This is a digital copy of a book that was preserved for generations on library shelves before it was carefully scanned by Google as part of a project to make the world's books discoverable online.

It has survived long enough for the copyright to expire and the book to enter the public domain. A public domain book is one that was never subject to copyright or whose legal copyright term has expired. Whether a book is in the public domain may vary country to country. Public domain books are our gateways to the past, representing a wealth of history, culture and knowledge that's often difficult to discover.

Marks, notations and other marginalia present in the original volume will appear in this file - a reminder of this book's long journey from the publisher to a library and finally to you.

Usage guidelines

Google is proud to partner with libraries to digitize public domain materials and make them widely accessible. Public domain books belong to the public and we are merely their custodians. Nevertheless, this work is expensive, so in order to keep providing this resource, we have taken steps to prevent abuse by commercial parties, including placing technical restrictions on automated querying.

We also ask that you:

+ *Make non-commercial use of the files* We designed Google Book Search for use by individuals, and we request that you use these files for personal, non-commercial purposes.
+ *Refrain from automated querying* Do not send automated queries of any sort to Google's system: If you are conducting research on machine translation, optical character recognition or other areas where access to a large amount of text is helpful, please contact us. We encourage the use of public domain materials for these purposes and may be able to help.
+ *Maintain attribution* The Google "watermark" you see on each file is essential for informing people about this project and helping them find additional materials through Google Book Search. Please do not remove it.
+ *Keep it legal* Whatever your use, remember that you are responsible for ensuring that what you are doing is legal. Do not assume that just because we believe a book is in the public domain for users in the United States, that the work is also in the public domain for users in other countries. Whether a book is still in copyright varies from country to country, and we can't offer guidance on whether any specific use of any specific book is allowed. Please do not assume that a book's appearance in Google Book Search means it can be used in any manner anywhere in the world. Copyright infringement liability can be quite severe.

About Google Book Search

Google's mission is to organize the world's information and to make it universally accessible and useful. Google Book Search helps readers discover the world's books while helping authors and publishers reach new audiences. You can search through the full text of this book on the web at `http://books.google.com/`

A propos de ce livre

Ceci est une copie numérique d'un ouvrage conservé depuis des générations dans les rayonnages d'une bibliothèque avant d'être numérisé avec précaution par Google dans le cadre d'un projet visant à permettre aux internautes de découvrir l'ensemble du patrimoine littéraire mondial en ligne.

Ce livre étant relativement ancien, il n'est plus protégé par la loi sur les droits d'auteur et appartient à présent au domaine public. L'expression "appartenir au domaine public" signifie que le livre en question n'a jamais été soumis aux droits d'auteur ou que ses droits légaux sont arrivés à expiration. Les conditions requises pour qu'un livre tombe dans le domaine public peuvent varier d'un pays à l'autre. Les livres libres de droit sont autant de liens avec le passé. Ils sont les témoins de la richesse de notre histoire, de notre patrimoine culturel et de la connaissance humaine et sont trop souvent difficilement accessibles au public.

Les notes de bas de page et autres annotations en marge du texte présentes dans le volume original sont reprises dans ce fichier, comme un souvenir du long chemin parcouru par l'ouvrage depuis la maison d'édition en passant par la bibliothèque pour finalement se retrouver entre vos mains.

Consignes d'utilisation

Google est fier de travailler en partenariat avec des bibliothèques à la numérisation des ouvrages appartenant au domaine public et de les rendre ainsi accessibles à tous. Ces livres sont en effet la propriété de tous et de toutes et nous sommes tout simplement les gardiens de ce patrimoine. Il s'agit toutefois d'un projet coûteux. Par conséquent et en vue de poursuivre la diffusion de ces ressources inépuisables, nous avons pris les dispositions nécessaires afin de prévenir les éventuels abus auxquels pourraient se livrer des sites marchands tiers, notamment en instaurant des contraintes techniques relatives aux requêtes automatisées.

Nous vous demandons également de:

+ *Ne pas utiliser les fichiers à des fins commerciales* Nous avons conçu le programme Google Recherche de Livres à l'usage des particuliers. Nous vous demandons donc d'utiliser uniquement ces fichiers à des fins personnelles. Ils ne sauraient en effet être employés dans un quelconque but commercial.

+ *Ne pas procéder à des requêtes automatisées* N'envoyez aucune requête automatisée quelle qu'elle soit au système Google. Si vous effectuez des recherches concernant les logiciels de traduction, la reconnaissance optique de caractères ou tout autre domaine nécessitant de disposer d'importantes quantités de texte, n'hésitez pas à nous contacter. Nous encourageons pour la réalisation de ce type de travaux l'utilisation des ouvrages et documents appartenant au domaine public et serions heureux de vous être utile.

+ *Ne pas supprimer l'attribution* Le filigrane Google contenu dans chaque fichier est indispensable pour informer les internautes de notre projet et leur permettre d'accéder à davantage de documents par l'intermédiaire du Programme Google Recherche de Livres. Ne le supprimez en aucun cas.

+ *Rester dans la légalité* Quelle que soit l'utilisation que vous comptez faire des fichiers, n'oubliez pas qu'il est de votre responsabilité de veiller à respecter la loi. Si un ouvrage appartient au domaine public américain, n'en déduisez pas pour autant qu'il en va de même dans les autres pays. La durée légale des droits d'auteur d'un livre varie d'un pays à l'autre. Nous ne sommes donc pas en mesure de répertorier les ouvrages dont l'utilisation est autorisée et ceux dont elle ne l'est pas. Ne croyez pas que le simple fait d'afficher un livre sur Google Recherche de Livres signifie que celui-ci peut être utilisé de quelque façon que ce soit dans le monde entier. La condamnation à laquelle vous vous exposeriez en cas de violation des droits d'auteur peut être sévère.

À propos du service Google Recherche de Livres

En favorisant la recherche et l'accès à un nombre croissant de livres disponibles dans de nombreuses langues, dont le français, Google souhaite contribuer à promouvoir la diversité culturelle grâce à Google Recherche de Livres. En effet, le Programme Google Recherche de Livres permet aux internautes de découvrir le patrimoine littéraire mondial, tout en aidant les auteurs et les éditeurs à élargir leur public. Vous pouvez effectuer des recherches en ligne dans le texte intégral de cet ouvrage à l'adresse `http://books.google.com`

BOSTON
MEDICAL LIBRARY
8 THE FENWAY.

JOURNAL

D'OPHTHALMOLOGIE

PARIS. — IMPRIMERIE DE E. MARTINET, RUE MIGNON, 2

JOURNAL

D'OPHTHALMOLOGIE

RECUEIL PRATIQUE

DE MÉDECINE ET DE CHIRURGIE OCULAIRES

SOUS LA DIRECTION DES DOCTEURS

X. GALEZOWSKI
Professeur d'ophthalmologie à l'École pratique.

Adolphe PIÉCHAUD
Professeur libre d'ophthalmologie.

TOME PREMIER. — 1872

PARIS
LAUWEREYNS, LIBRAIRE-ÉDITEUR
2, RUE CASIMIR-DELAVIGNE
BRUXELLES
H. MANCEAUX, LIBRAIRE-ÉDITEUR
8, RUE DES TROIS-TÊTES
1872

BOSTON MEDICAL
MAY 12 1909
LIBRARY.

CATALOGUED
MAY 12 1909
J. F. B.

BOSTON MEDICAL
MAY 12 1909
LIBRARY.

PRÉFACE

11088

A une époque où le courant des études ophthalmologiques entraîne dans sa marche et la jeune génération et les esprits plus mûrs, où tous les efforts convergent pour donner à une science, jeune encore, mais déjà fertile en résultats, une impulsion nouvelle et originale, il est venu à la pensée de bien des hommes éclairés qu'il fallait enfin ouvrir une voie à l'essor de tant d'intelligences et de volontés dirigées vers un même but : le progrès de l'ophthalmologie.

Comment comprendre qu'en France, où l'initiative et l'esprit de progrès sont poussés au plus haut degré, qu'à Paris, centre de lumière pour les hommes de tous les pays, l'une des branches les plus importantes des sciences médicales n'ait eu jusqu'à ce jour aucun organe sérieux de publicité ; que l'ophthalmologie n'ait aucun journal pour enregistrer ses actes, recueillir les faits de sa pratique, consigner ses recherches et ses découvertes, et donner libre carrière à ceux qui sont animés du désir d'accroître son développement ? Que de documents de toutes sortes, que de matériaux à peine utilisés, perdus pour la science !

Certes, les exemples ne nous ont point manqué. L'Angleterre, l'Italie, l'Allemagne, ont leurs feuilles spéciales, la Belgique possède

la sienne, les États-Unis d'Amérique ont les leurs : partout, dans tous les pays, l'ophthalmologie trouve une source féconde de renseignements et de notions scientifiques dans des organes de publicité qui donnent accès à tous les travaux, de quelque part qu'ils viennent. La France seule manque de cet élément de propagande intellectuelle et scientifique, et elle se voit forcée, à défaut d'un organe spécial, de demander l'hospitalité aux feuilles voisines.

C'est pour combler cette lacune, pour répondre aux besoins des esprits et aux progrès incessants des études ophthalmologiques, que nous avons résolu de fonder cette publication. Édifier une œuvre durable autant qu'utile, devait être notre première pensée et notre unique but.

Nous nous sommes adressés aux hommes les plus compétents et les plus autorisés, et nous avons rencontré chez eux un tel appui et de tels encouragements, que, malgré l'insuffisance de nos propres moyens, nous n'avons pas hésité à marcher vers l'accomplissement de cette tâche laborieuse et difficile.

Le Journal d'ophthalmologie est fondé sur des bases nouvelles.

Les études spéciales, pour être sérieusement comprises et utilisées, doivent tirer leur origine des connaissances générales auxquelles elles se rattachent intimement, tant au point de vue théorique que dans leurs applications aux faits cliniques, particulièrement relatifs aux affections internes ; en outre, à chaque pas, elles sont obligées d'invoquer l'aide du microscope pour la pathogénie et le diagnostic de certains états morbides.

C'est, partis de ce principe, que nous avons travaillé à la constitution de notre feuille.

Il ne suffisait pas d'avoir avec nous des ophthalmologistes en renom, traitant des articles spéciaux, forcés de se renfermer dans un cadre et de négliger par cela même le cercle trop étendu des autres connaissances ; il fallait encore, pour ces dernières, demander un vail-

lant concours à d'autres spécialités. Aussi, à côté de MM. Cusco, Maurice Perrin et Trélat, que leurs travaux placent au premier rang en ophthalmologie, de M. Abadie, ex-interne distingué des hôpitaux, figurent les noms des hommes les plus compétents dans les diverses branches médicales.

Les deux illustres chirurgiens de l'hôpital des Cliniques et de la Charité, M. le professeur Richet et M. le professeur Gosselin, ont bien voulu, avec M. Labbé, professeur agrégé de la Faculté, nous prêter l'appui de leur science et leur collaboration active pour les questions de chirurgie oculaire plus particulièrement liées à la chirurgie générale.

Aux pathologistes il fallait, de plus, demander les faits de la pathologie générale pouvant expliquer certains phénomènes morbides; car, auprès des maladies essentielles de l'organe visuel, se trouve un vaste champ d'affections, qu'il ne faut plus considérer que comme un épiphénomène, soit de certains états de la constitution originaires ou acquis, soit de maladies générales, telles que affections du cœur et des centres nerveux, albuminurie, diabète, etc. M. Alfred Fournier d'une part, MM. N. Gueneau de Mussy et Maurice Raynaud, de l'autre, dont l'autorité et le savoir sont reconnus de tous, ont pris la tâche de traiter ces hautes questions et de faire saisir le lien étroit qui enchaîne à la pathologie générale de l'économie un grand nombre d'affections oculaires.

Deux savants remarquables, M. le professeur Gavarret et M. Fernet, nous ont donné leur concours pour les questions si vastes des anomalies de la réfraction et de l'accommodation et de l'optique physiologique. Et enfin, M. Legros, préparateur de la Faculté et histologiste distingué, s'est mis à notre disposition pour tout ce qui concerne l'anatomie pathologique et la micrographie de l'appareil de la vision.

En dehors de cette pléiade d'hommes éminents, qui ont la première place et à qui incombe la plus grande part de travail dans la rédaction de notre feuille, combien d'hommes marquants en ophthalmologie, qui, de près ou de loin, nous ayant déjà fourni l'appui de leurs

encouragements et de leurs conseils, se disposent à contribuer par leurs travaux à l'édification de notre œuvre!

Loin de nous la pensée de proscrire l'échange international des idées et de nous renfermer dans un exclusivisme mesquin! Bien au contraire : le plus large accueil sera fait à tous nos confrères de l'étranger qui s'intéresseront au sort de cette feuille, et qui voudront nous donner la primeur de leurs publications et de leurs recherches. Dès ce moment, nous leur faisons le plus chaleureux appel.

A ceux de nos confrères qui débutent dans la carrière médicale, nous offrons le moyen de produire leurs idées, nous proposant de les seconder particulièrement de nos efforts ; à nos confrères plus anciens dans la pratique, nous demandons l'appoint de leurs travaux et les leçons de l'expérience ; tous, nous les invitons à une correspondance active avec la rédaction pour les faits qui se rattachent à l'ophthalmologie.

Les observations, les études théoriques, etc., tous les articles en général, de quelque source qu'ils émanent, jugés dignes de l'insertion, seront publiés, eu égard à leur importance, à leur opportunité et à leur date. En ouvrant ainsi la plus large voie à la discussion et à la liberté scientifiques, puissions-nous contribuer à la vulgarisation des études ophthalmologiques!

X. Galezowski. Adolphe Piéchaud.

JOURNAL

D'OPHTHALMOLOGIE

RECUEIL PRATIQUE

DE MÉDECINE ET DE CHIRURGIE OCULAIRES

OBSERVATIONS CLINIQUES

PÉRINÉVRITE OPTIQUE DOUBLE

APOPLEXIES DE LA RÉTINE LIÉES PROBABLEMENT A UNE FIÈVRE LARVÉE

Guérison par le sulfate de quinine.

Par le Dr Noël GUENEAU DE MUSSY.

Le miasme qui produit la fièvre intermittente peut causer, comme on le sait, des troubles morbides extrêmement variés; la forme congestive est une des manifestations les plus communes de l'intoxication palustre ; ces congestions aboutissent quelquefois à des phlegmasies ou à des hémorrhagies. Voici, je crois, un exemple d'une localisation assez rare du travail congestif, dû à l'impaludisme.

M. T..., âgé de vingt-deux ans, élève de l'École normale supérieure, a toujours joui d'une bonne santé, il est bien constitué, et quoique originaire d'un pays marécageux, dans le voisinage d'Orléans, il n'avait jamais subi d'attaque de fièvre intermittente ; il se rappelle que les derniers jours de ses vacances, au commencement d'octobre, il avait été se promener le soir dans une prairie marécageuse, et qu'il y avait éprouvé une sensation légère de froid humide.

Le 25 octobre 1869, il se présente à l'infirmerie, accusant des maux de tête violents, qui persistaient depuis plusieurs jours, et étaient accompagnés dans la journée de nausées et de vomissements : l'appé-

tit faisait défaut, la langue était saburrale, le ventre constipé. Je prescrivis un purgatif, et après l'usage des amers, les douleurs n'ayant pas été modifiées par ce traitement et la langue ne s'étant pas nettoyée, j'espérai qu'un vomitif serait plus efficace. Le malade prit, en trois doses, un gramme et demi d'ipéca : à partir de ce moment, les douleurs, qui étaient presque continues, devinrent intermittentes et périodiques ; elles revenaient tous les soirs vers cinq ou six heures ; le malade s'aperçevait en même temps d'un trouble de la vision dont il ne me parla pas, croyant qu'il était sous la dépendance de la céphalalgie.

En présence de ces phénomènes, je pensai que j'avais affaire à une intoxication palustre, compliquée, comme cela est si fréquent, d'embarras gastrique ; que la prédominance de cette complication avait changé les allures naturelles de la maladie, et par son intensité persistante, avait rendu continue une céphalalgie à tendance intermittente ; le vomitif, en éliminant, ou du moins en atténuant beaucoup cet élément gastrique, avait démasqué l'intermittence à laquelle devait actuellement s'adresser la médication. En conséquence je fis prendre au malade, pendant trois matins consécutifs, un demi-gramme de sulfate de quinine en une seule prise ; les douleurs ayant diminué sans disparaître, je portai la dose à 75 centigrammes ; la céphalée se montra alors en tierce, très-atténuée ; je continuai le sel quinique à la même dose, tous les deux jours, jusqu'à extinction complète de la douleur. Ce fut alors que le malade me parla du trouble de la vue, qui n'avait pas cessé, comme il l'espérait, avec la céphalalgie, et qui même s'était aggravé.

Inquiet de cette amblyopie qui empêchait le malade de se livrer à ses occupations, et soupçonnant quelque altération des membranes oculaires, je pratiquai avec mon honorable confrère et ami, le docteur Galezowski, l'examen ophthalmoscopique de l'œil ; voici ce que nous constatâmes : Le malade avait les pupilles larges et peu contractiles ; de l'œil droit il pouvait lire difficilement le numéro 2 de l'échelle typographique, tandis que son œil gauche distinguait à peine le numéro 7. Le même œil distinguait aussi difficilement les nuances numéro 1 et numéro 5 de l'échelle chromatique.

L'ophthalmoscope fit reconnaître dans les deux yeux l'existence d'une périnévrite optique avec atrophie choroïdienne disséminée.

Pour combattre cette complication, nous convînmes de faire appliquer quatre sangsues derrière chaque oreille, de faire des frictions, trois fois par jour, sur le front et sur les tempes avec de l'onguent napolitain, et persuadé que l'impaludisme était derrière cette manifestation à forme congestive, je continuai l'emploi du sulfate de quinine.

Huit jours après, le 18 novembre, nous examinons de nouveau le malade avec l'ophthalmoscope, et nous constatons une amélioration sensible dans l'œil gauche ; mais dans l'œil droit un nouveau phénomène s'est produit : ce sont des apoplexies multiples dans la rétine, au pourtour de la pupille et dans la *macula*. Une tache apoplectique se montre aussi dans la *macula* de l'œil gauche, la vision était plus altérée qu'elle ne l'avait jamais été, le malade voyait les objets brisés ; les lettres et les lignes droites lui semblaient ondulées. Malgré cette aggravation, l'indication ne me parut pas modifiée, je vis là une phase plus avancée d'un processus qui avait débuté sous l'influence miasmatique ; je crus qu'il était d'une extrême importance d'obtenir la répression complète et de prévenir le retour de cet élément intermittent qui ramènerait dans l'œil, presque certainement, une nouvelle fluxion congestive. Nous convînmes donc d'insister sur l'emploi du sulfate de quinine et de continuer les onctions mercurielles ; cette médication eût les plus heureux effets ; l'état de la vision ne tarda pas à s'améliorer.

Le 12 décembre, nous constatâmes, avec l'ophthalmoscope, la disparition des hémorrhagies rétiniennes ; il ne restait que de très-légères suffusions sanguines dans la région de la *macula ;* l'infiltration séreuse péri-papillaire avait complétement disparu. Après avoir été soumis, pendant un mois encore, à la médication quinique, dont les doses furent graduellement éloignées à des intervalles de plus en plus longs, ce jeune homme fut examiné de nouveau ; toutes les traces d'altération de la papille et de la rétine avaient disparu. Seules, les atrophies choroïdiennes persistaient ; mais nous nous sommes demandés si elles avaient été contemporaines des autres lésions oculaires, ou si elles n'étaient pas de date plus ancienne.

La vision de l'œil droit est complétement normale, l'œil gauche distingue les caractères les plus fins de l'échelle, mais comme voilés d'une légère ombre, et les lignes paraissent encore un peu ondu-

lées, ce qui n'empêche pas le malade de se livrer à ses travaux habituels.

Cette observation est intéressante pour la localisation de la fluxion congestive dans les organes de la vision. Je n'en connais pas d'autre exemple : ce fait d'ailleurs se rattache, comme je le disais, à une des formes les plus communes des lésions impaludiques, la forme congestive. Dans la fièvre intermittente simple, le foie, la rate sont congestionnés; dans les formes pernicieuses, le cerveau, le poumon, la moelle épinière, les organes digestifs peuvent être le siége de cette fluxion congestive; il n'est pas rare qu'elle aboutisse à des hémorrhagies, qui se traduisent par des phénomènes hémiplégiques, par des hématémèses, par des pétéchies; elle se transforme quelquefois en phlegmasies dont la marche est rémittente. Ici ces deux terminaisons de la congestion se sont trouvées réunies, ce n'est pas un fait exceptionnel; il n'est pas très-rare de voir la pneumonie accompagner ou suivre l'hémorrhagie pulmonaire. Le phénomène initial des deux modes morbides est le même; il n'est pas étonnant qu'il puisse aboutir dans l'une et l'autre direction.

Quant aux causes qui déterminent la localisation morbide sur tel ou tel point de l'organisme, on ne peut émettre que des hypothèses. Il est cependant permis d'admettre qu'une stimulation anomale d'un organe puisse y déterminer la localisation de l'action morbide.

Il n'est pas rare de voir chez un goutteux une chute, une violence extérieure amener l'explosion d'un accès de goutte, imminent sans doute, et qui commence par les articulations contusionnées. Une émotion morale vive peut favoriser la fluxion rhumatismale sur l'encéphale; pourquoi n'en serait-il pas de même de cette disposition congestive qui succède si souvent à l'intoxication palustre? Peut-être alors pourrions-nous trouver une cause occasionnelle à la fluxion oculaire, dans les études prolongées auxquelles ce jeune homme se livrait, luttant, pendant les premiers jours de sa maladie, contre la céphalalgie et imposant à ses yeux un travail d'autant plus douloureux et plus pénible. C'est, je le répète, une hypothèse, mais hypothèse qui n'est pas dénuée de vraisemblance, et qui s'appuie sur de nombreuses analogies. L'effet du traitement institué me paraît justifier l'opinion que je m'étais formée sur la nature du mal. Quelle autre cause pourrait-on assigner à cette perinévrite habituellement symptomatique,

d'une méningite de la base, ou d'une tumeur de l'encéphale ? Malgré l'intensité de la céphalalgie, je n'ai jamais pensé à la possibilité d'une méningite, encore bien moins à celle d'une tumeur. Sous l'influence du sulfate de quinine, la périnévrite diminue ; mais en même temps des hémorrhagies rétiniennes ôtent au malade tout le bénéfice de cette amélioration, et quoiqu'il ne souffre plus, il voit plus mal. Quelle part a pu avoir, dans la production de ces hémorrhagies, l'action vaso-motrice du sel quinique sur des vaisseaux malades et congestionnés ? c'est ce que je ne déciderai pas. — Il est certain que l'extravasation sanguine a coïncidé avec une diminution apparente du travail inflammatoire. J'ai dit quelles raisons avaient motivé ma persistance dans l'emploi de cette modification, et je crois qu'ici la curation a confirmé, si elle n'a pas démontré, la nature de la maladie.

NOEL GUENEAU DE MUSSY.

CHOROÏDITE SYMPATHIQUE

ATROPHIQUE ET EXSUDATIVE

Leçon professée à l'hôpital de la Charité, le 26 novembre 1871

Par M. le professeur GOSSELIN

ET RECUEILLIE PAR MM. PAUL BERGER ET LECERF, ÉLÈVES DU SERVICE.

Messieurs,

Le malade couché au numéro 10 de la salle Sainte-Vierge vous présente à étudier un trouble particulier de la vision, dont l'invasion brusque a tout d'abord attiré votre attention.

Cet homme, corroyeur de son état, et chez lequel nous ne pouvons invoquer ni l'excès d'application, ni l'influence des boissons alcooliques, a été pris, en travaillant, d'un affaiblissement subit de la vue, au point qu'il a été obligé de suspendre ses travaux. Il vous a dit qu'il lui avait semblé qu'un voile fut tout à coup interposé entre son œil et les objets environnants ; on dut le reconduire à son domicile, où il resta jusqu'au jour de son admission à l'hôpital. Le repos qu'il a gardé a amené un peu d'amélioration dans son état, mais il reste

encore une faiblesse considérable de la vision; aussi nous avons constaté, en l'examinant ce matin à son lit, qu'il ne distingue que les objets d'un certain volume. Il lit bien encore, par exemple, les gros caractères qui forment l'en-tête d'un journal, mais ne peut distinguer les lettres de dimensions ordinaires; — il reconnaît difficilement, nous a-t-il dit, les gens à leur visage et ne peut qu'à grand peine se diriger dans la rue.

A quelle cause sont dus ces troubles? — Pour mieux examiner le malade, je l'ai fait lever et placer devant une fenêtre bien éclairée. J'ai constaté alors que l'œil gauche était remplacé par un œil de verre. — En examinant l'œil droit, je n'ai rien remarqué d'anormal sur la conjonctive, la cornée, ni dans la chambre antérieure. La pupille n'était ni dilatée, ni resserrée, ni immobile; l'iris ne paraissait point présenter d'adhérences. — L'éclairage direct et l'éclairage latéral, au moyen d'une bougie, ne nous ont rien révélé du côté du cristallin et de sa capsule, et nous avons pu nettement distinguer les trois images dont, à l'état normal, la flamme d'une bougie, ainsi que l'ont démontré Purkinje et Sanson, détermine la formation sur l'œil. Enfin l'éclairage ordinaire ne nous a permis de constater aucune altération du corps vitré.

Avant d'ajouter à ces signes ceux que nous a fournis l'examen ophthalmoscopique, recherchons, en quelques mots, quelles peuvent être les causes de ces troubles de la vision, quelles sont les lésions que va nous révéler l'exploration du fond de l'œil.

La première idée qui nous vient est celle d'une hémorrhagie survenue, soit dans l'épaisseur de la rétine, soit entre la choroïde et cette membrane qui serait alors décollée, altérations qu'il n'est pas rare de rencontrer chez les malades qui présentent une perte instantanée de la vision. — Ou bien sera-ce seulement une congestion du fond de l'œil, assez intense pour cacher la papille au-devant de laquelle elle a déterminé une suffusion séreuse? — Si nous pouvons pénétrer jusqu'à la papille, peut-être y trouverons-nous des altérations chroniques, névrite, atrophie, excavations, dont l'accroissement subit a produit la cécité presque instantanée. — Enfin il se pourrait que l'examen ophthalmoscopique ne nous fît rien découvrir. Il nous resterait alors à nous demander s'il n'y aurait pas quelqu'altération intracrânienne des nerfs optiques, ou des tubercules quadrijumeaux, un

foyer d'hémorrhagie, par exemple, ayant comprimé ou détruit l'une de ces parties.

Mais ici l'hémorrhagie cérébrale est peu probable : elle eût, en même temps que l'altération de la vue, produit des troubles de la motilité, de la sensibilité, de l'intelligence qui fond défaut chez notre malade dont l'âge, du reste, rend peu probable l'hypothèse d'une semblable cause.

Quant aux lésions du fond de l'œil, l'examen ophthalmoscopique seul peut nous les faire exactement connaître ; mais il est un point de l'étiologie que nous voulons aborder, avant de passer à leur étude : je veux parler de l'influence que l'état de l'œil gauche peut avoir exercé sur les troubles que nous présente le droit. L'œil gauche, en effet, a été blessé à la bataille de Baseilles par un coup de baïonnette, il s'est vidé en partie, s'est enflammé, et un chirurgien a dû pratiquer l'amputation de son segment antérieur. La guérison s'est terminée sans autre accident, et il est resté un moignon sur lequel on a appliqué quinze jours après, c'est-à-dire beaucoup trop tôt, un œil de verre ; celui-ci présente déjà une altération de son poli qui le fait reconnaître même à l'examen le plus superficiel. J'ai demandé au malade si son moignon était douloureux ; il m'a répondu par l'affirmative, en ajoutant qu'il souffrait surtout au moment où l'œil droit à son tour est tombé malade. Ces considérations peuvent nous autoriser à ranger la maladie de l'œil droit dans la catégorie des affections sympathiques.

Mais à côté des lésions sympathiques, dépendant de l'irritation congestive de l'œil blessé, viennent s'en placer d'autres qui résultent de la congestion même de l'œil resté sain, par suite de l'application soutenue et du travail exagéré qu'il est obligé de fournir à lui seul. Une cause, en effet, incapable par elle-même de produire un état pathologique dans un organe sain, s'ajoutant à l'irritation sympathique provenant du moignon enflammé, peut déterminer des lésions sérieuses, et nous ne pouvons douter que cette succession de phénomènes ait pu aller jusqu'à produire des congestions et des hémorrhagies. Il est vrai que les recherches de MM. Charcot et Bouchard nous ont appris qu'il y a bien rarement rupture vasculaire sans une lésion préalable, généralement anévrysmale, des vaisseaux. Par analogie, nous serions porté à admettre cette altération prédisposante. Mais quoique

les hémorrhagies soient fréquentes dans la rétine, l'examen anatomique n'a pu, à ma connaissance du moins, y découvrir jusqu'à présent la justification de ce que je considère comme une simple vue de l'esprit.

Telles sont les questions théoriques que nous suggère l'observation de cet homme. Quoiqu'il en soit, il résulte de cet ensemble symptomatique et des considérations auxquelles il vient de donner lieu, une première indication bien positive, celle d'enlever l'œil artificiel, jusqu'à ce que l'inflammation du moignon ait été complétement calmée par les moyens appropriés que nous allons mettre en usage, et principalement par le repos et les lotions émollientes.

J'arrive aux résultats que nous a donnés l'examen ophthalmoscopique, sur lequel seul peut se fonder le diagnostic exact de la lésion dont nous avons passé en revue les conséquences fonctionnelles. — Il fallait donc tout d'abord décider, si la perte de la vision correspondait à des altérations appréciables du fond de l'œil, ou si elle devait être attribuée à quelque altération intra-crânienne.

La pupille ayant été dilatée par l'atropine, on put constater qu'en un point l'iris était entraîné en arrière, phénomène dû à une synéchie postérieure. Bientôt l'ophthalmoscope nous révéla des lésions plus graves et multiples. D'abord, vous avez été frappés de la coloration rouge intense du fond de l'œil, coloration qui n'était pas celle de l'ecchymose : c'était une exagération considérable de la teinte normale. — Puis, en faisant exécuter à l'œil des mouvements, vous avez pu voir, vers le centre, des taches d'un rouge foncé, dues à de véritables ecchymoses, taches formées par du sang extravasé. En continuant à faire varier la position de l'œil et l'inclinaison de la lentille, vous avez découvert çà et là des taches pigmentaires, répandues surtout sur les parties antérieures du champ rétinien et, au centre de ce dernier, une strie transversale très-blanche (voy. fig. 1).

A quoi sont dues ces lésions? Nous n'avons pas de données qui nous permettent de trouver une explication tout à fait précise. Les auteurs, à la vérité, ont décrit une choroïdite atrophique et une choroïdite exsudative qui, toutes deux, sont caractérisées par des taches blanches du fond de l'œil; mais ils ne nous donnent pas de moyen certain pour les différencier et ne sont pas d'accord sur leur mode de production. Ici j'incline à penser, grâce à leur forme irrégulière allongée transversalement, ainsi qu'à leur siége superficiel, que ces

taches sont dues à un exsudat Il y aura eu une congestion de la rétine et de la choroïde (deux membranes dont les hypérémies s'isolent

FIG. 1.

A, A, apoplexies rétiniennes. B, B, exsudations blanches de la rétine faisant saillie dans le corps vitré. C, papille atrophiée, sur laquelle une grande partie des vaisseaux a disparu.

difficilement), puis, qu'il y ait eu, ou non, formation d'anévrysmes miliaires, des hémorrhagies partielles se sont produites par la rupture de quelques-uns de leurs vaisseaux ; de là, des troubles considérables, apportés dans la nutrition de la choroïde, dont les couches superficielles ont pu se détruire ; de là, des exsudats et un dépôt de pigment, dus à la perversion du travail de nutrition.

Ainsi, il y a eu une profonde modification du fond de l'œil, que l'on peut résumer par ces mots : « Choroïdo-rétinite, avec taches pigmen- » taires, ecchymoses et exsudats. »

Pour ce qui est de la papille, qu'il m'avait été impossible au premier examen de découvrir au milieu de toutes ces lésions, de nouvelles recherches nous l'ont montrée, mais visible seulement dans sa moitié inférieure et interne, pâle, atrophiée, privée de ses vaisseaux, et affectant la forme d'un simple croissant. Quelques vaisseaux minces et presque capillaires en partent encore néanmoins, et, de là, vont gagner la partie supérieure du champ rétinien, en disparaissant sous la tache exsudative, pour se montrer parfois de l'autre côté.

Mais quelles sont les causes de ces lésions ? Je ne trouve pas l'explication catégorique de l'instantanéité de ces troubles : vraisembla-

blement, il existait depuis quelque temps une congestion du fond de l'œil qui a préparé la rupture des vaisseaux. L'irritation sympathique de l'œil droit, jusque-là sain, a-t-elle produit une altération, non encore décrite, des tuniques vasculaires dans les ramifications de l'artère centrale de la rétine à droite? — A-t-elle amené l'hémorrhagie, en diminuant la consistance des tissus environnants et principalement de la rétine? — A-t-elle agi simplement en augmentant la pression du sang dans les vaisseaux, par le fait d'une congestion réflexe qui en constituait le phénomène le plus saillant? — Telles sont les questions que je livre à vos réflexions et que, pour ma part, je ne puis trancher.

Ces points, du reste, importent peu au pronostic qui lui-même est fort incertain. Les ecchymoses, les exsudats pourront se résorber, mais les taches pigmentaires ne disparaîtront pas. — Ce qui persistera malheureusement toujours, c'est cette atrophie de la papille, l'expérience clinique ayant démontré que cette lésion était sans remède, et notre seul espoir est de voir la marche rapide de l'affection enrayée par un traitement bien entendu, et peut-être même une amélioration légère suivre la résorption des exsudats et des extravasations sanguines. Pour obtenir ce résultat, nous chercherons :

1° A diminuer l'irritation locale, en empêchant l'application de l'œil artificiel, cause de ces congestions répétées, passagères d'abord, puis permanentes.

2° A supprimer l'influence sympathique en remplaçant l'œil prothétique par un autre mieux conditionné, en interdisant surtout au malade de le porter, tant que la moindre trace d'inflammation occupera encore le moignon. — Peut-être enfin, en pratiquant l'extirpation du peu qui reste de l'œil gauche; je doute néanmoins qu'il soit besoin de recourir à ce dernier moyen, si les mesures préventives que je viens d'indiquer sont rigoureusement appliquées.

3° Enfin nous agirons sur l'élément inflammatoire par des lotions, des dérivatifs, des révulsifs, en même temps que, comme résolutif, nous continuerons l'emploi de l'iodure de potassium qui, joint à l'action de quelques vésicatoires, paraît déjà avoir imprimé à l'état de la fonction visuelle une légère amélioration.

Professeur Gosselin.

DU KÉRATOCONUS ET DE SON TRAITEMENT

PAR LE PROCÉDÉ DE DE GRAEFE

Par le Dr José LAURENÇO (de Bahia).

Le kératoconus, dont la pathogénie n'est pas encore parfaitement connue, se présente presque toujours vers la partie centrale de la cornée, et paraît consister essentiellement dans un défaut de tonicité de cette membrane. Profondément modifiée, la cornée ne résiste qu'imparfaitement à la pression intra-oculaire normale, et les couches qui la constituent s'amincissent de plus en plus ; on voit en même temps ses diamètres s'agrandir et sa convexité prendre une forme conique ou hyperbolique, comme l'a appelée de Graefe.

On remarque une certaine analogie entre l'évolution du kératoconus et celle des autres formes de staphylomes cornéens; mais, tandis que les causes de ces derniers sont connues, la plus grande obscurité règne encore sur celles de l'affection qui nous occupe.

Le kératoconus est si rarement accompagné d'accidents phlegmasiques, que beaucoup d'ophthalmologistes, ne pouvant s'appuyer sur des faits bien établis, refusent d'admettre la nature inflammatoire de cette affection.

C'est le désir d'apporter quelques éclaircissements à cette question, joint au bon résultat que j'ai obtenu dans le traitement du kératoconus par le procédé conseillé par de Graefe en 1868, qui m'engagent à publier le cas suivant :

En novembre 1868, on m'amena à Bahia une jeune femme de vingt-deux ans, bien constituée, affectée d'un double kératoconus. La partie culminante de l'ectasie correspondait au centre de la cornée, dont les couches étaient considérablement amincies, surtout à l'œil gauche. Diminution de la sensibilité au toucher. A l'éclairage oblique, et même au simple examen, on remarquait une tache circonscrite, plus accusée à l'œil droit ; en outre, la paroi postérieure de la cornée était couverte d'exsudats ponctués, présentant dans leur ensemble la forme d'un triangle à sommet dirigé vers la pupille.

L'iris occupait son plan normal, et la distension de la cornée était la seule cause de l'agrandissement de la chambre antérieure. Tension oculaire physiologique.

Dans l'exercice de la vision, la malade rapprochait considérablement les paupières, sans parvenir cependant à atténuer une myopie excessive et incorrigible. Cet état de choses durait depuis seize ans.

Les parents de la jeune femme, interrogés sur l'origine et la marche de cette affection, me donnèrent les renseignements qui suivent: jusqu'à l'âge de six ans, leur enfant ne souffrit en aucune façon de la vue ; à cette époque, elle fut atteinte d'une inflammation à l'œil gauche; puis, quatre mois après, à l'œil droit. Un traitement de quatre années n'amena aucune amélioration, et c'est, au dire des parents, le temps seul qui triompha de l'inflammation, en laissant leur fille presque aveugle. Dès lors, la cécité ne fit qu'augmenter.

Peut-on conclure que ce cas de kératoconus ait été le résultat immédiat d'un travail inflammatoire? Dans l'état actuel de la science, il est difficile de répondre affirmativement. Il n'est, en effet, pas démontré que les taches centrales, observées dans la période la plus avancée de presque tous les kératoconus, soient le résultat d'un dépôt d'exsudats; en outre, les ponctuations triangulaires observées dans les deux cornées se rattachent à des affections séreuses de l'iris, affections qui n'ont pas pour effet de produire le kératoconus. Quoiqu'il en soit, il n'en est pas moins établi que le cas dont je parle a coïncidé avec un travail inflammatoire survenu aux deux yeux, et il importe de constater que l'œil, qui présentait le kératoconus le plus prononcé, était précisément celui que l'ophthalmie avait le premier atteint.

Je résolus d'appliquer à cette malade le procédé employé en pareil cas par de Graefe, et dont M. le docteur Meyer a signalé les excellents résultats dans une note lue à l'Académie de médecine le 18 février 1868.

Au moyen d'un très-fin couteau de de Graefe, je traversai les couches centrales de la cornée droite et découpai un lambeau de 1 millimètre de diamètre sur 1 millimètre de hauteur; cela fait, je détachai ce lambeau de la cornée en le coupant à sa base avec des ciseaux. Cette opération, fort délicate dans son premier temps, fut pratiquée sans que l'instrument pénétrât dans la chambre antérieure. Le lendemain,

je touchai les bords de la plaie avec la pointe effilée d'un crayon de nitrate d'argent mitigé. Trois jours après, je fis une nouvelle cautérisation, et voyant qu'elle ne provoquait pas trop de réaction, je la répétai tous les deux jours jusqu'à ce que la plaie se fut couverte d'une couche d'exsudat jaunâtre, ce qui arriva après la cinquième cautérisation.

Je me bornai ensuite à prescrire l'instillation de quelques gouttes d'un collyre au sulfate d'atropine. Rien d'extraordinaire à signaler; l'ulcération commença à se cicatriser, et l'injection périkératique, diminuant peu à peu, finit par disparaître complétement.

Le dix-huitième jour du traitement, j'opérai l'œil gauche. L'amincissement considérable du centre de la cornée me faisant craindre de pénétrer dans la chambre antérieure, je modifiai quelque peu le procédé opératoire : au lieu de tailler le lambeau d'un seul coup de couteau, j'y revins à deux fois et obtins enfin une plaie de même dimension que celle de l'œil droit. Je me bornai à quatre cautérisations, ne voulant point, en dépassant ce chiffre, m'exposer à une perforation de la cornée. La plaie se couvrit d'une couche d'exsudat et suivit la même marche que celle de l'œil droit. Outre les instillations d'atropine, je prescrivis pour l'œil gauche une légère compression au moyen d'un appareil compresseur ordinaire.

Au bout de trente jours, je perdis de vue la malade, qui retourna chez elle, à plusieurs lieues de Bahia. A ce moment, l'état de la vue était déplorable ; cependant, comme je l'avais avertie des changements qui pouvaient survenir dans son état, elle était partie pleine d'espoir.

Vers le mois d'avril 1869, c'est-à-dire cinq mois plus tard, je reçus une lettre du père de l'opérée ; il m'annonçait avec joie que la vue de sa fille se rétablissait de jour en jour. En juillet de la même année, la jeune femme vint à Bahia pour assister aux fêtes qu'on y célèbre alors. J'ai pu la revoir, et j'ai constaté que la cornée avait repris ses dimensions normales et que la vue s'était beaucoup améliorée. Cet heureux résultat fut aussi constaté par mon collègue, le docteur Pacifico, qui m'avait servi d'aide dans l'opération et qui connaissait parfaitement l'état antérieur de la jeune femme.

Ayant eu l'occasion de revoir le père quelques mois plus tard, j'appris par lui que sa fille apprenait à lire, ce qu'elle n'avait pu faire jusqu'alors. Ce résultat l'étonnait d'autant plus, disait-il, que sa fille

avait été presque complétement aveugle pendant de longues années.

Considérant qu'il est du devoir d'un praticien de faire connaître les avantages qu'on peut retirer de l'emploi d'un procédé opératoire nouveau, je livre à la publicité ce fait dont j'ai déjà parlé plus longuement dans la *Gazetta medica da Bahia.*

Dr José Laurenço.

STRABISME TRAUMATIQUE

ACCOMPAGNÉ DE DIPLOPIE FORT GÊNANTE

Guérison et rétablissement de la vision binoculaire par la ténotomie du droit externe

Par le Dr Ch. ABADIE.

Monsieur X..., âgé de vingt-huit ans, de Saint-Jean-de-Luz, se présente à ma consultation et me fait le récit suivant : Il y a environ quatorze mois, s'amusant à faire de l'escrime, il reçut un violent coup de fleuret dans l'angle interne de l'œil droit. Il s'ensuivit une hémorrhagie assez forte, accompagnée, les jours suivants, de gonflement des paupières et de quelques accidents inflammatoires, mais qui ne furent que passagers.

Au bout de peu de temps, le malade put regarder librement; il s'aperçut alors que tous les objets lui paraissaient doubles, et, se plaçant devant une glace, il vit que son œil droit était fortement dévié en dehors. La diplopie était à ce moment-là tellement gênante, que le malade avait de grandes difficultés à se conduire au dehors; il était obligé de se faire accompagner par quelqu'un. Le jeune homme dont nous parlons, intelligent et observateur, remarqua que peu à peu la distance qui séparait les deux images diminuait, et qu'au fur et à mesure l'œil paraissait aussi moins dévié. Cette amélioration continua à aller ainsi en progressant pendant environ cinq mois; mais depuis sept à huit mois, elle a cessé d'une façon définitive, pour se maintenir dans l'état stationnaire suivant que nous observons aujourd'hui.

Au premier abord, on voit qu'il existe une déviation manifeste de l'œil droit en dehors; cette déviation peut être estimée environ à

3 ou 4 millimètres : la diplopie, qui est moins gênante que les premiers jours, est toujours très fatigante, car l'image de l'œil dévié, bien qu'un peu moins nette que celle du côté sain, est encore très-intense. La recherche de l'acuité visuelle donne en effet S = I pour les deux yeux ; il n'existe pas non plus d'anomalies de l'accommodation, et les deux yeux sont emmétropes. A la distance de 1 mètre 50 centimètres, les deux images croisées paraissent écartées l'une de l'autre d'environ 60 centimètres.

Il était évident qu'il s'agissait ici d'une lésion traumatique du droit interne de l'œil droit, probablement d'un décollement du tendon du muscle sur la sclérotique, par l'extrémité du fleuret. Du reste, de Graefe a rapporté un cas tout à fait analogue (1). Il s'agit d'un enfant qui reçut, dans l'angle interne de l'œil, un violent coup avec le bout d'un parapluie. En examinant la blessure quelques heures après l'accident, de Graefe s'aperçut, en soulevant le lambeau conjonctival qui recouvrait la blessure, que le tendon du droit interne avait été séparé au ras de la sclérotique, absolument comme si l'on eût fait une ténotomie régulière, en passant le crochet à strabisme sous le muscle ; il vit pourtant qu'un petit faisceau avait échappé à la section. De crainte d'enflammer la plaie, de Graefe ne fit pas de suture conjonctivale, et laissa la chose aller d'elle-même. Quelques jours après, le malade pouvait déjà vaincre la légère diplopie qui existait, et le rétablissement normal et complet de la motilité se fit au bout de trois semaines.

Chez notre malade, les choses ne se sont pas passées ainsi; il est probable qu'il y a eu détachement complet du tendon, et dénudation étendue de la capsule de Ténon, ce qui explique l'insuffisance du droit interne qui existe encore, et la persistance de la diplopie et de la déviation en dehors. Comme il y avait huit mois que la maladie était tout à fait stationnaire et que le malade désirait être délivré le plus rapidement possible de son infirmité, je me décidai à lui faire la ténotomie du droit externe. Le cas, ici, était plus intéressant que d'habitude, car dans le strabisme ordinaire, l'un des deux yeux s'étant habitué à neutraliser l'une des images, et le degré de réfraction étant aussi différent de celui du côté opposé, on corrige souvent la dif-

(1) *Arch. fur Ophthalmologie.* Tome II, 1re partie, p. 237.

formité sans établir toujours, d'une manière exactement rigoureuse, la vision binoculaire, et le malade n'accuse aucune diplopie gênante. Au contraire, chez celui qui nous occupe, le rétablissement de la vision binoculaire et la disparition de la diplopie étaient notre principal objectif. Aussi fallait-il *doser* exactement le reculement du tendon. Afin de pouvoir contrôler de suite les effets de la ténotomie, j'opérai le malade sans chloroforme. Après avoir fait une petite incision à la conjonctive, je glissai le crochet sous le muscle et en détachai simplement le tendon en ménageant la capsule de Ténon. Contrôlant alors immédiatement le résultat, je vis que les images, *tout en restant croisées*, n'étaient plus séparées, à la distance de 1 mètre, que d'environ 15 à 20 centimètres. Je fis recoucher le malade et glissant le petit crochet courbe sous la conjonctive, je dénudai un peu les expansions de la capsule de Ténon en haut et en bas. Recommençant l'épreuve des images, je constatai qu'il restait encore une très-légère diplopie, *toujours croisée*. Je débridai de nouveau et plus largement, avec le crochet ; mais cette fois au lieu d'obtenir une fusion complète, le malade accusa un peu plus de *divergence croisée*. Ce résultat ne me surprit pas trop, et je l'attribuai à l'irritation musculaire que j'avais provoquée en allant encore inquiéter pour ainsi dire le muscle détaché au moyen du crochet, exagérant ainsi passagèrement sa contractilité. Ceci prouve, en passant, qu'il n'est pas aussi facile qu'on a bien voulu le dire de *doser immédiatement* d'une façon mathématique le reculement du tendon. On peut bien, il est vrai, en se conformant aux principes posés par de Graefe, favoriser ce reculement en dénudant plus ou moins le tissu épiscléral, et l'entraver, au contraire, en pratiquant la suture conjonctivale de la plaie, dans des directions variées. Mais il y aura toujours des éléments accidentels dont il sera difficile de tenir compte, et qui, toutes choses égales d'ailleurs, varieront avec les individus. Ainsi, dans le cas qui nous occupe et où le fait est démontré cliniquement, la seconde dénudation par le crochet, tout en favorisant le reculement du muscle, l'a irrité de telle sorte que les exagérations de ses contractions, comme effet apparent, l'emportaient sur le léger reculement réel qu'il venait de subir et qu'on aurait pu croire *sur le moment*, à la suite de la deuxième tentative, à un léger avancement du tendon. Voyant qu'il devenait impossible de doser *immédiatement* l'opération, je m'en

tins là, convaincu qu'au moyen d'exercices orthopédiques, je ferais disparaître la légère diplopie qui persistait. Le lendemain, en effet, quand je revis le malade, il fusionnait déjà facilement les images dans la vision de loin, mais la diplopie apparaissait encore dans la vision de près et dans la convergence des axes optiques. Mais après quelques exercices stéréoscopiques faits d'après la méthode de Javal, la vision binoculaire était complétement rétablie, et il n'existait plus de traces de la difformité.

Dr Ch. Abadie.

TROUBLE DE LA RÉFRACTION

DU A UN ASTIGMATISME IRRÉGULIER DE LA CORNÉE ET SIMULANT DE L'HÉMÉRALOPIE

Par le Dr Ch. ABADIE.

Louise Huet, qui se présente à ma clinique, est une petite fillette de onze ans, très-intelligente pour son âge; elle se plaint de ne pas y voir très-bien. Quand le jour commence à baisser, vers les trois ou quatre heures, elle ne peut plus lire aussi distinctement; les lettres et les objets se brouillent.

Placée à 20 pieds des tables de Snellen, elle lit (sans atropine) quelques lettres du n° 30 inclusivement, et n'éprouve aucune amélioration ni avec les verres convexes, ni avec les concaves, ni avec les cylindriques. Le résultat de cet examen est qu'elle possède une acuité à peu près de $\frac{20}{30}$ ou $\frac{1}{3}$ et pas d'anomalie régulière de la réfraction. On l'interroge sur ses antécédents; elle répond qu'elle a eu mal aux yeux vers l'âge de quatre à cinq ans, qu'à part cela, elle s'est toujours bien portée. Quant au début du trouble de la vision qu'elle éprouve, elle a toujours remarqué que, depuis sa première maladie, sa vue baissait, dans n'importe quelle saison, à partir du moment où le grand jour diminuait. En pratiquant l'exploration à l'éclairage oblique, on remarque sur la cornée gauche, dans sa moitié inférieure, une petite opacité, reliquat d'une affection ancienne, et qui concorde avec le renseignement donné par l'enfant sur la maladie qu'elle a eue

vers l'âge de quatre à cinq ans et qui paraît avoir été une double kératite. La cornée droite est transparente, et dans l'examen du fond de l'œil, à l'image renversée, à part peut-être une légère déformation de la papille, on ne trouve rien d'anormal, les vaisseaux ne sont pas diminués dans leur calibre. Ces symptômes d'héméralopie apparaissant chez un enfant devaient faire penser à la possibilité d'une rétinite pigmentaire, localisée peut-être dans les parties équatoriales. Aussi j'instillai dans l'œil droit quelques gouttes d'atropine, afin de pouvoir explorer cette région à l'ophthalmoscope. En cherchant alors à examiner ces parties, et à déterminer l'état de la réfraction au moyen de l'image droite, je vois les vaisseaux du fond de l'œil, très-nets dans une certaine étendue, apparaître déformés, tiraillés, brouillés dans le reste de leur parcours. Ces déformations varient suivant la position de l'observateur, et l'incidence des rayons lumineux qu'il envoie au fond de l'œil. C'est ainsi qu'on peut brouiller successivement tous les points de la papille par des changements de position, qui la font promener pour ainsi dire derrière des parties de la cornée, altérées dans leur courbure. En dehors de ces altérations de l'image, on ne trouve aucune lésion anatomique; la couche épithéliale de la choroïde paraît n'avoir subi aucune atteinte; on ne voit aucune accumulation de pigment autour des vaisseaux. En éclairant la surface de la cornée avec un très-faible éclairage, lampe baissée et miroir plan de Coccius, on voit de légères ondulations ombrées, mais très-peu prononcées. Connaissant le travail de Leber sur les formes anomales de la rétinite pigmentaire où il peut ne pas exister de production pigmentaire, bien qu'il y ait des altérations notables des cônes et des bâtonnets, nous n'avons pas manqué d'explorer avec soin le champ visuel, et nous avons pu constater qu'il n'est pas rétréci et qu'il n'existe pas de scotomes. Nous avons alors porté le diagnoctic suivant : *Trouble de la réfraction produit par un astigmatisme irrégulier de la cornée, résultant d'une kératite ancienne.*

Voici quelles sont les raisons qui nous ont amené à interpréter ainsi les symptômes pathologiques éprouvés par l'enfant :

1° D'après ce que nous avons dit plus haut, on peut évidemment éliminer l'idée d'une rétinite pigmentaire.

(1) *Arch. für Ophthal.* XVIe vol., 1re partie, p. 314.

2° Il existe des signes ophthalmoscopiques positifs, démontrant des anomalies de courbure de la cornée.

3° L'existence d'une kératite antérieure prouvée par les commémoratifs, et le reliquat d'une légère taie à gauche, bien qu'à droite la cornée ait complétement repris sa transparence, peuvent très-bien avoir occasionné une déformation de cette membrane.

4° Enfin le signe capital présenté par la petite malade, c'est-à-dire le trouble de la vue qui survient quand le jour baisse, ou quand elle ne travaille pas avec un bon éclairage, s'explique aussi très-facilement, au moyen du diagnostic que nous avons établi. En effet, les altérations de courbure de la cornée, qu'on peut démontrer à l'ophthalmoscope, paraissent siéger, non pas au centre, mais à quelque distance du centre (et à ce sujet, je regrette de ne pas avoir eu un ophthalmomètre à ma disposition, qui m'aurait permis de déterminer exactement les changements de rayon de divers points de la surface cornéenne). Aussi, quand la lumière est intense, la pupille contractée ne laisse passer que des rayons réfractés d'une façon régulière ; mais quand elle diminue, la pupille se dilate et les rayons lumineux traversant des surfaces irrégulières, se réfractent aussi d'une manière irrégulière et troublent ainsi la netteté de la vision.

5° La preuve aussi qu'il n'existe pas ici d'héméralopie essentielle de torpeur rétinienne, c'est que, lorsque la pupille est moyennement dilatée par l'atropine, la vue de loin est aussi troublée, même avec un bon éclairage, bien que l'œil soit emmétrope.

Comme l'enfant peut encore lire le n° 2 de Snellen à un pied de distance et que les lunettes sténopéiques n'améliorent un peu la vue que pour les objets éloignés, je me suis contenté de rassurer les parents et de leur recommander de ne faire travailler leur enfant qu'avec un bon éclairage.

Dr Ch. Abadie.

POLYPES DÉVELOPPÉS

DANS LES CANALICULES LACRYMAUX

Par le Dr E. PAUL.

Les observations de polypes développés dans les conduits lacrynaux, sont peu fréquentes. Mackensie, von Wecker, Fano, Galezowski, dans leurs traités, ne font que signaler leur possibilité. M. Desmarres père, qui en a rencontré plusieurs fois dans sa pratique, donne la relation d'un cas intéressant, qu'il lui a été donné de voir chez une femme âgée, et rappelle deux autres cas, dont l'un appartient à Demours et l'autre au professeur Jobert.

Nous pensons donc qu'il ne sera pas sans intérêt de donner ici l'observation d'un cas très-net, que nous avons rencontré dernièrement.

Mme veuve Prault, âgée de trente-cinq ans, d'une bonne constitution, n'ayant jamais eu de maladie des yeux de quelque gravité, nous est présentée par notre très-distingué confrère, M. le docteur Hamon, de la Rochelle.

La malade se plaint d'avoir, depuis un certain nombre d'années qu'elle ne peut préciser, un larmoiement du côté gauche, auquel elle n'a pas fait grande attention autrefois, mais qui est devenu très-gênant depuis qu'elle est obligée de travailler pour gagner son existence.

Ce larmoiement augmente à certaines époques de l'année et s'accompagne alors d'une tuméfaction de la paupière inférieure. C'est actuellement le cas, et c'est ce qui la fait venir prendre nos conseils. Nous remarquons, en effet, que la partie interne de la paupière inférieure est rouge, et qu'en ce point existe une saillie assez forte. Toutefois, la région du sac est normale et ne participe ni à cette rougeur, ni à ce gonflement. La conjonctive palpébrale inférieure, la caroncule sont d'un rouge très-accentué. Celle de la paupière supérieure et celle du globe oculaire le sont très-légèrement, un peu plus cependant vers la partie interne.

Au premier aspect, nous pensons avoir affaire à un kyste sébacé

enflammé, ou à un orgeolet. Mais l'absence de douleur, en portant le doigt sur la tuméfaction, éveille notre attention et nous fait examiner la malade avec plus de soin. Nous constatons qu'il sort par le point lacrymal inférieur, notablement dilaté, une sécrétion muco-purulente assez abondante. Nous faisons une injection, celle-ci revient en entier par le même point.

Prenant alors une sonde de Bowmann très-fine, nous l'introduisons dans le canalicule inférieur, et nous sommes fort surpris de voir, qu'arrêtée très-près par un obstacle, si nous la portons vers l'ouverture du conduit dans le sac, elle se dirige, au contraire, en bas à une profondeur de près d'un centimètre. Nous avons donc là une dilatation considérable du canalicule. Nous promenons l'extrémité de la sonde dans cette cavité, nous la trouvons anfractueuse, et il nous semble qu'elle rencontre un corps mou et irrégulier. Ces explorations font sortir un peu de sang par le point lacrymal inférieur. Ce symptôme nous fait penser aussitôt à l'existence d'un polype dans le canalicule. Cette opinion étant partagée par notre confrère, nous proposons à Mme Prault de l'opérer, ce à quoi elle consent très-facilement.

Nous fendons alors la paroi supérieure du canalicule à l'aide du lacrymotome de M. Giraud-Teulon, en ayant soin de le pousser aussi loin que possible.

Comme il vient à la suite de l'incision du sang en assez grande abondance, nous engageons l'opérée à se bassiner l'œil pendant quelques instants avec de l'eau froide. Pendant qu'elle fait ces lotions, elle nous dit tout à coup, que quelque chose vient de lui tomber de l'œil ; en effet, nous trouvons dans le bassin un corps de la dimension d'un gros grain de blé, grisâtre, et qui nous paraît tout d'abord être une sorte de concrétion ; mais l'ayant pressé entre nos doigts, nous reconnaissons notre erreur : le corps était mou, quoique d'une certaine consistance. Examiné à la loupe, nous lui trouvons l'aspect mûriforme et une teinte légèrement rosée. L'une des extrémités était plus mince que l'autre, c'était le pédicule que la lame du lacrymotome avait probablement rencontré et tranché en pénétrant.

Le sang arrêté, nous introduisons une sonde et nous cherchons de nouveau à la pousser dans le sac, sans pouvoir y réussir; il y a là un obstacle, que nous supposons être un autre polype. Mais la ma-

lade, fatiguée par nos explorations, nous prie de les remettre à une autre séance.

Elle revient le lendemain, et, en effet, nous trouvons, dans l'angle interne de l'incision, un corps d'un rouge très-vif, qui fait une saillie de la grosseur d'une tête d'épingle. En écartant les lèvres de la plaie, nous voyons se présenter un polype de la dimension d'une très-grosse lentille, aplati d'avant en arrière et de forme triangulaire ; c'est un de ses angles qui s'est engagé dans la petite plaie. Nous cherchons à le saisir en entier avec une pince, mais comme il n'a pas de pédicule, nous ne pouvons y parvenir. D'ailleurs, l'instrument dont nous nous servons est défectueux, il n'a pas de mors et glisse continuellement. Ne pouvant l'extraire d'une seule fois, nous nous décidons à l'arracher par morceaux avec une pince à iridectomie. Quand nous pensons en avoir enlevé la totalité, nous tentons de nouveau l'introduction de la sonde ; elle s'engage, en effet, dans le sac, et nous la poussons, sans rencontrer d'obstacle, jusqu'à la partie inférieure du canal nasal. Le lendemain la malade nous dit qu'il n'y a plus eu de larmoiement. Nous la renvoyons en lui conseillant une légère solution de borate de soude, en la prévenant toutefois que son polype pourrait bien récidiver.

C'est ce qui eut lieu, en effet. Une vingtaine de jours après, elle revient ; le larmoiement, quoique moins intense qu'auparavant, a recommencé. En écartant les lèvres de l'incision pratiquée, nous trouvons la paroi postérieure du canalicule parsemée de petites saillies d'un rouge vif, qui sont évidemment de nouvelles excroissances polypeuses. De plus, le polype qui était à l'entrée du conduit commun s'est reproduit ; cependant il est un peu moins volumineux que la première fois.

Nous arrachons de nouveau cette portion, autant que cela nous est possible, et nous constatons encore que la sonde passe très-bien dans toute la longueur du canal nasal. Nous reconnaissons, en outre, que le canalicule, trouvé si fortement dilaté lors de nos premières explorations, est aujourd'hui considérablement retréci. Il est actuellement d'un calibre à peine triple de l'ordinaire.

Pour amener une guérison définitive, nous essayons alors de faire la cautérisation de toute la surface interne du canalicule dans sa partie postérieure.

Nous nous servons pour cela d'une sonde cannelée dans laquelle nous faisons couler du nitrate d'argent fondu.

Nous parvenons aisément au résultat voulu ; mais le sel, dissous par les larmes, se répand sur la conjonctive et occasionne, dans le cul-de-sac inférieur, une cautérisation, qui a eu pour conséquence une conjonctivite traumatique assez intense. Néanmoins, cet accident se dissipe assez rapidement par des applications de compresses imbibées d'eau froide. Quelques jours après, toute trace de cette inflammation avait disparu, et la malade n'avait plus de larmoiement.

Parti de la Rochelle quelque temps après, nous n'avons plus revu la malade ; mais M. le docteur Hamon a bien voulu nous donner les détails suivants sur les suites de notre opération : « La cautérisation » a atteint tout le canalicule lacrymal, qui ne laisse plus passer les » sondes. La malade ne larmoie pas encore, mais cela viendra pro- » bablement, si le canal supérieur ne suffit pas à l'écoulement des » larmes. »

S'il en arrive ainsi que nous le présage notre confrère, nous pensons qu'il y aura à faire là, plus tard, une nouvelle opération, pour rétablir et reconstituer le canalicule ; nous avons pratiqué une fois cette opération, et le résultat en a été parfait. Nous en donnerons plus tard la relation.

Dr E. Paul.

SUR LE

TRAITEMENT DU DÉCOLLEMENT DE LA RÉTINE

PAR UNE OPÉRATION D'ENCLAVEMENT DE CETTE MEMBRANE

DANS UNE PLAIE SCLÉROTICALE

Par le docteur GALEZOWSKI.

Malgré de nombreuses et intéressantes recherches sur le décollement de la rétine, il faut convenir que la thérapeutique est restée jusqu'à présent impuissante contre cette affection. La rétine au début n'est pas réellement malade, elle n'est que séparée de la choroïde par un épanchement séreux et ne peut fonctionner tant

qu'elle se trouve plissée et flottante au milieu du liquide épanché et du corps vitré liquéfié. Mais en admettant même qu'une portion de cette membrane reste perdue pour la vision, l'œil pourrait continuer à fonctionner si la portion non décollée ne subissait pas une influence morbide, et si elle n'était pas paralysée plus ou moins complétement à la suite des tractions continuelles exercées sur elle par le liquide épanché. C'est sous l'influence de ces tractions que la rétine tend de plus en plus à se décoller et que la vue se perd progressivement.

De Graefe (1) et Bowman (2) avaient pensé qu'on pourrait arrêter le progrès de la maladie, en établissant une communication plus ou moins large entre la poche qui contient l'épanchement et la cavité du corps vitré. Ils ont vu, en effet, que, dans quelques cas rares où la guérison spontanée avait été observée, il s'était produit une déchirure de la rétine, l'épanchement séreux s'était vidé dans le corps vitré, et la rétine s'était de nouveau recollée.

On connaît les procédés de de Graefe et de Bowman; ils ont été appliqués sur une grande échelle en Angleterre, en France et en Allemagne, mais les résultats définitifs ont été si peu concluants, souvent même tellement négatifs ou défavorables, qu'il ne faut pas s'étonner si cette méthode tend de plus en plus à tomber en désuétude. Il n'y a, en effet, rien dans cette méthode qui puisse assurer son succès, puisque nous voyons tous les jours des malades atteints de décollement de la rétine, accompagné de déchirure plus ou moins étendue de cette membrane, subir des accidents graves, et perdre définitivement la vue.

Ayant vu cette opération échouer entre mes mains dans plusieurs cas, j'ai pensé qu'on aurait plus d'espoir d'arrêter les progrès de la maladie en cherchant à établir une adhérence artificielle entre la partie décollée de la rétine et la choroïde. Les injections iodées ayant été essayées sans aucun avantage, j'ai eu recours à un procédé opératoire tout nouveau et qui consistait à enclaver la portion décollée de la rétine dans une plaie scléroticale. J'ai compris combien une pareille opération devait présenter de difficultés, et combien elle pouvait être périlleuse pour l'œil. C'est pourquoi je ne me suis décidé à la

(1) De Graefe, *Archiv. f. Ophthal.*, Bd. IX, Abth. II, p. 85.
(2) Bowman, *Ophthalmic Hospit. reports*, vol. IV, p. 134.

pratiquer sur un malade qu'après avoir fait de nombreuses recherches expérimentales sur les cadavres. Le sujet que j'ai choisi avait une cécité presque complète, il avait perdu les deux yeux à la suite d'un décollement des deux rétines. Une irido-choroïdite avec épanchements plastiques dans le corps vitré avait aboli presque totalement la vision de l'œil gauche, pas assez néanmoins pour l'empêcher de distinguer le jour de la nuit et l'ombre des gros objets. L'œil droit était dans un état à peu près analogue, et c'est sur ce dernier que j'ai pratiqué mon opération, qui a été suivie, comme on le verra ci-dessous, d'un succès incontestable. Voici les détails de cette observation :

Observation. — M. Charles Ch..., âgé de vingt-deux ans, cultivateur, demeurant à Denos-au-Bois, dans le département de la Meuse, d'une constitution faible, quoique n'ayant jamais été malade, déclare avoir joui constamment d'une bonne vue. Il ne possédait pas pourtant une vue aussi perçante que beaucoup de ses camarades ; de près, il voyait toujours mieux, ce qui me fait supposer qu'il avait la vue myope à distance.

Il y a un an, il perdit subitement la vue de l'œil droit, et cela sans douleur et sans aucun phénomène morbide précurseur. Son œil gauche était pourtant bon, lorsqu'il y a trois mois, en travaillant aux champs, il s'aperçut qu'il commençait à faiblir. Peu à peu les mouches commencèrent à paraître, elles devinrent de plus en plus nombreuses, la vision se troubla considérablement. Il était presque totalement aveugle, lorsqu'il vint me voir le 25 septembre 1871.

L'examen pratiqué à ce moment m'a permis de constater une inflammation de l'iris gauche, l'œil était mou et l'on constatait la présence d'une si grande quantité d'épanchements dans le corps vitré que tout le fond de l'œil était presque noir. C'était une hémorrhagie intra-oculaire. L'œil droit était plus consistant, mais il voyait à peine l'ombre des gros objets ; son champ visuel était totalement aboli en haut. Du côté externe, le champ visuel n'était conservé que sur une étendue de 6 centimètres ; en bas, il mesurait 25 centimètres ; en dedans, 4 centimètres. L'ophthalmoscope me permit de constater un large décollement de la rétine bilobaire, situé dans toute la partie inférieure. A l'image renversée, on voyait deux lobes de la rétine décollée s'approcher de la papille ; cette dernière paraissait nuageuse à travers de très-nombreux flocons (voy. fig. 2).

Pour remédier à cet état désespéré de la vue, je me suis décidé à pratiquer une opération qui me paraissait présenter quelques chances de succès. Il s'agissait d'aller saisir la rétine décollée, de la ramener vers la plaie et de l'y fixer définitivement. J'ai pratiqué

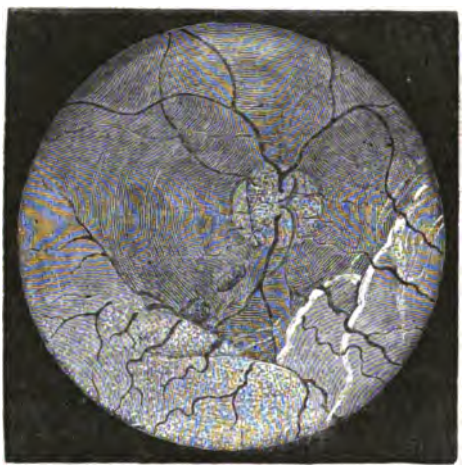

FIG. 2. — Décollement bilobaire de la rétine.

cette opération le 11 octobre 1871, en présence de plusieurs médecins et chirurgiens qui ont bien voulu m'assister à ma clinique, et avec le concours de mon chef de clinique, M. Diamantopulos.

Manœuvre opératoire. — Le malade étant couché sur un lit, j'ai fait écarter les paupières au moyen des élévateurs, et pendant que je fixais l'œil du malade avec la pince à ressorts, de la main droite j'ai fait une incision sur la sclérotique avec le couteau de de Graefe, à un centimètre en arrière du bord de la cornée. L'incision n'avait que 3 millimètres et demi à 4 millimètres; j'ai introduit à travers cette plaie la serretelle de Desmarres dans l'intérieur du corps vitré où j'ai cherché à saisir la rétine flottante, qu'on apercevait très distinctement à travers la pupille dilatée. Après quelques tentatives infructueuses, je suis parvenu à saisir cette membrane et à l'attirer hors de la plaie, où je l'ai maintenue fixée. Immédiatement on pouvait se convaincre que la membrane flottante n'existait plus dans le corps vitré. Le malade déclarait avoir aperçu quelques éclairs rouges dans l'œil; point de douleurs. Après l'opération, le malade a été soumis au régime sévère, au repos absolu et à l'application des

compresses froides, ainsi qu'à l'instillation du collyre d'atropine.

Les suites de l'opération ont été des plus simples; l'œil, quoique rouge, ne présentait pas de très-grande inflammation. Le bourrelet rétinien, enclavé dans la plaie, s'enflamma; mais au bout de quinze jours, à peine était-il possible de reconnaître la trace de l'incision.

Dès le 21 octobre, nous avons pu soumettre le malade à l'examen ophthalmoscopique, et nous avons pu nous convaincre qu'on voyait beaucoup plus distinctement la papille; le décollement de la partie interne était transformé en une exsudation blanc-grisâtre; dans la partie externe on voyait encore la rétine flotter, mais sur une très-petite étendue. Le malade distinguait beaucoup mieux, il pouvait se conduire tout seul et déchiffrait le n° 30 de l'échelle typographique, ce qu'il ne pouvait faire auparavant. L'examen de son champ visuel nous a permis de constater les dimensions suivantes :

En dehors.....	57 centimètres.	En dedans.....	22 centimètres.
En bas.....	80 —	En haut.....	35 —

Lorsqu'on compare ces chiffres aux précédents, on se convainc facilement que la vue du malade a gagné d'une manière très-sensible. Le mieux obtenu s'est maintenu pendant tout le temps de son séjour à Paris, qui s'est prolongé jusqu'au 17 novembre.

Ce résultat est un des plus satisfaisants qu'on puisse espérer chez un homme dont les deux tiers de la rétine ont été décollés. L'opération d'enclavement nous donne ce grand avantage sur toutes les autres méthodes, qu'elle laisse la rétine adhérente à la choroïde, après que le liquide épanché a été vidé par la plaie. Quant aux accidents consécutifs, ils sont complétement insignifiants, l'inflammation qu'a présentée l'œil pendant quinze jours après l'opération n'a eu aucune gravité; le malade n'a point souffert, et nous avons eu le plaisir de voir la guérison s'opérer d'une manière très-rapide.

Jusqu'à présent je n'ai pas eu d'autre occasion d'appliquer cette méthode; mais si, comme je l'espère, nous obtenons dans d'autres cas les mêmes résultats satisfaisants, peut-être cette opération sera-t-elle acceptée comme une heureuse conquête de la chirurgie oculaire pour le traitement d'une affection qui, jusqu'à présent, était regardée comme à peu près incurable.

Dr Galezowski.

CHOROÏDITE SÉREUSE AIGUË

SUCCÉDANT A UN ÉTAT INFLAMMATOIRE CHRONIQUE DE LA CORNÉE ET DE LA SCLÉROTIQUE

AUGMENTATION CONSIDÉRABLE DU VOLUME DU GLOBE DE L'ŒIL ET DE LA PRESSION INTRA-OCULAIRE. IRIDECTOMIE. AMÉLIORATION NOTABLE

Leçon faite à l'hôpital des cliniques, le 24 novembre 1871

Par le professeur RICHET

RECUEILLIE PAR M. MARCHAND, INTERNE DU SERVICE

Messieurs,

Le fait dont je désire vous entretenir aujourd'hui n'est pas sans offrir quelque difficulté de diagnostic, car s'il présente un certain nombre des caractères du glaucome, il en diffère cependant à beaucoup d'égards et néanmoins réclame, selon moi, le même traitement. Mais avant d'engager la discussion sur ce point litigieux, il importe d'abord de vous présenter l'histoire du malade.

Cet homme est âgé de vingt-sept ans. Il est ébéniste et prétend que les vapeurs des essences qu'il emploie dans sa profession entretiennent ses yeux dans un état d'irritation perpétuelle. Il a été affecté dès sa jeunesse de diverses affections de l'appareil de la vision ; ses cornées présentent en effet de petites taches laiteuses qui sont l'indice bien évident de ces inflammations répétées. Ces faits offrent de l'importance et expliquent en partie le développement de la grave affection dont il est atteint aujourd'hui. Il aurait été également, paraît-il, affecté dans sa jeunesse de granulations palpébrales très-tenaces, dont il a été guéri par des cautérisations répétées ; il ne porte plus trace aujourd'hui de cette maladie.

Depuis six ans environ, il a quitté Paris et est allé habiter Marseille, circonstance qui paraît avoir influé heureusement sur sa santé générale, puisque depuis cette époque il n'a jamais été malade. Sa vision paraissait aussi s'être améliorée, lorsque sans cause connue, il y a six mois seulement, il s'aperçut que son œil gauche se perdait insensiblement, et voici comment. A la suite de poussées inflammatoires réitérées dans lesquelles sa conjonctive s'injectait fortement, et qui

s'accompagnaient de vives douleurs, l'acuité de sa vision diminua si notablement qu'il fut obligé de recourir aux soins d'un habile oculiste de Marseille. Celui-ci, nous dit le malade, lui fit la proposition de lui pratiquer l'opération du glaucome. Soit défiance envers le chirurgien, qui très-prudemment ne lui avait point exagéré les bénéfices qu'il en pourrait retirer, soit toute autre cause, il ne voulut point s'y soumettre. Il fut, sur ces entrefaites, appelé à Paris pour ses affaires.

Depuis un mois qu'il est revenu, son état a continué à s'aggraver, et aujourd'hui l'acuité visuelle du côté malade est tellement faible et pervertie qu'il croit sa vision de ce côté complétement abolie. Enfin, il est entré dans notre service le 16 novembre, décidé à s'y soumettre à tel traitement qui serait jugé utile.

Ce qui frappe tout d'abord, lorsqu'on vient à examiner cet homme, c'est l'excès de volume que présente l'œil du côté malade, c'est-à-dire le gauche, sur celui du côté opposé. Le globe oculaire est saillant, son segment antérieur présente une conicité prononcée, les paupières semblent avoir peine à le recouvrir. La cornée est bombée, projetée en avant et très-nuageuse çà et là. L'examen direct et mieux l'éclairage oblique permettent d'y découvrir de nombreuses taches blanches, traces évidentes de phlegmasies répétées qu'elle a subies autrefois. Sa surface est aussi un peu dépolie et granuleuse. Mais elle a cependant conservé une translucidité suffisante pour permettre de distinguer facilement l'état dans lequel se trouvent les milieux de l'œil.

Ceux-ci présentent un aspect trouble et une coloration verdâtre analogue à celle qu'ils ont dans le glaucome. Ce trouble des humeurs transparentes est sujet à des variations remarquables, et je dirai presque journalières. C'est ainsi que nous les avons vus s'améliorer tellement, dans l'espace de quelques jours, que l'on aurait pu les croire presque revenus à l'état normal ; le champ pupillaire avait repris sa teinte ordinaire ; puis tout à coup l'aspect troublé et glaucomateux reparaissait sous l'influence d'une poussée nouvelle de l'inflammation survenant sans cause appréciable. L'iris offre une coloration plus foncée que du côté sain; il n'a pas perdu toute sa motilité. La pupille très-régulière, moyennement dilatée, se resserre et se dilate alternativement par l'élévation et l'abaissement de la paupière, même lorsqu'on a pris le soin de fermer l'œil droit. Ce fait tend à démontrer

que la rétine n'a pas perdu toute sa sensibilité et qu'elle est encore, au moins en partie, impressionnée par la lumière. L'ouverture de la pupille ne présente du reste aucune déformation; son champ est libre, on n'y rencontre aucun dépôt plastique.

La cristalloïde ainsi que la substance du cristallin ont conservé une transparence parfaite, l'éclairage direct ou oblique n'y a pas fait découvrir la moindre opacité.

La partie antérieure de la sclérotique qui est recouverte par la conjonctive bulbaire, vers le niveau des insertions de la cornée, est fortement distendue et amincie; elle laisse voir par transparence la choroïde située au-dessous d'elle et lui communique une teinte bleuâtre. En quelques points même, on peut voir des bosselures, et il y a là un commencement de staphylome antérieur. Cette particularité de la conformation du bulbe nous avait même assez frappé tout d'abord, pour nous conduire aussitôt à penser qu'il devait y avoir là une scléro-choroïdite assez avancée. Le malade a éprouvé des douleurs intenses dans le globe oculaire; ces douleurs s'étendaient dans les parties qui avoisinent l'orbite. Des pressions exercées méthodiquement au niveau de l'émergence des principaux nerfs de la région ont démontré qu'ils participaient activement à la maladie, et c'est surtout au point d'émergence du sous-orbitaire et du frontal interne que nous avons pu constater cette douleur très-accentuée. C'est là d'ailleurs un fait commun à toutes les affections inflammatoires anciennes du globe oculaire, et depuis longtemps j'attire dans mes cours l'attention sur ce sujet. C'est ainsi que j'explique les névrites périodiques si douloureuses que j'appelle *vespérines*, en raison du moment auquel elles apparaissent et dont le sulfate de quinine uni à l'opium triomphe admirablement.

L'œil droit offre aussi quelques troubles du côté de la cornée et de la sclérotique, mais beaucoup moins marqués que ceux que nous venons de décrire dans l'œil gauche.

Avant de procéder à l'examen ophthalmoscopique, j'ai voulu interroger la sensation visuelle et juger des troubles fonctionnels.

Avec l'œil droit, le malade lit encore assez couramment les gros caractères, pas du tout les moyens et les petits : de plus il distingue parfaitement toutes les couleurs. L'œil gauche ne distingue plus aucun des caractères, même les plus gros, mais il reconnaît encore,

quoique bien imparfaitement, les objets qu'on lui présente. Toutefois, il ne les aperçoit bien, que si on les place tout à fait à la partie externe de l'œil gauche ; directement au devant il les voit encore un peu, et les perd complétement de vue, si on les place en dedans.

Quant à la reconnaissance des couleurs, disons d'abord qu'il se plaint de voir tous les objets colorés en rose ; parmi les couleurs il ne reconnaît que le bleu foncé qui produit même sur sa rétine, lorsqu'on le place en dehors, une sensation douloureuse analogue, dit-il, à celle d'un miroir réflecteur; il confond le rouge avec le blanc, le jaune et vert lui paraissent roses. Bref, excepté le bleu indigo, il ne perçoit aucune nuance d'une manière certaine.

De cet examen, il résulte que la macula et toute la portion externe de la rétine sont en grande partie impropres à la perception des rayons lumineux, et que la papille et la demi-circonférence interne de la rétine, sans être positivement désorganisées, sont déjà profondément atteintes.

Nous allons voir l'examen ophthalmoscopique confirmer ces données.

Nous constatons, en effet : 1° Que la papille est légèrement déprimée à son centre ; ses vaisseaux sont notablement diminués de volume. Il existe en dehors d'elle une tache d'un blanc nacré, en forme de croissant, et qui la borde immédiatement. Cette tache est certainement produite par un léger degré de staphylôme postérieur.

2° Autour de la macula, les lésions sont plus marquées ; il existe des plaques blanchâtres, irrégulières, disséminées, qui se reconnaissent facilement pour des plaques exsudatives choroïdiennes.

3° *Au centre même* de la tache jaune, il existe une tache hémorrhagique de très-petit volume. La choroïde est partout ailleurs d'un rouge foncé, uniforme, sans taches ni plaques.

Quant à l'état général du malade, sans être parfait, il n'est pas irréprochable. Ainsi, cet homme est d'un tempérament évidemment très-lymphatique, et il a encore des adénites sous-maxillaires, peu prononcées, il est vrai : — néanmoins il paraît jouir d'une assez bonne santé.

Pour nous résumer, je dirai donc que nous avons affaire à un malade qui, dans son enfance, a eu de nombreuses affections oculaires

(granulations, kératites accompagnées vraisemblablement d'un degré variable d'irido-choroïdite). Depuis six mois, sous l'influence d'attaques répétées d'une scléro-choroïdite, que je regarde comme la conséquence et la continuation des maladies antérieures, ont eu lieu à divers intervalles des accès inflammatoires; le globe oculaire a augmenté de volume, puis s'est ectasié très-notablement, surtout vers son segment antérieur. Il existe, de plus, un staphylôme postérieur. La choroïde, enfin, a été envahie dans sa totalité par une inflammation, que caractérise une tendance notable à l'exhalation séreuse, ayant occasionné en dernier lieu des plaques exsudatives autour de la macula, et même une hémorrhagie centrale dans cette tache jaune. Puis, consécutivement, la tension intra-oculaire considérable a amené progressivement la distension scléroticale que nous avons notée, et a déterminé un commencement de dépression de la papille.

Quel nom allons-nous donner à cette affection? S'agit-il d'un glaucome? Un ophthalmologiste instruit l'a désignée ainsi, et on retrouve, en effet, un certain nombre des caractères assignés au glaucome. Je n'hésite point cependant à dire que ce n'est point là pour moi le véritable glaucome; elle en diffère sous plusieurs rapports. Dans le glaucome, l'augmentation de volume du globe oculaire n'est jamais portée à un degré aussi considérable. La coque de l'œil, la sclérotique, n'étant pas préparée de longue main par des maladies antérieures à la distension, ne cède point aussi facilement, et pour peu que l'exhalation séreuse intra-oculaire augmente, l'étranglement du globe se produit. Il y a là quelque chose d'analogue à ce qui s'observe dans l'orchite aiguë; le parenchyme testiculaire, augmentant rapidement de volume, l'albuginée, qui joue le rôle de la sclérotique, résiste, et la substance séminifère s'étrangle. Chez notre malade, rien de semblable; l'augmentation de volume, par exhalation séreuse, s'est faite progressivement et lentement; la sclérotique s'est laissée distendre, ses fibres se sont même écartées et dissociées en avant et en arrière, d'où staphylômes antérieurs et postérieurs. Aussi le globe ne présente-t-il ni cette dureté caractéristique qu'on trouve dans le glaucome, ni cette insensibilité de la surface de la cornée déterminée par l'excès de pression sur les nerfs qui s'y distribuent. Bien au contraire, il avait conservé une grande sensibilité au contact

même léger de la cornée, et son globe n'était que très-peu résistant.

Enfin, les signes ophthalmoscopiques n'offrent pas moins de différences. Dans le glaucome, la papille est blanche, excavée, ainsi que le démontre la brisure des vaisseaux, le coude qu'ils forment sur ses limites, par suite de l'atrophie plus ou moins complète des éléments qui la composent. De plus, les vaisseaux, surtout lorsqu'on exerce une légère compression sur le globe, présentent les phénomènes du pouls dit *rétinien*. Ici, rien de semblable, la papille est simplement déprimée au centre, elle n'a pour ainsi dire rien perdu de sa coloration normale, et il est impossible de constater la moindre inflexion, la moindre pulsation dans les vaisseaux. L'augmentation de pression, subie par le globe oculaire, et à laquelle il a cédé, n'a donc pas produit ici les effets qu'on observe habituellement, lorsque la résistance de la sclérotique est complète, absolue. Telle est la raison pour laquelle l'œil doit, chez notre sujet, d'avoir échappé jusqu'ici à l'action destructive, qui ne s'arrête, dans la plupart des cas de glaucome confirmé, qu'après la destruction des éléments nerveux.

Quant aux taches blanches, qu'on trouve autour de la macula, et à la tache hémorrhagique centrale de cette dernière, c'est la conséquence de la choroïdite, et quoiqu'on les observe parfois dans le glaucome, elles n'en constituent point les lésions essentielles. Est-ce à dire que, si la maladie était abandonnée à elle-même, la papille ne pourrait pas se creuser et s'atrophier complétement ? Je n'hésite pas à répondre affirmativement ; plusieurs fois déjà j'ai vu survenir l'atrophie de la papille dans des cas analogues, et la vue s'éteindre complétement. Mais dans ces cas mêmes, est-on bien autorisé à dire qu'il y a véritablement glaucome ?

Quoi qu'on puisse penser à ce sujet, ce qui est certain, c'est que la maladie n'a pas produit ici des désordres irrémédiables. J'ai tout lieu de croire, au contraire, que dès qu'on aura soustrait le globe oculaire à cet excès de pression, qui tend à le désorganiser, il récupérera, en partie du moins, ses fonctions.

Qu'il me soit permis à ce sujet de dire quelques mots sur l'historique de cette affection, dans le but de prouver, que ni la maladie, ni le traitement rationnel qu'on lui applique, n'étaient inconnus de

nos maîtres; seulement ils la désignaient sous le nom d'*hydropisie du globe oculaire*, indiquant par cette expression significative, qu'ils connaissaient bien la nature du mal. Ce qu'ils ignoraient, parce que les procédés d'exploration ophthalmoscopique n'existaient pas, c'était les désordres profonds causés par cette accumulation des liquides. Quant au traitement, ils pratiquaient la paracentèse du globe, avec un trocart fin et aigu. Pour mon compte, en 1853, alors que je remplaçais, à l'Hôtel-Dieu, un de nos maîtres les plus versés dans la pratique des opérations oculaires, le professeur Roux, je fus conduit à pratiquer, dans un cas que je dirais analogue à celui-ci, si j'en eusse fait l'examen à l'ophthalmoscope, des ponctions réitérées du globe oculaire avec l'aiguille à succion de notre collègue le professeur Laugier, et j'en retirai de sérieux avantages. Ces ponctions furent pratiquées deux fois par la cornée et deux fois par la sclérotique, l'aiguille plongeant dans le corps vitré qui m'avait paru très-fluide. Chose remarquable, aucune inflammation ne suivit ces paracentèses, qui firent cesser, au contraire, les douleurs et la rougeur périkératique, mais sans améliorer notablement la vision.

De son côté, M. Desmarres père, dès 1847, dans l'affection qu'il désignait alors sous le nom d'*aquo-capsulite aiguë*, avait recours également à la paracentèse cornéenne, et il est certain qu'il eut à la pratiquer plusieurs fois en présence et avec le concours de son élève assidu, le docteur von Græfe. De là au débridement de l'œil par la méthode d'Hancock, ou à l'iridectomie, par le procédé tant vanté depuis de Græfe, il n'y avait qu'un pas à franchir.

Chose digne de remarque! Ayant eu l'occasion de recevoir dans mon service de l'Hôtel-Dieu, en 1868, le professeur von Græfe, que j'avais vu pratiquer la veille, en ville, une iridectomie pour un cas de glaucome bien caractérisé, je profitai de sa présence au milieu de nos élèves, pour le prier de leur expliquer ce qui l'avait conduit à imaginer l'iridectomie comme moyen curatif du glaucome, et comment il comprenait son mode d'action. Avec une franchise qui l'honore, et à laquelle j'ai déjà plusieurs fois rendu publiquement justice, il déclara qu'il n'avait eu d'abord pour but que de débrider plus largement l'œil et d'assurer un plus libre écoulement des liquides. Selon lui, l'influence bienfaisante de l'excision de l'iris, sur la marche ultérieure du glaucome, n'était pas susceptible d'une explication rationnelle,

physiologique ; *peut-être*, ajoutait-il, faut-il voir là seulement une modification apportée dans la circulation irido-choroïdienne, modification qui expliquerait la persistance d'action que n'ont ni la paracentèse, ni l'incision ou le débridement pur et simple. En résumé, et sur mes pressantes instances, il fut obligé de déclarer que *l'iridectomie n'était qu'un moyen empirique de guérir le glaucome.*

Si j'insiste, Messieurs, sur ces explications, ce n'est nullement dans le but d'enlever à von Græfe la large part qui lui revient bien plus encore dans l'histoire du glaucome que dans son traitement ; non, c'est surtout pour vous engager à méditer ce sujet qui, vous le voyez, est bien loin d'être épuisé et a encore besoin d'être creusé par quelque puissante intelligence.

Je reviens maintenant à notre malade dont cette digression m'avait un instant éloigné.

Je considère donc son affection comme grave, mais non irrémédiable, et je pense qu'il faut au plus tôt se hâter d'agir.

Les moyens médicaux ont été tentés sans succès jusqu'ici, il ne nous reste donc plus d'espoir que dans la chirurgie. Trois moyens sont en présence : la paracentèse, l'incision ou le débridement, et l'incision avec iridectomie. Je ne crois devoir recourir ici ni à la paracentèse, ni aux incisions pures et simples, c'est-à-dire au débridement, et voici pour quelles raisons :

J'ai comparé déjà l'étranglement produit par la sclérotique sur le globe oculaire gonflé, à l'étranglement déterminé, sur le parenchyme testiculaire enflammé, par l'albuginée. Pour faire cesser l'étranglement testiculaire, Vidal (de Cassis) a proposé et pratiqué le débridement de la coque fibreuse qui l'enveloppe ; il était donc tout indiqué de pratiquer la section des membranes oculaires dans les cas de distension de cet organe, quelle qu'en fût la cause, exsudations plastiques, purulentes, ou hydropisie. C'est ce qu'ont fait les ophthalmologistes ; seulement quelques-uns, Hancock, par exemple, ont cru qu'en faisant porter la section sur le muscle ciliaire, ils assuraient le succès de leur opération. Pour mon compte, je ne crois point du tout à l'efficacité de la section du muscle ciliaire, pas plus qu'à celle du cercle ciliaire, et ainsi que je l'ai dit dès 1864, dans une discussion sur ce sujet, à la Société de chirurgie, pour moi l'incision imaginée par Hancock, et qui porte à la fois sur la sclérotique, l'iris et la

cornée, la sclérotico-irido-kératotomie, n'agit que comme *débridement* de la coque oculaire. Quelle que soit l'opinion qu'on s'en fasse, il reste acquis qu'elle soulage beaucoup les malades, en faisant cesser la tension du globe. Mais son effet n'est souvent guère plus durable que celui de la paracentèse dans le glaucome, et voilà pourquoi je n'y aurai point recours dans ce cas spécial. C'est donc à l'iridectomie, c'est-à-dire à l'opération de Græfe, que je donne ici la préférence.

Cette opération de l'iridectomie, que Cheselden a le premier pratiquée, et qui depuis a fait le sujet de nombreux travaux, parmi lesquels je citerai avec honneur la thèse de Gaubrie (de Bordeaux), interne de Lenoir, avait été choisie, par ce chirurgien distingué, comme le meilleur de tous les procédés pour obtenir une pupille artificielle. C'est aussi mon opinion. Quant à l'opération en elle même, on peut dire qu'elle est toute française, et c'est dans les auteurs français que Græfe en a trouvé le manuel opératoire. On doit la décomposer en trois temps :

Dans un premier temps, on enfonce sur les limites de la cornée et de la sclérotique, immédiatement en avant de l'iris, un kératotome de Wenzel ou de Richter. Certains préfèrent, pour l'exécution de ce premier temps, un couteau lancéolaire droit ou coudé. De Græfe prenait la précaution de soulever, avec des pinces, un pli de la conjonctive au-dessous duquel il passait, pratiquant ainsi une sorte d'incision *sous-conjonctivale*. Cette modification, sévèrement jugée du reste par beaucoup de chirurgiens qui la considèrent comme mauvaise, ou tout au moins sans aucune importance, était mise depuis longtemps en pratique dans l'extraction de la cataracte, par Desmarres père.

Dans un deuxième temps, l'iris qui, à la suite de la section de la cornée et de l'écoulement de l'humeur aqueuse, s'est engagé dans les lèvres de l'incision, est attiré au dehors avec des petites pinces à griffes coudées.

Dans le glaucome, cette attraction de la membrane séreuse au dehors à travers la plaie cornéo-sclérotícale n'offre aucune difficulté, les liquides intra-oculaires la comprimant et la poussant au dehors; mais il faut bien savoir que s'il existe des adhérences, comme c'est le cas ordinaire, lorsqu'on veut pratiquer une pupille artificielle, il faut alors

aller chercher l'iris et l'attirer plus ou moins péniblement au dehors. C'est pour rendre ce temps de l'opération moins difficile qu'on a inventé une foule de petits instruments, dont quelques-uns sont de véritables bijoux d'ingéniosité, mais qui n'en sont pas moins, selon moi, parfaitement inutiles, la simple petite pince recourbée à griffes, qui est dans toutes les boîtes d'ophthalmologie, suffisant toujours.

Enfin, dans un troisième et dernier temps, le chirurgien pratique, à l'aide de ciseaux courbes sur le plat, l'excision du lambeau iridien le plus près possible de la base.

L'iris est tellement maintenu dans la petite plaie cornéenne, que souvent même, après l'excision, il y reste enclavé. Certains auteurs conseillent de repousser soigneusement cette partie dans la chambre antérieure ; pour nous, nous laissons les choses comme elles se présentent, sans tenter aucunes manœuvres de réduction; nous jugeons même, malgré l'opinion contraire, qu'un léger degré d'enclavement n'est point sans offrir quelque avantage : celui par exemple de maintenir la plaie légèrement ouverte et de permettre, par une sorte de fistule, l'écoulement incessant des liquides de la chambre antérieure. Plusieurs faits m'autorisent à poser cette condition comme concourant au succès définitif.

Il se fait assez souvent, après l'incision de l'iris, un épanchement de sang assez considérable dans la chambre antérieure. On peut quelquefois, après quelques instants et par des pressions douces, exercées sur la cornée à travers une des paupières, évacuer ce sang plus ou moins dilué par l'humeur aqueuse qui se reproduit, comme vous le savez, très-rapidement après son écoulement ; mais c'est là une manœuvre que je désapprouve formellement. Il ne faut d'ailleurs que médiocrement s'inquiéter de cet accident ; l'épanchement disparaît en effet le plus habituellement avec une grande rapidité. C'est ainsi que chez un malade, auquel dernièrement nous avons dû pratiquer une pupille artificielle, pour un albugo qui occupait presque la totalité de la demi-circonférence inférieure de la cornée, et était consécutif au développement et à l'évolution dans cette place d'une pustule de variole, un épanchement sanguin assez considérable pour distendre complétement la chambre antérieure, survenu instantanément, disparut avec la plus grande rapidité, puisque deux jours après l'opé-

ration on n'en trouvait plus aucune trace. Quant aux accidents inflammatoires graves qui s'observent trop souvent à la suite des autres opérations pratiquées sur le globe de l'œil, particulièrement après l'opération de la cataracte par extraction, ils ne sont guères à redouter ici, et on peut dire qu'à cet égard l'iridectomie jouit d'une immunité presque absolue.

L'opération pratiquée suivant les règles précitées n'a été suivie d'aucun accident sérieux. Ce qu'il y eut de remarquable, c'est la rapidité avec laquelle l'état de la cornée s'est amélioré; les taches blanches ont presque disparu, et la surface, qui était granuleuse, avait, dès le huitième jour, repris son poli habituel.

Sous le rapport de la vision, le dixième jour le malade commençait à reconnaître toutes les couleurs, ainsi que M. Galezowski l'a constaté avec nous; il pouvait lire de cet œil les gros caractères et se montrait on ne peut plus satisfait du résultat obtenu et qu'il regarde comme inespéré.

Aujourd'hui 22 décembre, moins d'un mois après l'opération, il demande à retourner à ses occupations et déclare être en état de se servir de son œil pour travailler de son état d'ébéniste. Mais avant nous désirons faire l'examen ophthalmoscopique qui est devenu très-difficile à cause d'une sensibilité assez vive qui, depuis quelques jours, s'est développée dans la rétine. Néanmoins nous constatons que la papille n'est plus déprimée et que les vaisseaux non comprimés ont repris leur volume et leur aspect normal. La tache hémorrhagique de la macula a beaucoup pâli. Enfin les exsudats disséminés autour d'elle sont en voie de résorption.

Professeur RICHET.

TRAVAUX ORIGINAUX

APERÇU

SUR LES

ATROPHIES DE LA PAPILLE DU NERF OPTIQUE

ET SUR LEUR ÉTIOLOGIE

Par le docteur X. GALEZOWSKI

L'étude sur les *amauroses* dites *cérébrales* a présenté de tout temps des difficultés considérables, et si de nos jours nous avons une idée tant soit peu plus exacte sur la nature de la maladie, si nous savons que c'est une atrophie de la papille ou une névrite optique qui caractérise cette terrible affection, il n'en est pas moins vrai que ni l'étiologie ni le traitement ne nous sont encore bien connus. Tout est à refaire et à reconstruire dans la pathogénie de cette maladie. Il nous a paru utile de communiquer à nos lecteurs quelques faits et quelques observations tirés de notre pratique, qui ne manquent pas d'un certain intérêt. Nous avons eu la bonne fortune d'enrichir ce travail des recherches anatomo-pathologiques, faites par le professeur Vulpian à la Salpêtrière pendant huit ans, recherches dont le résultat a été résumé par cet éminent pathologiste dans un tableau synoptique qu'il a eu la bonté de me communiquer.

I. — CLASSIFICATION DES ATROPHIES PAPILLAIRES.

La dénomination d'*atrophie de la papille* qui a été jusqu'à présent adoptée par tous les auteurs, pour exprimer une maladie spéciale, ne nous paraît pas aujourd'hui suffisante pour répondre à toutes les exigences de la science moderne. Les observations journalières nous démontrent qu'il y a des variétés tellement nombreuses d'atrophies, et tellement distinctes par leur nature, qu'il est impossible

d'avoir une idée exacte de la maladie, lorsqu'on veut se contenter d'une simple désignation par ce terme trop générique.

Nous avons accepté dans un autre travail quatre variétés d'atrophies papillaires : 1° atrophie de la papille progressive, cérébrale ou spinale ; 2° atrophie par altération des vaisseaux ; 3° atrophie consécutive à la névrite-optique, et 4° atrophie consécutive à une rétinite ou rétino-choroïdite pigmentaire. Ces quatre variétés résument, en effet, quatre classes de maladies bien distinctes, que l'on ne doit jamais confondre. On connaît les différences ophthalmoscopiques qui caractérisent chacune de ces variétés. Voici quels sont les signes essentiels qui permettent de les distinguer les unes des autres :

1° L'atrophie essentielle de la papille est caractérisée par un développement lent et progressif de la maladie, par sa coloration blanche nacrée, par ses contours franchement accusés sans aucune trace d'infiltration, et par la disparition de tous les capillaires, pendant que les vaisseaux centraux conservent le plus souvent leur volume normal.

2° L'atrophie de la papille par *oblitération des vaisseaux centraux* peut être la conséquence d'une *embolie* de l'artère centrale ou d'une inflammation péri-vasculaire particulière que nous désignons sous le nom d'endo-artérite. La papille est blanche, nacrée, comme dans la forme précédente, mais ses contours ne sont pas très-nets au début; les artères sont minces, à peine visibles, et le long de plusieurs de ces branches on constate des infiltrations blanchâtres qui se présentent sous forme de bandes blanchâtres péri-vasculaires.

3° Dans une *atrophie de la papille consécutive à la névrite optique*, on trouve des bords irréguliers, frangés et mal limités, cachés par places sous une couche d'exsudats ; les vaisseaux centraux deviennent tortueux et variqueux. Tous ces désordres sont dus à une sorte d'étranglement qu'a subi le nerf optique dans le trou sclérotical, pendant qu'il était enflammé et boursouflé. Toutes les fibres nerveuses ont subi une compression tellement forte, qu'au bout d'un certain temps, lorsque l'inflammation a pu se dissiper et l'étranglement disparaître, elles n'ont pu reprendre leurs fonctions et sont restées en partie ou en totalité atrophiées.

4° Une variété toute particulière de l'atrophie de la papille, est celle qui se déclare *consécutivement à une rétino-choroïdite pigmentaire*. La papille, quoique atrophiée, ne présente pas ici une teinte

blanche nacrée comme dans les formes précédentes; elle reste, au contraire, rosée par suite d'un développement morbide des vaisseaux capillaires. Mais à mesure que les capillaires se développent, les vaisseaux centraux s'amincissent, deviennent filiformes, et se détruisent presque totalement. La présence d'une rétinite pigmentaire, la diminution concentrique du champ visuel, coïncidant avec la conservation de l'acuité visuelle presque normale, ne laisse aucun doute pour le diagnostic de la nature de la maladie.

Il faudrait encore étudier une cinquième variété, c'est l'excavation glaucomateuse suivie, au bout de quelque temps, d'une atrophie du nerf optique. Sa forme et son apparence sont trop connues pour que j'aie besoin d'en faire la description.

Après avoir établi les cinq classes qui nous paraissent indispensables pour des recherches sérieuses sur les atrophies de la papille, nous passerons à l'étude des atrophies progressives de ce nerf, de celles qui se développent lentement et progressivement dans le cours des différentes affections cérébro-spinales, et entre autres dans l'ataxie locomotrice, le ramollissement cérébral, etc.

II. — Pathogénie d'atrophies essentielles ou progressives du nerf optique.

Depuis que les travaux modernes ont apporté de nouveaux éclaircissements sur un grand nombre d'affections cérébro-spinales, l'étude des atrophies des nerfs optiques, qui sont très-souvent liées aux premières, a pris une extension plus grande et est devenue plus précise. Mais il reste encore beaucoup d'inconnu dans cette maladie ; de longues et minutieuses recherches pourront seules jeter du jour sur la question.

Nous avons eu l'occasion d'examiner dans les hôpitaux de Paris, un grand nombre d'yeux atteints d'atrophie des papilles et de vérifier ensuite leur diagnostic par l'autopsie. Nous devons aussi à l'obligeance de M. le professeur Vulpian, des notions anatomiques très-précises sur les altérations de diverses natures qu'il a trouvées chez quarante de ses malades. C'est d'après ces faits nombreux et intéressants que nous nous proposons d'étudier sa pathogénie.

Nous commençons par reproduire le tableau synoptique relatif aux

NOMS.	AGE.	CAUSE DE LA MORT.	ÉTAT DU CERVEAU.	ÉTAT DES YEUX.	ÉTAT DE LA VISION.
Meunier Marie	64	Pneumonie.	Sain.	Synéchie ant. et staphylome; vestiges d'hémorr. rétro-rétin. dans l'un des yeux.	Cécité complète.
Doa Denise.	70	Id.	Id.	Atrophie papille et décolorat. choroid. Amaurose.	Id.
Maréchal Jeanne (C) . . .	72	Id.	Id.	Opacité des cornées avec staphylome de la cornée droite.	Id.
Rougetet (v^e Jovoing). . .	50	Id.	Pas examiné, sain probabl.	Amaurose.	Id.
Borel (C.).	77	Id.	Ramoll. lob. oc. g.	Amaurose (?) œil droit.	Vue abolie de l'œil droit.
Larousse (C.).	60	Ramoll. cerv.	Ramoll. superf. récent.	Atrophie vasc. des papilles.	Cécité complète.
Causse (C.).	26	Anémie.	Petit foyer de ramoll.	Leucoma des deux yeux.	Id.
Grosilier (v^e Delamarre)..	81	Br. chr. et emph.	Sain.	Œil droit opéré et vidé, œil g. cataracte.	Id.
Marion (v^e Christon) . . .	78	Pneumonie.	Id.	Cataractes et amaurose, atrophie des papilles.	Id.
Brisson (Anne).	79	Bronchite chr.	Id.	Double cataracte.	Id.
Michel (C.).	51	Id.	Id.	Pas de mention.	Pas de mention.
Duflot (v^e Oudrier). . . .	70	Pneum. chr.	Id.	Œil droit perdu, atrophié.	Id.
Quinond (v^e Magard). . .	77	Parotidite supp.	Id.	Pas de mention.	Aveugle.
Gontier (C.)	72	Br. chr., pneum.	Id.	Œil droit perdu? œil g. sain.	Cécité de l'œil droit.
Goguet (v^e Jean-Pierre). .	58	Bronchite chr.	Id.	Staphyl. œil droit, leucoma et cataracte œil gauche.	Cécité complète.
Kock (v^e Kachenger). . .	72	Br. chr. emph.	Id.	Conjonct. chr. œil gauche.	Vue conservée.
Mathieu (v^e Cail).	79	Bronchite.	Id.	Pas de mention.	Vue abolie presque comp. de l'œil droit, conservée œil gauche.
Vincent (v^e Lemoine). . .	70	Érysipèle face.	Id.	Atrop. papill., milieux transp.	Pas de mention.
Geofroy (v^e Hallais). . . .	73	Apopl. cér. prob. par obst. art. Pas de lés. de l'enc.	Id.	Opérée deux fois pour chaque œil de la cataracte.	Vue abolie de l'œil droit, conservée de l'œil g.
Senemont (C.)	60	Tum. dure-mère.	Lésions des pédonc. cérébr.	Névrite optique.	Cécité complète.
Dordon (C.).	71	Diarrhée cach.	Vaste destruction lobe occipital droit.	Pas de mention.	Pas de mention.
Bienaimé (F. Charlot). . .	53	H. cérébrale.	Anc. foyer corps strié g. foyer récent, noyau bl. H. droit.	Milieux transparents, atrophie papillaire.	Cécité complète.
Crônier (C.).	77	Mén. céréb. spin. et pneumonie.	Pas de mention.	Milieux normaux; un peu de décoloration de la choroïde.	Vue abolie œil droit.
Chauveau (F. Lemaitre) .	78	Hémorr. cérébr. sclérose f. post. moelle.	H. récente, probabl. aussi H. ancienne.	Œil dr., catar. et amaur. depuis 12 à 14 ans; œil g. perdu il y a plus de 50 ans.	Vue abolie des deux yeux.
Brocard (v^e Delmotte). . .	69	Af. moelle et cystite.	A peu près sain. Sclérose corticale de la moelle.	»	Vue un peu affaiblie des deux yeux.
Douce (femme Lescanne).	73	Bronchite.	Sain, méning. spin. et sclér. faisceau postérieur.	Cat. incomp. et atroph. pap. de l'œil g.; œil dr. opac. cristall.	Abolie œil g., conservée œil droit.
Laurent (v^e Delsinne). . .	64	Cystite, pyélite et péritonite.	Sain, atr. f. post. moelle.	Atrophie papillaire simple des deux côtés.	Vue abolie.
Riedinger (C.)	41	Scl. fasc. post.	Peu altéré, scl. fasc. post. moelle.	Pas de mention.	Vue abolie surtout œil g.
Damotte (femme Maréchal)	50	Eschares à la rég. sacrée.	Un très-petit foyer ramoll. corps strié.	Id.	Pas de mention.
Wiske (C.).	43	Pneumonie.	Sain.	Œil dr., fonte de la cornée; œil vidé.	Vue perdue œil droit.
Letellier (v^e Lequatre). .	68	Id.	Id.	Œil droit, opacité cornée; œil g.? forte amblyopie.	Vue perdue œil dr., dist. encore le jour de l'œil g.
Marot (v^e Lambin)	69	Id.	Id.	Opac. cornée, suite de kératite par érys. Ramoll. du milieu de l'œil, atrophie papillaire.	Cécité de l'œil droit.
Peyre (C.)	78	Cancer d'un rein.	Id.	Pas de mention.	Cécité presque absolue.
Delin (v^e Martin).	69	Ulcère séreux de l'estomac.	Id.	Kérato-conjonc. depuis 30 ans, atrophie œil droit. — Examen fait après la mort.	Cécité complète œil droit, presque complete œil g.
Regaldy (v^e Delorme) . .	61	Cancer pylore.	Id.	Atrophie papillaire.	Cécité complète.
Pinne (v^e Meyer).	69	Phthisie pulm.	Pas de mention.	Œil droit vidé par opér. cat.	Cécité œil droit.
Artault (C.).	57	Id.	Sain.	Opacité des cornées. Examen après la mort, ramolliss. des milieux, etc.	»
Ollivier (v^e Dumont) . . .	77	Id.	État lacuneux disséminé.	»	»
Rigal (v^e Godonèche). . .	76	Altération locale du chiasma des nerfs optiques par compression, par tumeur, sans lésion des nerfs :			
Hebbelinck (C.).	64	Affect. du foie.	Hémorrhagie méningée.	Atrophie œil droit.	Cécité complète œil droit.

atrophies de la papille, par le professeur Vulpian.

NERFS OPTIQUES.	CHIASMA.	BANDELETTES OPTIQUES.	TUBERCULES QUADR.	DATE DU DÉBUT DE L'ALT. DE LA VISION.	DATE DE LA CÉCITÉ COMPLÈTE.
Atrophie grise presque complète.	Atrophie.	Atrophie.	Normaux.	??	A l'âge de 48 à 50 ans.
Id.	??	Atroph. Les n.n. ont conservé leur couleur bl.	??	»	A l'âge de 50 ans.
Atrophie grise demi-transparente.	?	?	Normaux.	?	Depuis 15 années.
Id.	Atrophie.	Atrophie.	Id.	5 ou 6 ans auparavant.	15 mois à peu près.
Petite plaque de sclérose sur la coupe du nerf.	Sain.	Saines.	Id.	?	?
Atr. grise demi-transp.	Atrophie.	Atrop. grise demi-transp.	Id.	Six ans avant la mort.	5 ans avant la mort.
Normaux.	Normal.	Normales.	Id.	?	A l'âge de 10 ans.
Atrophie compl. nerf opt. droit, presque complete nerf gauche.	Pas de mention.	Pas mentionnées.	Id.	Cécité complète œil d. depuis 23 ans, œil g. depuis 3 ans.	Opéré et vidé il y a 20 ans. Cécité complète.
Atrophie grise demi-transparente.	Id.	Non entièrem. grisâtres.	Pas de mention.	Non mentionné.	Id.
Sains.	Id.	Pas de mention.	Id.	Catar. datant de 12 ans.	Catar. datant de 12 ans.
N. opt. d. teinte grisâtre de ses couches cort.; n. optique g. normal.	Id.	Id.	Id.	Pas de mention.	Pas de mention.
Nerf optique d. tout à fait atrophié.	Pas atrophié.	A peu près semblables l'une à l'autre.	Sains.	Id.	Id.
Atrophiés, grisât. peut-être non complètement.	Pas de mention.	Blanches avec une teinte légèrement grisâtre.	Id.	Id.	Id.
Nerf opt. droit atrophié.	Id.	Band. opt. (g.?) atrophiée	Pas de mention.	»	8 ans avant la mort.
Complètement atrophiés.	Atrophiés.	Atrophiées complètemt.	Sains.	»	Œil droit depuis 20 ans, œil g. depuis 12 ans.
Atrophie partielle.	Pas de mention.	Pas de mention.	Pas de mention.	Pas de mention.	Pas de mention.
Atr. paraissant compl. du n. opt. d.; nerf opt. g. apparence normale.	Id.	Saines.	Id.	Id.	Id.
Atrophie complète.	Atrophie compl.	Atrophie complète.	Sains.	Id.	Id.
Atroph. comp. grise œil droit; incomplète, grise aussi œil gauche.	Pas de mention.	Aspect normal.	Id.	Aucune indication.	Aucune indication.
Atrophie teinte gris-bl.	Sain.	Saines, sauf la bande dr. en un point.	Sains ou à peu p., t. grise du corps gén. int. du c. d.	»	Depuis 10 mois.
Nerf opt. g. un peu plus mince que le dr., aussi blanc que lui.	Pas de mention.	Pas de mention.	Pas de mention.	Pas d'indication.	»
Atrophie grise.	Atrophie grise.	Atrophie grise.	Sains.	»	15 ans avant la mort, lors d'une 1re attaque apopl.
Sains.	Sain.	Saines.	Tub. ant. g. plus gris. que le droit et plus petit.	»	Pas d'indication.
Atrophie compl. des deux nerfs, gélatiniforme.	Atrophie compl.	Atrophie complète.	Pas de mention.	»	Œil dr. dep. 12 à 14 ans, œil g. depuis 50 ans.
Sclérose corticale.	Pas de mention.	Pas de mention.	Id.	Vue un peu affaiblie depuis 2 ans.	»
Atroph. grise n. opt. g.	Id.	Id.	Sains.	Depuis 9 à 10 ans.	Depuis 8 ans, brusque cécité de l'œil gauche.
Atrophie grise.	Id.	Id.	Pas de mention.	2 ans avant la mort.	18 mois avant la mort.
Atrophie grise plus marquée à gauche.	Id.	Id.	Id.	Œil g. 1 an avant la m., œil droit 10 mois.	Cécité compl. œil g. depuis 10 m., très-affaibl.
Atroph. comp. n. opt. d.; incomplète nerf opt. g.	Sain à peu près.	Bande g. gris., atroph., bande dr. blanche.	Sains.	Pas de mention.	Pas de mention.
Atr. notable n. opt. dr. sans chang. de couleur.	Pas de mention.	Pas de mention.	Le tub. q. sup. paraît moins gris, sans ch. de color.	Époque indéterminée.	Époque indéterminée.
Atr. grise n. opt. d.; atr. commençante côté g.	Id.	Un peu altérées.	Pas de mention.	Vue perdue de l'œil dr. depuis 8 ans.	Au moment de la mort.
Atr. aspect gélatineux.	Id.	Pas de mention.	Sains.	A perdu la vue de l'œil d. depuis 2 ans par kératite érysipélateuse.	»
Atr. à peu près complete.	Id.	Atrophiées.	Peut-être un peu pl. gr. que d'ord.	»	»
Atrophie grise gélatin.	Atrophie grise.	Atrophie grise.	Peut-être atroph. un peu tous.	30 ans avant l'autopsie.	30 ans avant l'autopsie.
Id.	Id.	Id.	Pas de mention.	Pas de mention.	Plusieurs années avant l'autopsie.
Atrophie du nerf droit.	Pas de mention.	Pas de mention.	Id.	Œil droit vidé par opération cataracte.	5 ans avant la mort.
Atrophie.	Id.	Id.	Id.	Opacité des cornées à l'âge de 4 mois.	»
Id. des bandelettes optiques.	Atrophie.	Atrophie.	Sains.	Pas de mention.	Pas de mention.
Nerf opt. droit atrophie grisâtre.	Sain.	Saines (les deux).	Sains.	Œil dr. atroph. à 14 ans. malade depuis 8 ans.	»

cas d'atrophies des nerfs optiques et qui a été relevé sur plus de cinq cents autopsies faites par M. le professeur Vulpian à la Salpêtrière, du mois de janvier 1862 au 20 décembre 1869.

Quel est d'abord l'état du nerf optique lui-même, dans sa partie qui se trouve au devant du chiasma? M. Vulpian l'a trouvé presque constamment dans un état d'*atrophie grise* plus ou moins complète. Comme on verra sur le tableau, on a constaté deux fois la sclérose en plaques et quatre fois l'atrophie avec apparence gélatiniforme.

Cette dernière variété est très-probablement le résultat d'une névrite optique préexistante. Lorsqu'on examine le nerf optique atrophié, on constate facilement qu'il ne présente pas, dans tout son trajet, la même épaisseur; dans certains endroits, il est plus mince et dans d'autres il paraît gonflé et comme noueux. J'ai vu, en effet, un pareil fait sur une préparation qui m'a été communiquée par M. Gueneau de Mussy. Par places, les fibres ne se voyaient plus, tandis que dans d'autres endroits elles paraissaient assez bien conservées. C'est ordinairement, au centre du nerf optique, que les fibres optiques se conservent le mieux et le plus longtemps, comme cela a été du reste démontré par le docteur Leber (1). A mesure qu'on s'avance vers les centres optiques, et du côté des tubercules quadrijumeaux, on voit les altérations devenir moins prononcées, et manquer même totalement dans plusieurs endroits. Les corps genouillés restent bien souvent complétement indemnes. Quant aux tubercules quadrijumeaux, leur conservation parfaite paraît encore plus extraordinaire. L'examen minutieux que j'ai pratiqué dans une vingtaine de cas, et les recherches microscopiques faites par Cornil et Ordonez sur plusieurs pièces que je leur ai communiquées à différentes époques, démontrent l'intégrité parfaite de ces organes, tandis que l'atrophie des nerfs optiques était évidente. Dans le tableau synoptique du professeur Vulpian, on voit combien est rare l'altération de cette portion du cerveau.

Ainsi sur quarante cas, il n'a trouvé que cinq fois une trace apparente d'altération, tandis que dix-neuf fois ils étaient sains. Sur vingt cas que j'ai observés, il n'y a eu que deux fois quelques traces de changement de couleur.

(1) Leber, *Beiträge zur Kenntniss der atrophischen Veränderungen des Sehnerven*, etc. (*Arch. f. Ophth.* Bd. XIV, Abth. II, p. 182.)

Comment peut-on expliquer cette intégrité parfaite de l'organe central de la vision dans les affections progressives, lorsque l'altération devrait tôt ou tard arriver de la périphérie au centre ou des parties voisines se transmettre à cet organe, ce qui a lieu dans d'autres affections cérébrales? D'autre part, il reste une autre question non moins difficile à résoudre, c'est celle de savoir comment les altérations des cordons postérieurs, par exemple dans une ataxie locomotrice, peuvent amener si souvent l'atrophie des nerfs optiques et la cécité.

Tels sont les différents problèmes qui demandent une explication.

Pour répondre à cette question, il y aurait nécessité de renouveler les recherches microscopiques et physiologiques au sujet de l'origine des nerfs optiques et du centre visuel. Jusqu'à présent nous sommes convenus d'accepter que les tubercules quadrijumeaux sont des centres visuels. Mais en est-il réellement ainsi ? Selon J. Béclard, les tubercules constituent un centre de réflexion entre les impressions de la lumière et les contractions de l'iris, mais quant au centre visuel lui-même il n'est pas encore connu. Gratiolet avait admis que les nerfs optiques communiquent avec les hémisphères cérébraux par de nombreux épanouissements. Lancereaux s'est rangé complétement de son opinion.

Pour mon compte, il me serait impossible d'admettre que le centre visuel soit disséminé dans toute la masse cérébrale, et je pense qu'il y a un centre à part, isolé et spécialement destiné à la vue, et qu'il est placé non plus dans les tubercules quadrijumeaux, mais dans les pédoncules cérébelleux, juste au point de leur émergence du cervelet. J'ai acquis cette conviction par les recherches anatomo-pathologiques faites sur les malades atteints de névrite optique consécutive à des tumeurs cérébrales de cette région. J'ai pu me convaincre, dans plus de vingt cas, que les tumeurs des pédoncules cérébelleux supérieurs amènent toujours la cécité. Peut-être pourrait-on mieux expliquer ici les relations qui existent entre les affections progressives de la moelle et la perte de la vue, qui est si fréquente dans l'ataxie locomotrice.

Nous pouvons facilement comprendre que l'atrophie des papilles ne débute pas par les nerfs optiques, mais que dans un grand nombre de cas, on voit surgir une atrophie des cordons postérieurs de la moelle, qui devient progressive, s'avance successivement aux

divers nerfs et organes qu'elle rencontre sur son passage, puis, arrivée vers le plancher du quatrième ventricule, atteint en passant les nerfs de la sixième ou de la quatrième paire et s'avance latéralement vers les pédoncules cérébelleux et de là aux nerfs optiques.

Différentes autres altérations peuvent amener la cécité par atrophie des papilles. C'est d'abord les scléroses en plaques, comme l'indiquent Charcot et Vulpian. Mais il faut dans ces cas que l'altération envahisse directement les nerfs optiques, ou les centres optiques. Il en est de même avec le ramollissement cérébral partiel ou général, les hémorrhagies, etc.

(*A suivre.*) X. GALEZOWSKI.

DU STRABISME CONVERGENT HYPERMÉTROPIQUE

Par le Dr CUIGNET (de Lille).

BOSTON MED. LIBRARY MAY 12 19..

L'observation a fait faire un pas à la science, lorsqu'elle a révélé, par de nombreux et constants exemples, que le strabisme convergent spontané se trouve le plus souvent accompagné d'hypermétropie à tous les degrés. Tout de suite on a cherché un lien entre ces deux phénomènes, et l'on s'est demandé si l'un n'était pas cause de l'autre. Deux opinions se sont alors trouvées en présence : l'une qui attribuait l'hypermétropie au strabisme, et l'autre qui attribuait le strabisme à l'hypermétropie. La première de ces deux opinions a dû céder le pas à l'autre, lorsqu'on eut constaté deux faits capitaux qui lui étaient contraires : l'un qui était l'antériorité de l'hypermétropie dans le cas de strabisme convergent, l'autre qui était la permanence de l'hypermétropie après la ténotomie du droit interne. Le sentiment que l'hypermétropie était la cause de la déviation convergente prédomina donc, et fut traité à l'égal d'une découverte.

Restait à établir par quel mécanisme l'hypermétropie pouvait être cause du strabisme. Une explication ne tarda pas à se faire jour, et elle parut contenter tout le monde. C'est celle de M. Donders, que je trouve reproduite encore avec une docilité parfaite dans le travail de notre confrère Javal, publié dernièrement par les *Annales*.

M. Donders, s'appuyant sur cette donnée que le regard en de-

dans, autrement dit la convergence, accroît la force de l'accommodation, conclut par ces mots tant de fois répétés depuis : L'hypermétrope a besoin d'accommoder énergiquement pour mieux distinguer ; s'il accroît son pouvoir accommodateur par une convergence favorable, il distinguera mieux ; il ne manque pas l'occasion ; il converge, c'est-à-dire il louche pour mieux voir. Je prie qu'on veuille bien excuser une légère plaisanterie ; je serais tenté de m'écrier aussi : « Voilà pourquoi votre fille est muette ! » Il louche pour mieux voir ! Il n'y a pas dans toute l'oculistique une idée plus fausse, j'ajouterai même, plus absurde. Je ne saurais assez dire combien je suis étonné, émerveillé, qu'on ait si longtemps laissé passer, sans protestation, cet axiome qui est en contradiction absolue avec l'observation de tous les jours, autant qu'avec le raisonnement. C'est à un point tel, qu'au lieu d'écrire qu'on louche pour mieux voir de l'œil dévié, c'est le contraire qu'il faudrait écrire, c'est-à-dire qu'on louche pour ne plus voir de l'œil dévié, et pour mieux voir de l'autre. Mais on n'exprimerait ainsi qu'une partie de la vérité.

Je viens d'énoncer que le raisonnement et la clinique nous fournissent des témoignages irrécusables contre cette explication du strabisme hypermétropique. En effet, comment admettre que, pour mieux voir le trottoir de gauche, il faille regarder celui de droite ? Comment admettre que pour mieux voir, on fasse justement tout ce qu'il faut pour avoir de la diplopie, c'est-à-dire le trouble le plus pénible, le plus insupportable, et qui entrave au plus haut degré l'exercice de la vue, car la discordance des axes amène les images doubles ? Enfin, comment admettre qu'on distingue mieux avec une portion de la rétine plus ou moins voisine de la macula qu'avec la macula elle-même ? On sait, en effet, que de l'instant où un œil se dévie, tout objet regardé est vu double par les deux yeux, et trouble par l'œil dévié.

Ces critiques de la théorie de Donders se présentent d'elles-mêmes à l'esprit. La clinique fournit contre elle des arguments également péremptoires. En effet, quand on soumet un strabique aux épreuves consacrées, on reconnaît qu'il distingue mal, peu ou prou, avec son œil déplacé ; si on l'interroge sur sa vision, il confesse qu'elle est faible de ce côté ; les conscrits qui louchent de l'œil droit ne peuvent tirer à la cible.

De plus, on s'aperçoit que le strabique neutralise ce mauvais œil, qu'il ne s'en sert pas au stéréoscope, ni dans aucune des épreuves ayant pour objet la constatation de la vision binoculaire.

En troisième lieu, l'œil dévié est si affaibli chez quelques-uns, qu'autant dire qu'il est hors d'usage.

Enfin, la déviation est parfois si accentuée, le segment antérieur de l'œil tellement niché dans l'angle supérieur interne de l'orbite, que la vision est absolument impossible.

Si ces raisons ne suffisaient pas pour détruire la théorie de Donders, nous en puiserions d'autres encore dans les détails cliniques révélés par l'étude attentive des strabiques hypermétropes : ainsi nous trouverions que la supposition de l'ophthalmologiste hollandais n'explique nullement tous les soins, les attitudes, les artifices par lesquels ces infirmes semblent bien plutôt dérober leur œil dévié, que le forcer à s'exercer sur les objets extérieurs ; ni la déchéance progressive de sa fonction que subit l'organe chez la plupart des strabiques ; ni l'insuffisance des moyens employés, soit pour prévenir, soit pour guérir le strabisme. Enfin, l'erreur sera, si je ne me trompe, tout à fait démontrée, quand j'aurai, à mon tour, expliqué le véritable mécanisme de la production du strabisme convergent hypermétropique, indiqué les causes des phénomènes particuliers qui l'accompagnent, des variétés nombreuses qu'il offre sous le rapport de son degré, de son plus ou moins de stabilité, des complications qui l'aggravent et de sa résistance à tous les procédés usités pour le combattre.

Pour rendre cette démonstration aussi complète et aussi satisfaisante que possible, je vais, parmi un grand nombre d'observations, en choisir et en rapporter quelques-unes qui représenteront à peu près tous les cas analogues, et embrasseront tout le sujet qui nous occupe. Nous n'aurons plus ensuite qu'à les commenter et à tirer les conclusions naturelles qui en découleront.

Lecygne, âgé de vingt-trois ans, infirmier de visite à l'hôpital militaire de ***, est atteint de strabisme convergent supérieur, habituel à l'œil droit. Quand on tient son œil gauche fermé et qu'on lui demande de regarder avec le droit, il fixe à peu près directement l'objet indiqué, et cependant l'œil gauche s'est mis, sous la main, en strabisme convergent un peu inférieur, à un même degré ; c'est

donc une déviation concomitante, mais plus habituelle à l'œil droit.

Il dit qu'il a louché de très-bonne heure, c'est-à-dire vers l'âge de deux à trois ans, d'après ce que lui ont conté ses parents, mais qu'à cette époque il louchait *tantôt de l'œil droit*, *tantôt de l'œil gauche*, un peu plus souvent de l'œil droit cependant, ce qui indique que le strabisme était plus franchement concomitant à son début. — Sur le conseil d'un médecin, on lui fit porter des louchettes jusqu'à sept ans, c'est-à-dire pendant trois à quatre ans. Il les quitta, ne louchant plus ou presque plus de l'œil gauche, mais louchant presque constamment de l'œil droit. Il ajoute que ses yeux semblaient limités dans leur *excursion latérale*, et que, pour suffire au besoin de voir en côté, il tournait plus volontiers la tête que les yeux. Cette limitation instinctive est probablement due à ce que, dans le regard latéral, les impressions des deux yeux se confondent souvent, du moins celle nuageuse du mauvais œil vient se superposer à celle du bon. En outre, on sait que quand un œil est hors de service, l'autre ne fait plus les excursions étendues de l'état normal.

Il n'avait jamais vu double ; mais vers l'âge de huit à dix ans il lui arriva une chose qui le gênait beaucoup, c'était de voir les objets plus hauts qu'à leur place ordinaire, quand ils étaient à cinq ou six mètres. Il ne peut autrement me rendre compte de ce déplacement ; je ne puis obtenir de lui si c'était l'œil droit ou le gauche qui le lui donnait, ni si c'était quand il louchait ou ne louchait pas. Je suis tenté de croire que, baissant continuellement la tête pour se faire de l'ombre et échapper à la photophobie, il n'élevait pas suffisamment l'œil vers les objets à regarder.

Cependant, la vision se conservait assez bonne à l'œil droit, car en arrivant au corps, il y a deux ans et demi, il pouvait encore viser la cible à 200 mètres. Mais depuis six à huit mois, la vision s'y affaiblit de plus en plus.

Au moment de l'examen, il ne peut plus lire le n° 20 de Jæger qu'à 1m,50, et seulement le n° 14 à la distance de 32 centimètres. Il voit un peu plus distinctement, en rapprochant la feuille à 20 et à 15 centimètres ; un peu mieux aussi à travers le trou de la lunette sténopéique, car il lit le n° 10 à 32 centimètres, le n° 9 à 15 centimètres, et le n° 3 à 8 ou 10 centimètres.

Soumis à l'épreuve des verres convexes, il lit le n° 1 avec un

+ 2 1/4 en rapprochant beaucoup; avec aucun verre il ne lit au-dessus du n° 10 à la distance de 32 centimètres. On voit que la vision a déjà subi une modification considérable, et qu'elle ne s'améliore que médiocrement par l'emploi de verres convexes.

Il en est de même quand je le fais regarder par le trou de la lunette sténopéique et quand je joins à cette lunette un verre convexe. D'après cela, je suis autorisé à conclure que la vision ne peut plus être ramenée au type normal par aucun artifice, et qu'il y a un certain degré d'amblyopie ajoutée à l'hypermétropie.

Le sujet neutralise son œil droit, car il n'a pas la vision stéréoscopique ; à l'épreuve de la lecture avec interposition de la règle ou du doigt, il est arrêté au point où les caractères sont couverts par la règle. Il ne se sert donc pas de son œil dévié, si peu même que, dans la rue, il n'aperçoit pas les objets qui passent à sa droite et qu'il est obligé de tourner la tête à chaque instant pour voir les personnes, animaux et objets qui sont de ce côté.

La vision reste insensible aux épreuves par le verre cylindrique ; il n'y a pas d'astigmatisme compliquant.

(*A suivre.*) Dr CUIGNET.

ASTIGMATISME (1)

Par le professeur Maurice PERRIN.

On désigne sous ce nom un vice de la réfraction, causé par une inégalité dans la puissance réfringente des divers méridiens de l'œil. Cette inégalité résulte d'un défaut de symétrie dans les surfaces de séparation des milieux réfringents par rapport à l'axe de l'œil.

Un organe ainsi constitué ne peut jamais être au *point*, comme il arrive lorsque la valeur est la même pour tous les méridiens. Dans ces dernières conditions, un point lumineux quelconque placé à la portée de la vue distincte, donne sur la rétine une image qui se ré-

(1) Chapitre inédit du *Traité d'ophthalmoscopie et d'optométrie*. 2e partie. Chez G. Masson. (*Sous presse.*)

duit à un point ou tout au moins à une tache de diffusion circulaire très-petite. Dans les premiers, au contraire, si l'image est *punctiforme*, suivant le méridien le plus réfringent, elle sera allongée, diffuse, suivant le méridien qui l'est le moins, et *réciproquement*. Et de même, en faisant fixer deux lignes tracées perpendiculairement entre elles, sur une feuille de papier, et en les éloignant progressivement, on reconnaît que l'une des deux seulement peut être vue distinctement à la fois. Admettons, pour fixer les idées, que chez un myope la ligne horizontale cesse d'être distincte à une distance de six pouces, et la ligne verticale, à 10 pouces, il demeure évident que le sujet observé a une myopie $\frac{1}{10}$ pour les lignes verticales et une myopie $\frac{1}{6}$ pour les lignes horizontales. La différence entre ces deux limites éloignées $\left(\frac{1}{6} - \frac{1}{10}\right)$ démontre l'existence de l'astigmatisme et en exprime le degré.

Dans l'astigmatisme, la marche des rayons lumineux est moins simple que dans les appareils réfringents à surfaces sphériques et symétriques. Pour bien comprendre la formation des images sur la rétine, il est nécessaire d'entrer dans quelques explications théoriques.

L'effet optique de l'appareil réfringent de l'œil astigmate peut être assimilé à celui d'une lentille, dont les surfaces ou l'une des surfaces envisagée suivant deux méridiens différents et le plus souvent perpendiculaires entre eux, mesure des rayons de courbure inégaux.

Admettons que de ces deux méridiens l'un est horizontal et l'autre vertical et que tous deux appartiennent à la lentille L dont l'axe est représenté par la ligne X (*fig.* 1). Étant donné un point lumineux P placé sur cet axe en avant de la lentille, il s'agit de déterminer la forme du faisceau réfracté. Tous les rayons compris dans le méridien vertical sont réfractés dans ce plan et concourent au point F; AF et A'F en marquent les limites extrêmes. Et de même tous les rayons compris dans le méridien horizontal sont réfractés dans ce plan et concourent au point F'; BF' et B'F' en représentent les limites. La distance FF' qui sépare les deux foyers est désignée sous le nom d'*intervalle focal*.

La construction de la figure suffit à montrer quelle est la forme du faisceau réfracté aux diverses distances. Si l'on interpose un écran

maintenu perpendiculairement à l'axe au niveau du point D situé entre la lentille et l'intervalle focal, on obtiendra une surface de diffusion elliptique dont le grand axe est horizontal : à mesure que l'écran sera rapproché de F, les deux axes de l'ellipse diminueront, mais d'une façon inégale, le vertical plus vite que l'horizontal. Au point F la section se réduit à une ligne droite horizontale. Si l'on continue à éloigner l'écran de F vers F′, l'axe horizontal de la section continue à décroître et son axe vertical augmente. Cette section est : en E, une ellipse dont le grand axe est encore horizontal ; en G, un cercle de petit diamètre ; en H, une ellipse dont le grand axe est vertical, et en F une droite verticale. Au delà de l'intervalle focal, la surface lumineuse a constamment la forme d'une ellipse à grand axe vertical et dont les deux axes augmentent proportionnellement à mesure que l'on s'éloigne de F′.

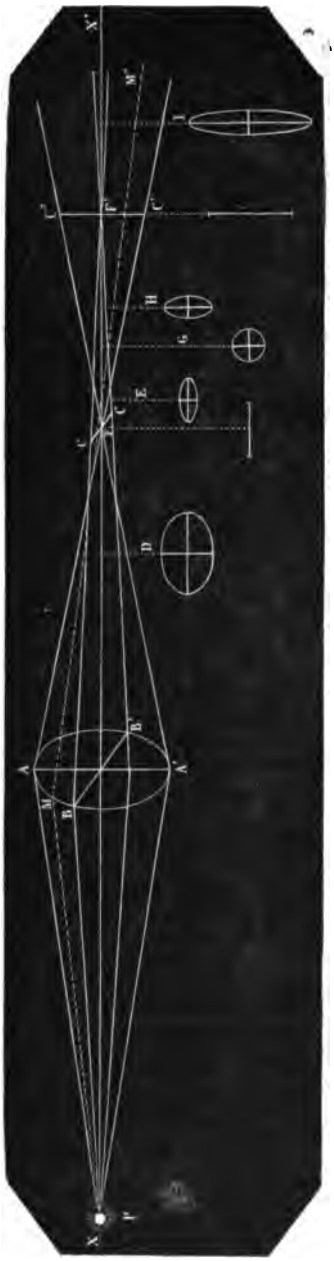

Fig 1.

Les taches de diffusion sont d'autant plus grandes que l'écran est plus éloigné du foyer F ou du foyer F′. C'est au niveau de ces deux points qui marquent, ainsi que nous l'avons dit, les limites de l'intervalle focal, que l'image du point lumineux a le *minimum* d'étendue et le *maximum* d'éclat, puisqu'elle est réduite à une ligne.

En substituant à l'écran la surface de la rétine, on voit ce que devient au fond de l'œil astigmate l'image d'un point lumineux extérieur situé sur l'axe optique. Cette image n'est jamais un point, mais bien une tache de diffusion dont la forme et l'étendue varient selon que la rétine est située dans l'intervalle focal ou en dehors.

Ce qui est vrai pour un point lumineux situé sur l'axe l'est également pour un point lumineux quelconque pourvu que les rayons incidents ne se présentent pas sous un angle trop considérable.

Comme une ligne droite peut être décomposée en une série de points juxtaposés, il en résulte que l'image d'une droite verticale paraîtra nette lorsque la rétine sera au foyer du méridien horizontal, c'est-à-dire à l'extrémité éloignée F′ de l'intervalle focal, puisque nous venons de voir que dans ce plan l'image d'un point ou de la série des points juxtaposés qui composent une ligne droite est représentée par une ligne droite verticale. Ces images empiètent les unes sur les autres et forment dans leur ensemble une seule image linéaire nette et verticale, mais nécessairement plus grande que ne le serait l'image fournie par un appareil réfringent à surfaces sphériques. Pour toute autre position de la rétine, soit en avant, soit en arrière, chaque point donnera une image élargie dans le sens horizontal, et la ligne verticale entière manquera de netteté.

De la même façon, l'image d'une ligne droite horizontale ne sera nette, c'est-à-dire dépourvue d'élargissement vertical, que si la rétine est placée au foyer des rayons compris dans le méridien vertical.

Quant aux lignes droites perpendiculaires à l'axe de l'œil et situées en dehors du méridien vertical et du méridien horizontal, leur image ne sera jamais nette, puisque c'est dans ces deux méridiens seulement que ces images se réduisent à une ligne lumineuse. Par conséquent, quelle que soit la situation de la rétine, l'image d'une ligne droite sera toujours élargie et manquera de netteté.

ASTIGMATISME PHYSIOLOGIQUE.

Des mensurations nombreuses ont démontré que les surfaces de séparation des milieux réfringents oculaires ne sont pas rigoureusement centrées sur l'axe de l'œil ni absolument symétriques. Il en résulte, d'après ce que nous venons d'établir, que l'œil de l'homme

est toujours astigmate. Pour le constater il suffit de faire fixer à un grand nombre de personnes, prises au hasard, une figure étoilée tracée sur une feuille de papier (fig. 2), et tenue à une distance de 12 pouces environ. On constate que la plupart possèdent un degré d'astigmatisme sensible, que l'on reconnaît le plus habituellement à ce que le rayon vertical est seul parfaitement net et le rayon horizontal, le moins net de tous.



Fig. 2.

Pour les personnes qui déclarent voir également bien suivant les divers méridiens, il est utile d'avoir recours à une contre-épreuve qui consiste à leur mettre devant l'œil un verre cylindrique faible $\left(\frac{1}{48} \text{ à } \frac{1}{72}\right)$ qui les rend légèrement astigmates. On s'assure de la sorte du degré d'exactitude des réponses obtenues.

Mais ce qui est vrai à un point de vue théorique et rigoureux cesse de l'être au point de vue pratique, et en prenant pour guide l'exercice de la fonction. Il résulte des observations de Em. Javal, qui s'est beaucoup occupé de la question, qu'il arrive assez souvent que l'œil n'offre pas d'astigmatisme sensible aux plus délicats procédés d'investigation. Cette contradiction entre la donnée théorique et l'observation résulte de ce que chez les sujets dont la vision est le plus nette, l'asymétrie des surfaces est extrêmement faible, et par conséquent l'intervalle focal extrêmement court. Dès lors l'œil adapté

pour les verticales l'est sensiblement pour les horizontales, et l'image d'un point lumineux ne dépasse en aucun sens les dimensions d'un élément sensible de la rétine. Dans ces conditions, l'appareil de réfraction, tout imparfait qu'il soit, peut être considéré comme un appareil dioptrique à surfaces sphériques.

Tout astigmatisme qui est assez faible pour ne pas causer de trouble dans l'exercice de la vision a été désigné pour cette raison sous le nom d'*astigmatisme physiologique*. On admet généralement que le rayon de courbure du méridien vertical est plus court que celui de l'horizontal, c'est-à-dire, d'après les démonstrations précédentes, que la ligne ou le rayon vertical reste net à plus longue distance de l'œil que les autres. Ce résultat a paru si général, que lorsque le contraire a lieu, on dit que l'astigmatisme est contraire à la règle. La proposition, vraie pour l'astigmatisme pathologique, est contestée par Em. Javal en ce qui concerne l'astigmatisme physiologique. Dans les nombreuses déterminations relatées par cet auteur, le maximum de courbure correspondait, pour la moitié des cas environ, au méridien horizontal.

ASTIGMATISME PATHOLOGIQUE.

Lorsque l'asymétrie est plus considérable, l'intervalle focal s'allonge et l'œil ne peut plus être adapté pour les lignes comprises dans le méridien horizontal et dans le méridien vertical ; il en résulte un trouble habituel dans la vision : l'astigmate voit mal ; il se fatigue très-vite et cherche en vain des verres sphériques pour améliorer son état. Si l'on dirige son regard vers une feuille de papier maintenue dans les limites de sa portée visuelle et sur laquelle seront tracées deux lignes en croix (fig. 3), il ne pourra voir distinctement que l'une des deux ou tout au plus alternativement l'une et l'autre : mais dans tous les cas il ne pourra les voir nettement toutes les deux à la fois. Il en est de même si l'on substitue à ces lignes des lettres dites capitales romaines composées de lignes verticales et de lignes horizontales tracées dans un même plan.

D'après ce que nous avons établi précédemment, la verticale CD sera vue nettement lorsque la rétine sera placée au foyer des rayons contenus dans le méridien horizontal. Et de même la ligne horizontale B

sera vue nettement lorsque la rétine sera placée au foyer des rayons contenus dans le méridien vertical. Mais si les deux droites, au lieu d'être tracées sur une feuille de papier et par conséquent situées dans le même plan, sont représentées par deux fils situés dans des plans



Fig. 3.

différents et éloignés l'un de l'autre de telle façon que la rétine soit au foyer pour les deux méridiens dans lesquels se trouvent ces fils, ils seront vus tous les deux distinctement.

Lorsque, pour arriver à ce résultat, le fil vertical sera le plus éloigné de l'œil, on en conclura que le méridien horizontal est le moins réfringent.

Et de même lorsque le fil horizontal est le plus éloigné, on en conclut que le méridien vertical est le moins réfringent.

a. *Astigmatisme régulier.* — Le défaut de la vision chez l'astigmate provient de ce que le pouvoir réfringent oculaire a une valeur *maximum* suivant un méridien et une valeur *minimum* suivant un autre méridien qui est presque toujours perpendiculaire au premier. On donne à ces deux méridiens le nom de *méridiens principaux* ou *cardinaux*. Lorsque la valeur réfringente change suivant une progression régulière d'un méridien principal à l'autre, et reste sensiblement constante dans l'étendue d'un même méridien, l'astigmatisme est dit *régulier :* distinction très-importante pour la pratique, parce que l'expérience, d'accord avec le calcul, a démontré qu'il suffit de ramener à la même valeur les deux méridiens *maximum*

et *minimum* pour que la correction soit faite pour les méridiens intermédiaires.

Nous avons admis, pour fixer les idées, que dans l'astigmatisme régulier l'un des méridiens est vertical et l'autre horizontal ; il en est le plus souvent ainsi, mais le fait est loin d'être constant. Nous avons déjà dit précédemment que, dans l'opinion de Donders admise par la plupart des auteurs, le *maximum* de courbure correspond au méridien *principal* vertical : cette règle, conforme au fait à l'égard de l'astigmatisme pathologique, a été contestée, nous l'avons vu, pour l'astigmatisme physiologique.

b. *Astigmatisme irrégulier.* — Lorsque la courbure des surfaces, restant constante dans l'étendue d'un même méridien, ne varie pas d'un méridien principal à l'autre, suivant la règle précédemment énoncée, l'astigmatisme est dit *irrégulier*, auquel cas il n'est plus possible de corriger complétement ni même souvent d'atténuer les troubles de la vision. Il en est de même lorsque, par suite d'un vice congénital ou d'une affection oculaire, la courbure varie dans l'étendue, *utile à la vision*, d'un même méridien.

c. *Astigmatisme myopique simple.* — On désigne ainsi l'astigmatisme dans lequel un des méridiens est *emmétrope* et l'autre *myope*.

d. *Astigmatisme hypermétropique simple.* — Dans cette forme, l'un des méridiens est *emmétrope* et l'autre *hypermétrope*.

e. *Astigmatisme myopique composé.* — Les deux méridiens sont myopes à des degrés différents.

f. *Astigmatisme hypermétropique composé.* — Les deux méridiens sont hypermétropes à des degrés différents.

g. *Astigmatisme mixte.* — Ici l'un des méridiens est *myope* et l'autre *hypermétrope*. Cette dernière forme peut elle-même affecter deux variétés selon que c'est la myopie ou l'hypermétropie qui domine.

Les dénominations qui précèdent, établies par Donders, fournissent le moyen de classer facilement dans l'esprit les diverses formes de l'astigmatisme que l'on rencontre ; mais elles ne fournissent aucune notion utile au praticien, préoccupé principalement de la constatation de l'anomalie et des moyens propres à remédier aux troubles visuels qui en sont les conséquences.

CAUSES ET SIÉGE DE L'ASTIGMATISME.

L'astigmatisme peut siéger soit dans la cornée, soit dans le cristallin, soit dans les deux réunis.

L'asymétrie de la cornée est la plus fréquente : dès 1810, Gerson, dans une thèse présentée à l'université de Gœttingue, lui attribuait la cause de l'astigmatisme. Ce fut en 1839, seulement, que Kohlrausch songea à s'assurer du siége de l'astigmatisme par la mensuration comparative des images fournies par la cornée. Toutefois il ne poussa pas bien loin cette recherche, qui depuis fut reprise d'abord par Seuff en 1846, puis par Helmholtz en 1854, et en dernier lieu par Knapp et Donders. La méthode suivie fut celle de Kohlrausch, mais singulièrement perfectionnée et facilitée par l'emploi de l'ophthalmomètre.

Si la cornée, au lieu d'être un segment d'une surface de révolution, est assimilable à une ellipsoïde à trois axes ou à une thore selon l'opinion de Gerson, il est clair qu'un disque lumineux, fourni par un écran percé d'un petit trou et placé devant une lampe, formera sur cette membrane une image plus ou moins régulièrement elliptique, et qu'en mesurant les deux diamètres principaux de cette image, on aura des éléments suffisants pour déterminer sa forme.

En répétant ces mensurations chez un assez grand nombre de sujets, Donders reconnut que l'astigmatisme, constaté par cette méthode *objective*, ne représentait ni en intensité, ni en direction, celui qui semblait indiqué par l'état de la vision. Il en conclut que le cristallin peut aussi occasionner de l'astigmatisme, et comme le vice de réfraction total était le plus souvent moindre que celui de la cornée accusé à l'ophthalmomètre, il y vit la preuve que l'asymétrie du cristallin était habituellement d'un sens contraire à celle de la cornée, sans toutefois affecter de direction bien déterminée ni bien régulière.

Le docteur Dobrowski, dans un travail qui renferme plus de conceptions théoriques que d'observations probantes, attribue l'astigmatisme du cristallin à un travail de l'accommodation, destiné à corriger celui de la cornée : cette correction serait souvent incomplète, soit à cause du degré de l'astigmatisme cornéen, soit à cause de l'insuffisance même de l'accommodation. Dans certains cas, le travail du muscle

ciliaire pourrait aussi, soit accroître l'astigmatisme, soit le créer dans un œil normal. Enfin, le même observateur admet qu'un état permanent d'adaptation pour les objets rapprochés peut faire changer la forme de l'astigmatisme lorsqu'il est hypermétropique, et rendre l'un des méridiens emmétrope ou myope, et même faire que les deux méridiens soient myopes. Des faits sont rapportés à l'appui de ces transformations : ils lui paraissent de nature à poser cette conclusion que l'atropine est nécessaire pour déterminer l'état de la réfraction de l'œil.

Les observations connues jusqu'alors ne permettent pas encore de se former une opinion sur le rôle du cristallin dans l'astigmatisme ; mais cependant il est incontestable qu'il agit et que l'on ne peut attribuer qu'à lui les changements de direction et les difficultés de correction que l'on rencontre lorsque l'astigmatisme est relié à un haut degré d'hypermétropie, c'est-à-dire lorsque l'état de la réfraction sphérique comporte un état permanent de spasme ou de *crampes* ciliaires. Rien ne prouve même qu'en dehors de ces conditions spéciales, la correction d'un astigmatisme quelconque, satisfaisante pour l'état de l'accommodation qui existait pendant la détermination, ne devienne pas défectueuse pour d'autres états ; que, satisfaisante pour la vision éloignée, par exemple, elle ne devienne pas imparfaite pour la vision rapprochée. Ajoutons cependant que, s'il existe des exemples de ce genre, ils sont assurément rares, puisque des observateurs aussi expérimentés sur ce sujet que Donders et Em. Javal n'en ont pas rencontré un exemple bien caractérisé.

Quoi qu'il en soit, le rôle de l'accommodation dans la production, la correction ou les modifications d'un ordre quelconque de l'astigmatisme est loin d'être bien connu. L'intérêt même qui s'y rattache fait vivement désirer de nouvelles recherches. A cet égard, il serait bien utile, pour mesurer les courbures du cristallin, de posséder un instrument plus simple, plus sûr dans les indications qu'il fournit que l'ophthalmomètre, même avec le perfectionnement employé par Helmholtz. Les mensurations catoptriques, rendues plus pratiques, serviraient ainsi de contrôle à l'examen subjectif, dans lequel on déterminerait, par les méthodes ordinaires, d'abord l'astigmatisme total, puis celui du cristallin en neutralisant le rôle de la cornée ; ce que l'on peut obtenir à l'exemple de Th. Young, en plongeant

l'œil observé dans une petite capsule remplie d'eau tiède, dont le fond serait fermé par une lentille à court foyer. L'indice de réfraction de l'eau étant sensiblement le même que celui de la cornée, l'action réfringente de cette dernière est ainsi approximativement annulée.

On a aussi attribué à une inclinaison anormale du cristallin certains cas d'astigmatisme irrégulier. Th. Young, en particulier, attribuait à cette particularité l'astigmatisme qu'il avait découvert chez lui.

L'astigmatisme est le plus souvent congénital et héréditaire.

(*A suivre.*) MAURICE PERRIN.

PARIS. — IMPRIMERIE DE E. MARTINET, RUE MIGNON, 2.

OBSERVATIONS CLINIQUES

OSTÉO-PÉRIOSTITE DE L'OS MALAIRE

ET DE L'ARCADE ORBITAIRE INFÉRIEURE

OUVERTURE SPONTANÉE DE L'ABCÈS, ECTROPION CICATRICIEL DE LA PAUPIÈRE INFÉRIEURE, AUTOPLASTIE PAR LAMBEAUX A EFFET CONTRARIÉ

Par le professeur RICHET

LEÇON RECUEILLIE PAR M. C. F. HUBERT, INTERNE DU SERVICE.

Il y a un mois environ, est entré dans les salles un jeune enfant de quatre ans, Florentin S...; il présentait un ectropion partiel s'étendant au tiers externe de la paupière inférieure et survenu à la suite d'une suppuration sous-périostique de l'os malaire du côté gauche. L'affection ayant été abandonnée à elle-même, le pus, pour s'ouvrir un chemin, a dû successivement amincir et décoller la peau, d'où est résulté une cicatrice vicieuse qui, aujourd'hui, attire et fixe la commissure externe en bas et en dehors. Ces abcès, suite d'ostéo-périostite de l'os malaire, présentent quelque chose de si constant dans leur étiologie, leur marche et leur terminaison qu'ils méritent de former un petit chapitre spécial dans la pathologie oculaire. Leur histoire doit être mise, je crois, beaucoup plus en relief qu'on ne l'a fait jusqu'ici, car un traitement convenable appliqué en temps opportun, préviendrait d'une façon presque certaine des difformités auxquelles il faut ensuite fréquemment remédier.

Je vais vous citer quelques faits à l'appui.

Le premier cas qui s'est présenté à mon observation est celui d'un jeune enfant habitant la campagne. Lorsqu'il me fut amené par ses parents, sur la face externe de l'os de la pommette existait une petite tumeur fluctuante que l'on attribuait à une chute, mais sans que cette étiologie fût parfaitement certaine. L'abcès fut ouvert de suite, mais cette incision trop tardive ne put empêcher la gangrène de la peau déjà décollée dans une grande étendue. Introduit dans la plaie, le stylet arrivait jusqu'à la surface de l'os mis à nu et dont un fragment

nécrosé se détacha au bout de quelque temps. L'enfant examiné plusieurs mois après présentait un renversement en dehors du bord libre de la paupière inférieure, en même temps que la commissure externe de ce côté était portée en bas et en dehors. A la place de l'ancienne incision se voyait une cicatrice déprimée et adhérente à l'os. Depuis plus de trois ans le petit malade est dans le même état, ses parents se refusent à toute opération.

D'autres cas analogues ne tardèrent pas à confirmer entièrement cette observation, qui m'a permis pour la première fois de suivre, dans ses différentes phases, la marche de cette difformité.

Une jeune fille de seize ans vint de la Bretagne pour me consulter. Chez elle les choses s'étaient passées comme chez notre petit enfant. La maladie remontait à l'âge de cinq ans. Il s'était d'abord formé, sans cause appréciable, une petite tumeur sur la face externe de l'os de la pommette. Puis cette tumeur abandonnée à elle-même s'était ouverte spontanément ; enfin la plaie longtemps demeurée fistuleuse avait donné issue à un fragment d'os. Le bord libre de la paupière inférieure était renversé en dehors sur une assez grande étendue et l'angle externe était fortement attiré en bas et en dehors. Au niveau de la cicatrice, la peau froncée avait perdu sa mobilité sur les parties profondes.

La cornée présentait déjà des altérations assez avancées. Je pratiquai alors une opération analogue à celle que vous allez me voir faire aujourd'hui. Je commençai d'abord par remonter la commissure externe mobilisée à l'aide de deux incisions libératrices, puis je fis l'occlusion de la fente palpébrale par blépharoraphie. Enfin je comblai la perte de substance au moyen d'une autoplastie à lambeaux, dont on trouvera plus loin la description. Les paupières restèrent fermées pendant une année entière, espace de temps que je juge indispensable, au minimum, pour que les paupières aient acquis une souplesse suffisante. Sur les vives instances de la malade, et bien malgré moi, je me décidai à ouvrir les paupières un peu avant le terme fixé ; elles pouvaient alors complétement recouvrir le globe de l'œil. La difformité était considérablement corrigée, bien que l'angle externe des paupières fût encore un peu plus bas que l'angle interne, néanmoins la malade était très-heureuse du résultat et surtout la cornée était parfaitement protégée. Vous pouvez voir en ce moment même cette

malade dans nos salles après trois années écoulées depuis l'opération ; elle vient de rentrer pour une brûlure produite par l'eau bouillante.

Le troisième fait est celui d'un jeune enfant opéré ici même au mois de juillet dernier, et dont les paupières n'ont pas encore été ouvertes. L'histoire de ce malade ressemble de point en point à celle des précédents. Sans cause appréciable, à la face externe de l'os de la pommette s'était produit une petite collection purulente que l'on avait abandonnée à elle-même. L'ouverture ne s'était faite que lentement, et la cicatrice consécutive avait attiré l'angle externe en bas et en dehors.

La quatrième observation est celle d'un garçon limonadier, âgé d'une vingtaine d'années. Au moment où il se présenta à la consultation, en décembre 1871, il avait une petite tumeur fluctuante, située au niveau de la face externe de l'os de la pommette.

Tout en administrant un traitement approprié à ce malade qui avait eu la syphilis, je me hâtai d'ouvrir ce petit abcès dont l'apparition remontait déjà à plusieurs jours. J'annonçai que je ferais cette ouverture perpendiculairement à la paupière et non parallèlement, de façon que, lors de la cicatrisation, les téguments ne fussent pas attirés en bas. Ce malade a été opéré ici, sous vos yeux, à l'amphithéâtre même ; il sortit de l'abcès une certaine quantité de pus bien lié, et le stylet introduit par mon incision arriva sur l'os déjà dénudé. Depuis six semaines qu'il est opéré, la plaie s'est fermée et on peut voir aujourd'hui ce malade, que j'ai fait exprès revenir à la consultation ; il n'offre, grâce à l'ouverture faite prématurément et perpendiculairement aux fibres de l'orbiculaire, aucune tendance au renversement de la paupière inférieure.

Ainsi donc les abcès de cette région doivent être ouverts de très-bonne heure à cause de la rapidité avec laquelle se décolle le périoste ; mais il faut encore prendre une précaution très-importante, c'est-à-dire que l'incision, au lieu d'être horizontale, doit être faite verticalement, de telle sorte que la rétraction cicatricielle pinçant les lèvres de la plaie se trouve utilisée pour soutenir la paupière.

Chez ce dernier malade, non-seulement la paupière s'est bien maintenue, mais il n'y a pas eu d'issue de fragment osseux. Nous avons donc obtenu un double et excellent résultat, et c'est ce qui arrivera toujours quand l'incision sera faite à temps.

Le dernier malade dont il me reste à vous parler est celui que j'ai l'intention d'opérer aujourd'hui. Je n'insisterai pas sur les détails de son observation : ce serait vous répéter ce que j'ai déjà dit sur les autres malades, car cette affection se comporte toujours de la même manière.

Sa mère prétend, sans en être bien sûre, qu'à la suite d'un coup, un abcès s'est développé absolument au même point que chez nos autres malades. Cet abcès s'est ouvert tout seul, et par cette ouverture, il est sorti une portion d'os : maintenant le stylet arrive sur une partie osseuse nécrosée.

L'angle externe de la paupière est entraîné en bas et en dehors, en même temps que le bord libre, renversé dans son tiers externe, laisse à découvert une partie du globe de l'œil (fig. 1). Loin de di-

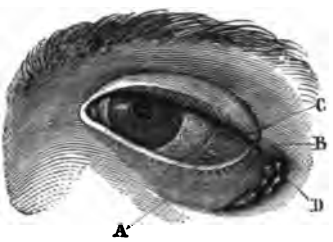

FIG. 1. — Avant l'opération.

Cette figure représente l'ectropion de la paupière inférieure et les fongosités qui s'élevaient de la surface de l'os de la pommette.

A. Paupière inférieure renversée en dehors et maintenue en cet état par la cicatrice vicieuse. — B. Commissure externe entraînée en bas et en dehors à près d'un demi-centimètre au-dessous de la commissure interne. — C. Cul-de-sac conjonctival renversé, exposé au contact de l'air et hérissé de fongosités rouges et saignantes. — D. Fongosités s'élevant de la surface de l'os de la pommette. — Là existe une dépression profonde au fond de laquelle on rencontre l'os découvert; tout autour de cette ouverture les téguments sont amincis et frangés par l'ulcération.

minuer par les progrès de l'âge, cette déviation ne fera au contraire que s'accroître. La cornée éprouvera certainement des altérations profondes, nous devons donc intervenir. Déjà, pendant les vacances, un chirurgien a fait la blépharoraphie ; mais la suture a échoué, et les parents m'ont ramené l'enfant, me priant instamment de l'opérer.

Voilà donc cinq cas presque identiques qui vous permettront de bien suivre l'enchaînement des symptômes.

La cause est toujours la même : c'est une inflammation suppurative de la couche profonde du périoste qui tapisse la face externe de

l'os malaire, cet os se trouvant exposé à des chocs et à des froissements répétés à cause de la saillie qu'il forme à l'extérieur.

C'est une maladie du jeune âge, car à cette époque les couches ostéogéniques du périoste sont le siége d'un mouvement nutritif très-intense, et la plus simple irritation suffit pour y provoquer un travail inflammatoire.

Cette inflammation se développe ordinairement sous l'influence de la scrofule, surtout chez l'enfant; quelquefois sous l'influence de la syphilis, comme chez notre jeune limonadier.

Le pus accumulé sous le périoste le décolle et forme un abcès, qui finit par s'ouvrir à l'extérieur. Il reste toujours une fistule, le plus souvent même une large perte de substance qui permet d'arriver jusqu'au squelette. Le périoste a-t-il été décollé dans une large étendue? l'os privé d'une trop grande quantité de ses éléments de nutrition se nécrose et il en résulte une cicatrice profonde qui détermine la déviation de la paupière.

Si cette affection était mieux connue et par suite mieux soignée, au lieu d'être abandonnée à elle-même, il suffirait de faire dès le début une petite incision verticale qui aurait pour effet à peu près certain de s'opposer au décollement du périoste, et par suite aux graves inconvénients qui en résultent.

Le plus ordinairement les malades se présentent trop tard, et il s'agit alors de réparer la difformité que des soins attentifs auraient pu prévenir.

Comme moyen de traitement, j'ai formulé, il y a déjà trois ans, un procédé opératoire, toujours le même, car il a pour but de remédier à des lésions identiques.

Il se compose de trois temps :

1er *temps*. Libération des paupières et blépharoraphie.

2e *temps*. Ablation des cicatrices et rugination de l'os.

3e *temps*. Autoplastie réparatrice.

1er *Temps. — Libération des paupières et de la commissure externe, blépharoraphie.* — Une incision en V, ouvert du côté du globe, est pratiquée à trois millimètres des bords palpébraux et dans une étendue suffisante, surtout à la paupière inférieure, pour que les adhérences cicatricielles soient toutes coupées. Cela fait, il faut disséquer les téguments jusqu'à la conjonctive qu'on respecte; on arrive ainsi

à détacher complétement la commissure externe et les paupières, et on les remonte à leur niveau normal (voir les figures 1 et 2).

Cela fait, on pratique l'avivement et la suture des paupières en suivant les règles usitées.

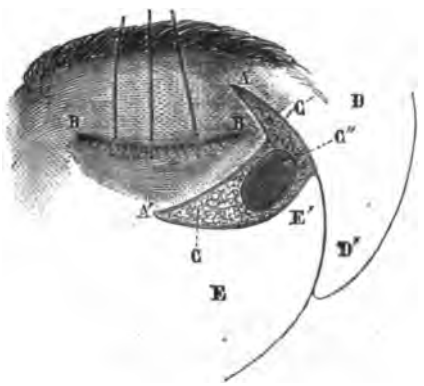

FIG. 2. — Après le premier temps de l'opération.

AA'. Double incision libératrice dont le but est de détacher et de libérer de toute adhérence à l'os, non-seulement la paupière inférieure, mais aussi la commissure externe, et par suite, la paupière supérieure. — BB'. Les deux paupières dont le bord libre a été avivé sont suturées (blépharoraphie). — CC'. Est l'espace laissé à découvert par le détachement de la commissure et des paupières. — C''. Représente la surface de l'os ruginé et aplané. — DD'. Le lambeau supérieur simplement tracé mais non encore disséqué. — EE'. Sera le lambeau inférieur.

2e *Temps.* — C'est alors seulement qu'on peut s'occuper de nettoyer le fond de la plaie : on enlèvera toutes les brides cicatricielles adhérentes à l'arcade orbitaire et à l'os malaire, et enfin on ruginera et gougera avec soin les surfaces osseuses toujours plus ou moins altérées à la surface, mais jamais très-profondément. Ce deuxième temps accompli, on peut seulement alors juger de l'étendue de la solution de continuité à combler, de sa forme et de sa configuration. Cependant il convient d'ajouter que, sauf l'étendue, la configuration est toujours approximativement la même (voir la fig. 2).

3e *Temps.* — *Autoplastie réparatrice.* — Il faut soutenir les paupières et la commissure externe, qui, après leur libération, sont pour ainsi dire *en l'air*, qu'on me passe cette expression. Un premier lambeau triangulaire DD' est tracé (voy. fig. 2), ayant son pédicule D à la tempe et son sommet en bas D', en arrière de l'os malaire ; on le dissèque de sa pointe à sa base et, quand il est détaché, on le tord légèrement sur lui-même en le faisant pivoter de bas en haut

et en arrière sous la paupière inférieure avec laquelle on le soude (voy. fig. 3 DD').

Voilà donc la commissure et la paupière inférieure fixées et maintenues. Que va-t-il arriver, quand le lambeau, obéissant aux lois inéluctables de la physiologie pathologique, va se rétracter de son sommet vers sa base ? Il attirera avec lui, vers le front et en dehors, la commissure externe et les paupières, et par conséquent tendra à les porter en sens inverse de leur déviation première.

Or, c'est précisément là le résultat que je veux obtenir. Seulement, l'expérience m'ayant démontré que cette attraction se produit quelquefois avec beaucoup trop d'intensité et qu'il en résulte alors un

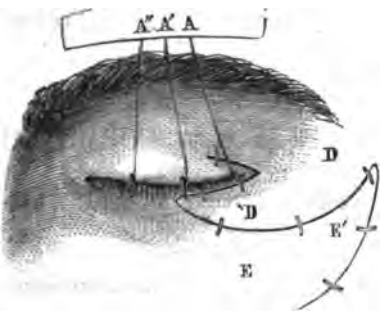

FIG. 3. — Après l'opération.

AA'A'. Les trois fils qui réunissent les deux paupières sont ramenés et maintenus sur le front. — DD'. Le lambeau supérieur DD' de la deuxième figure a été disséqué de son sommet à sa base et ramené sous la paupière inférieure qu'il est destiné à soutenir. — EE'. Le lambeau inférieur EE' de la deuxième figure, également disséqué, a été remonté et suturé. Il occupe la surface restée libre par le déplacement du lambeau supérieur.

autre genre de déviation, un relèvement trop considérable de la commissure qui constitue à son tour une autre difformité, j'ai dû chercher un moyen de pondérer cette rétraction, c'est-à-dire de la modérer sinon de la neutraliser, et voici celui auquel je me suis arrêté.

Je taille un autre lambeau EE' (voy. les figures 2 et 3), dont la configuration est inverse de celle du précédent ; le sommet est en haut et la base en bas. Ce lambeau disséqué, je le relève et plaçant son bord supérieur le long du bord inférieur du précédent, je le suture. De cette façon, la rétraction de ce deuxième lambeau d'égale dimension, se faisant en sens inverse de celle du premier, doit nécessairement la neutraliser. Le résultat de cette action con-

trariée est en réalité très-satisfaisant, ainsi que vous pouvez le voir sur la malade, opérée depuis trois années, et plus on s'éloigne du moment de l'opération, plus il se confirme. De plus, cette rétraction pondératrice a encore pour effet d'allonger les lambeaux, de les maintenir aplatis et tendus, et par conséquent de s'opposer à une des plus affreuses difformités, autrefois reprochées avec tant de raison aux autoplasties, je veux parler de la *gibbosité* des lambeaux, ce qui avait même momentanément fait abandonner les opérations dites réparatrices.

Ajoutons enfin, que par ce procédé, ainsi que le démontre la figure 3, prise après l'opération, la perte de substance se trouve parfaitement comblée.

Professeur RICHET.

NÉVRALGIE FACIALE A FORME CONVULSIVE

SUIVIE DE GLAUCOME AYANT SON POINT DE DÉPART DANS UNE ZONE MORBIDE PÉRIPHÉRIQUE

(Guérison complète des douleurs et des convulsions par la section du nerf sous-orbitaire)

Par le Dr Ch. ABADIE.

L'observation que nous rapportons en détail, offre certainement un bien plus grand intérêt au point de vue de la pathologie générale du système nerveux, qu'au point de vue de la pathologie oculaire. Nous avons cru néanmoins qu'il était utile de la rapporter dans ce recueil spécial, parce qu'elle confirme cliniquement les belles expériences de physiologie pathologique de Hippel et Grünhagen, sur la production du glaucome.

Madame Boyer, de Caraman (Haute-Garonne), vient me consulter, au commencement du mois de septembre 1871, pour une affection douloureuse de la face, qui avait été suivie d'une perte absolue de la vision.

La maladie a débuté au mois de septembre 1863, sous forme de crises douloureuses, dans le côté gauche de la face ; pendant les deux

premières années, ces attaques névralgiques ne se reproduisaient qu'à deux ou trois jours d'intervalle, plus tard elles surviennent tous les jours, et depuis un an environ elles se répètent de vingt à trente fois par jour. Il n'existait pour ainsi dire plus de période de rémission franche, et la situation de la malade était devenue intolérable.

Ce qui frappe le plus au premier abord, en examinant la malade, c'est l'expression de douleur répandue sur son visage.

Les muscles du côté gauche de la face, à force de se contracter violemment, ont produit des rides profondes de la peau, des déviations de l'angle de la bouche et de l'aile du nez ; il semblerait presque qu'il existe ici une paralysie faciale du côté opposé, mais en provoquant les contractions des muscles, on voit qu'ils ont conservé intacte leur puissance contractile. L'œil gauche présente tous les caractères extérieurs du glaucome chronique; la pupille, fixe et très-dilatée, laisse voir un cristallin cataracté, avec cette teinte sale grisâtre, particulière aux cataractes glaucomateuses ; l'iris, décoloré, est réduit à une petite bandelette de tissu atrophié. La tension du globe oculaire, quoique manifestement exagérée, n'a pas sous le doigt la dureté d'une bille de marbre et correspond à peu près au T_2 de Bowman. Il n'existe pas trace de perception lumineuse. L'œil droit n'offre plus qu'un moignon peu volumineux ; on peut pourtant encore distinguer quelques vestiges de tissu cornéen, à la surface antérieure. La malade venait me consulter, non dans l'espoir de recouvrer la vue, mais pour trouver un soulagement aux douleurs atroces qui l'obsédaient depuis huit ans.

Ces douleurs occupaient tout le côté gauche de la face, s'irradiaient dans le front, la tempe, et aussi le long du maxillaire inférieur, en un mot, toutes les branches de la cinquième paire paraissaient atteintes. Elles étaient accompagnées de convulsions violentes des muscles de cette région. Dans certains accès plus violents que d'autres, les muscles des membres se contractaient à leur tour, et il apparaissait alors de véritables convulsions générales, mais sans perte de connaissance. La malade présentait tous les caractères qui appartiennent à ces névralgies faciales épileptiformes, dont la description a été tracée de main de maître par Trousseau, dans ses cliniques.

En l'interrogeant avec le plus grand soin, on pouvait d'abord éliminer l'hypothèse qui plaçait le point de départ de la maladie dans une

affection glaucomateuse primitive de l'œil gauche. En effet, les douleurs névralgiques avaient apparu avant les troubles de la vue, et avaient été d'abord localisées, non dans l'œil, mais dans la peau des lèvres et de la région malaire, puis dans la mâchoire supérieure et inférieure ; ce n'est que plus tard qu'étaient survenues sur l'œil gauche des douleurs ciliaires plus ou moins intenses s'irradiant dans la région frontale ; la vue avait commencé ensuite à s'affaiblir pour finir par disparaître complétement. Sur l'œil droit, les choses s'étaient passées tout autrement : il y avait déjà trois ans que l'œil gauche était perdu et douloureux ; l'œil droit avait au contraire conservé son état normal, lorsque tout à coup survinrent des douleurs violentes, intolérables, dans la tête, la région temporo-frontale, et l'œil de ce côté ; la cornée s'ulcéra, se perfora, et l'œil fut complétement perdu dans l'espace de trois jours.

Tous ces détails m'ont été donnés, non-seulement par la malade, mais par son gendre, M. Roger, médecin-vétérinaire, qui la voyait tous les jours et qui a très-bien observé la manière dont les choses se sont passées.

De nombreuses observations ont déjà prouvé depuis longtemps que l'irritation des filets du trijumeau peut provoquer la production du glaucome, et les travaux de pathologie expérimentale de Hippel et Grünhagen (1) ont démontré d'une façon péremptoire le rôle considérable de ce nerf dans l'augmentation de la tension intra-oculaire. Il est donc fort probable ici que l'affection glaucomateuse de l'œil gauche était consécutive à la névralgie de la cinquième paire. Quant à l'œil droit, il était difficile de préciser la maladie qui avait entraîné sa perte complète, avec perforation et atrophie; d'après les commémoratifs, on peut croire qu'il y a eu de ce côté une de ces attaques de glaucome aigu foudroyantes, qui entraînent la destruction de l'œil en très-peu de temps.

Les faits étant ainsi interprétés, on devait éliminer l'idée de pratiquer une iridectomie sur l'œil gauche, puisque ce dernier était malade consécutivement et non primitivement à la névralgie. J'explorai la bouche pour voir s'il n'y avait pas là la source du mal ; un autre médecin avait déjà eu la même idée et avait fait arracher plusieurs dents à la

(1) *Arch. f. ophthal.* T. XIV et t. XVI, 1re partie.

malade, mais sans qu'elle en retirât aucun profit. La pression sur celles qui restaient ne paraissait pas exagérer les souffrances.

En touchant la peau du front, de la joue, de l'oreille, celle qui recouvre le maxillaire inférieur, la malade n'accusait rien de particulier, mais dès qu'on arrivait à la lèvre supérieure et à l'aile du nez du côté gauche, les cris redoublaient, les muscles se contractaient violemment et la douleur devenait tellement forte, que la malade faisait tous ses efforts pour se soustraire à ce contact. Le phénomène ici était si net et si sensible, qu'il suffisait de *frotter* très-légèrement avec la pulpe du doigt l'aile du nez sur une portion de la lèvre supérieure rapprochée de la ligne médiane, pour provoquer de suite une crise atroce.

Cette particularité bizarre, cette hyperesthésie limitée d'une petite région de la peau, provoquant à volonté, quand on l'excitait, des crises douloureuses et convulsives, rappelaient tout à fait les zones épileptogènes de Brown-Séquard. Tout le monde connaît aujourd'hui les remarquables travaux de ce physiologiste sur ce sujet. On sait qu'après la section de certaines parties de la moelle et de quelques nerfs spéciaux chez les animaux, on voit se produire, sur la surface tégumentaire, des zones circonscrites où le moindre attouchement provoque de véritables attaques convulsives (1). On a déjà observé aussi chez l'homme des phénomènes morbides qui ont évidemment des liens de parenté avec ceux-là; c'est ainsi qu'apparaissent souvent des convulsions violentes généralisées, de véritables attaques d'épilepsie dont le point de départ se trouve, non dans les centres nerveux, mais dans une irritation périphérique, venant d'une petite partie de la surface cutanée, souvent très-éloignée de l'axe cérébro-spinal. C'est peut-être même à des faits du même ordre qu'il faut rattacher ces convulsions généralisées, fréquentes chez les enfants, dont la cause étiologique est une irritation locale de la muqueuse intestinale par des ascarides ou autres helminthes. D'après ce que nous avons dit, le cas qui nous occupe pouvait sans contredit être considéré comme ayant une grande analogie avec ceux que nous venons d'énumérer, et si nos déductions étaient logiques, on devait, en s'attaquant à la zone morbide, point de départ de tout le mal, obtenir un résultat

(1) *Arch. de physiol.* T. II.

thérapeutique satisfaisant. Le moyen le plus simple et le plus efficace consistait évidemment dans la section du nerf sous-orbitaire, qui donnait la sensibilité à la zone morbide, et servait de conducteur entre elle et les centres nerveux.

L'opération pratiquée avec le concours de deux de mes amis, MM. les docteurs Linon et Dubarry, médecins militaires, fut des plus simples. Après avoir fait une incision à un pli de la peau dans la région de la fosse canine, à un demi-centimètre environ au-dessous du rebord orbitaire inférieur, je glissai à plat par cette ouverture un petit ténotome à tranchant convexe, puis le retournant, j'incisai d'un seul coup tous les tissus dans la fosse canine, de façon à râcler le périoste et l'os ; j'étais sûr ainsi de ne pas laisser échapper le tronc nerveux. La malade accusa une vive douleur à ce moment, douleur immédiatement suivie d'une anesthésie complète de la région qui était encore si douloureuse quelques instants avant. Comme il s'échappait une assez grande quantité de sang de la blessure, je fis une compression dans la fosse canine, avec des rondelles de bouchon superposées, maintenues par quelques tours de bandes. Quand je revis la malade le lendemain, elle ne savait comment m'exprimer sa reconnaissance; toutes les douleurs avaient cessé comme par enchantement, elle pouvait presser, appuyer sur la lèvre supérieure, le nez qui lui semblaient *morts*, sans éprouver ces affreuses crises qui la tourmentaient depuis huit ans. Les douleurs, *frontales sus-orbitaires*, *temporales* avaient aussi complétement disparu. Le surlendemain de l'opération, la malade se trouva tellement bien qu'elle voulut absolument partir et rentrer chez elle.

J'ai toujours le soin, chaque mois, de demander des nouvelles de ma malade ; voilà déjà quatre mois et demi qu'elle est opérée, et c'est toujours avec la plus vive reconnaissance qu'elle m'annonce que depuis le jour de l'opération, elle est complétement guérie ; les douleurs n'ont plus reparu, elle peut mâcher et manger de la viande, toucher impunément toutes les parties de son visage sans éprouver la moindre souffrance, ce qu'elle n'avait pu faire depuis huit ans. Le résultat de l'opération s'est donc maintenu comme le premier jour.

J'ai communiqué cette observation à M. le professeur Brown-Séquard, dont la compétence sur ce sujet est bien connue de tout le monde. M. Brown-Séquard a approuvé mon interprétation ; il m'a dit

avoir observé quelques cas ayant beaucoup d'analogie avec celui-là. J'ai fait depuis des recherches à ce sujet dans la littérature chirurgicale, et je crois avoir trouvé quelques faits pouvant être interprétés dans le même sens que celui que je viens de rapporter. Je me propose de réunir tous ces observations et d'en faire le sujet d'un mémoire qui sera publié ultérieurement.

CONCLUSIONS.

Cette observation permet d'établir les conclusions suivantes :

1° L'irritation du trijumeau peut donner naissance au glaucome, ainsi que l'ont déjà démontré d'autres observations cliniques et les expériences physiologiques de Hippel et Grünhagen.

2° Il existe *une forme de névralgies faciales* pouvant présenter des caractères graves, par l'intensité des douleurs, leur apparition fréquente, leur ténacité et leur persistance pendant un long espace de temps, *s'accompagnant de contractions musculaires locales et parfois généralisées*, dont le point de départ est périphérique, et circonscrit dans une zone peu étendue de la surface cutanée.

3° Cette forme de névralgie faciale se présente avec un ensemble de symptômes tout à fait semblables à ceux que les auteurs ont attribués à la maladie classique connue sous le nom de *névralgie faciale*, *épileptiforme*, *convulsive*, *tic douloureux de la face*, etc., et dont l'origine, au lieu d'être périphérique, est probablement centrale.

4° Comme l'attention des observateurs n'avait pas encore été attirée sur ce sujet, et qu'on n'a pas recherché jusqu'ici s'il existait des zones douloureuses, dont l'irritation provoquait les crises, on a peut-être confondu souvent ces deux maladies qui ont la même physionomie morbide. A l'appui de ce que j'avance, je dirai que la malade avait consulté déjà plusieurs médecins, qui avaient diagnostiqué la forme classique, si rebelle à toute intervention médicale et chirurgicale, et n'avaient pu procurer à la malade aucun soulagement sérieux.

5° Pour différencier cette nouvelle forme de l'ancienne, je la désignerai sous le nom de *névralgie convulsive avec zone périphérique*, qui a l'avantage de rappeler le point de départ étiologique. Je n'em-

ploie pas le mot zone épileptogène, parce que les attaques, tout en étant parfois généralisées, ne sont pas accompagnées de *perte de connaissance* et n'ont donc pas le caractère de l'épilepsie.

6° La névralgie convulsive avec zone périphérique peut être complétement guérie quand on a pu découvrir la zone morbide, et qu'on peut agir sur elle, soit par la section des nerfs qui s'y rendent, soit peut-être encore par d'autres moyens. Celle qui est d'origine centrale résiste au contraire le plus souvent à tout traitement médical ou chirurgical.

Dr Ch. Abadie.

EXTRACTION DE LA CATARACTE

(Par le procédé de de Græfe)

COMPLIQUÉE DE PROLAPSUS DU CORPS VITRÉ

Par le Dr Adolphe PIÉCHAUD

Le bénéfice d'une plaie linéaire, faite dans le but d'extraire la cataracte, étant reconnu de beaucoup supérieur aux larges sections qui exposent l'œil à tous les dangers d'une mauvaise coaptation, de Græfe, en combinant l'excision de l'iris à la section linéaire, n'a eu pour but que d'agrandir le champ de cette dernière et de la rendre applicable à tous les cas de cataracte sénile.

Malheureusement, quoique les accidents qui surviennent pendant ou après l'opération, doivent presque toujours être mis sur le compte du manuel opératoire, il en est certains qu'on ne saurait quelquefois éviter. Je ne parle pas, bien entendu, des inconvénients qui résultent d'une plaie mal faite, comme ceux d'une contre-ponction à travers les lames de la cornée ou intéressant le cercle ciliaire, dans les cas où le couteau a été poussé trop loin dans le sclérotique ; je laisse de côté les déchirures de l'iris par la pointe effilée de l'instrument et la production immédiate d'une dyalise plus ou moins étendue, toutes choses qui, si elles dépendent d'une disposition particulière de l'œil ou d'un rétrécissement anormal de la chambre antérieure, doivent

être le plus souvent attribuées à l'incurie ou à la maladresse du chirurgien. L'accident le plus fréquent, et parfois le plus inévitable, c'est le prolapsus du corps vitré.

De Græfe lui-même, lorsqu'il commença à pratiquer l'extraction linéaire périphérique, accusait une perte du corps vitré une fois sur huit; d'autres opérateurs moins heureux ont noté une fréquence double.

Les causes de cet accident résident dans un grand nombre de circonstances que l'auteur du procédé a longuement examinées (1).

En premier lieu se place l'incision trop périphérique qui permet à la zonule de se présenter à côté du bord cristallinien. Une contre-ponction même, qui ne s'avance pas assez sous la sclérotique, peut jusqu'à un certain point, en opposant un obstacle à la sortie du cristallin, devenir un point de résistance ou un centre de rotation pour cet organe dont les contours pressent sur la zonule et déterminent sa rupture.

Une pression trop forte exercée par le kystitome pour rompre la capsule cristallinienne, dans les cataractes dures surtout, où le cristallin ne se laisse pas entamer facilement par l'instrument, les mouvements déterminés sur un point se transmettant à toute la masse qui agit à son tour sur la zonule ; la lésion directe de la membrane hyaloïde par la pointe du kystitome ; une pression trop forte de la curette pour forcer la sortie de la cataracte ; des altérations préexistantes, une atrophie ou même une destruction partielle de la zonule dans les affections de la choroïde et du corps vitré ; le ratatinement ou une trop grande maturité de la cataracte produisant des altérations et le tiraillement des attaches naturelles du cristallin à la fossette hyaloïdienne ; enfin, une pression intra-oculaire relativement forte, quand on considère l'action inévitable du muscle droit supérieur dans l'opération pratiquée en haut, sont autant de causes capables de provoquer la disposition au prolapsus du corps vitré. Ces causes sont, à la vérité, d'un ordre secondaire et disparaissent devant une autre cause d'une importance capitale, les contractions des muscles volontaires et l'indocilité du malade pendant les divers actes opératoires qu'il est forcé de subir. La plupart de ces causes que j'ai énumérées resteraient sans effet, ou du moins ne constitueraient qu'une prédisposition au prolapsus sans l'intervention de ce facteur.

(1) De Græfe, *Clinique ophthalmologique*, traduction par Ed. Meyer.

Au mois d'avril dernier, me trouvant à Chalais (Charente), je fus invité par mon ami, le docteur Ruaux, à examiner une de ses malades, la fille Jeanne Girard, âgée de quarante-cinq ans. Je constatai chez elle une double cataracte, complétement mûre et dont je jugeai la consistance demi-molle. L'origine datait de deux ans et demi environ. L'opacité avait débuté dans les deux yeux à la même époque. La recherche des phosphènes et l'épreuve au moyen de la lampe dans une chambre obscure m'ayant édifié sur l'intégrité des membranes profondes, je me décidai à faire l'extraction sur l'un des deux yeux.

Le 14 avril, avec l'aide de mon ami, je pratiquai l'extraction linéaire périphérique sur l'œil droit. La patiente, quoique d'une intelligence très-bornée, fut d'une docilité parfaite pendant et après l'opération qui se passa normalement. Le résultat fut très-satisfaisant.

Très-heureuse de ce premier rétablissement de sa vision, la malade voulut à toute force être opérée de l'autre œil quelques jours après. Le 3 mai, l'œil opéré étant parfaitement guéri et ne présentant pas la moindre trace d'inflammation, je me décidai à opérer l'œil gauche. Sachant la malade capricieuse et presque idiote, je lui fis, comme la première fois d'ailleurs, les plus grandes recommandations, pour qu'elle fût docile.

La malade couchée sur un petit lit de fer, sa tête et ses bras maintenus par deux aides, je m'assis en face d'elle, sur le côté gauche.

L'écarteur à vis d'arrêt introduit sous les paupières, l'œil fixé par la pince à ressort, je pénètre dans la sclérotique avec le couteau de Græfe. Au moment où je venais de faire la contre-ponction, et où j'allais terminer l'incision, pendant que l'œil était pour ainsi dire embroché, la malade, qui jusque-là était restée fort calme, pousse des cris, se dégage par un mouvement brusque de l'un des aides et me saisit le bras. La secousse imprimée à ma main fut assez forte pour déplacer l'instrument en arrière, mais pas assez néanmoins pour que la pointe du couteau rétrogradât dans l'intérieur de l'œil. Rappelée à la raison par une verte admonestation, et maintenue plus énergiquement par les aides, et le renfort d'une troisième personne, la malade promit de rester désormais tranquille. Je pus achever, avec beaucoup de difficultés néanmoins, l'incision qui tomba presque à 1 millimètre en arrière du bord sclérotical. L'iris fit hernie à travers la plaie. Ce

ne fut pas sans de nombreuses tentatives que je parvins à le saisir et à le sectionner, la malade s'agitant toujours et criant de plus belle. L'excision de l'iris fut suivie d'un écoulement abondant de sang qui se forma en caillot sur les bords et entre les lèvres de la plaie.

Malgré des mouvements désordonnés de la maladie, je pus introduire mon kystitome coudé dans l'œil et pratiquer tant bien que mal la discision de la capsule. Au moment où je me préparais à appliquer la curette de Græfe sur la sclérotique pour forcer la présentation du cristallin, l'écarteur, chassé par les contractions de l'orbiculaire, s'échappa hors de l'œil. J'eus toutes les peines du monde à le replacer, car la malade qui ne pouvait plus remuer ni bras ni jambes, maintenue qu'elle était par de vigoureux aides, poussait de véritables hurlements, et imprimait à son corps des soubresauts qui rendaient cette manœuvre très-délicate.

Enfin, l'instrument remis en place, j'étanchai les bords de la plaie, je la dégageai autant que possible des caillots, et j'essayai par des pressions douces sur la sclérotique au moyen de la curette, de faire sortir la cataracte ; j'exécutai des manœuvres de glissement ; tout fut inutile, le cristallin ne se présenta pas. J'introduisis de nouveau le kystitome dans l'œil, craignant de n'avoir pas déchiré une première fois la capsule ; je replaçai ma curette. Mêmes infructueuses tentatives ! Comme je me voyais sous l'imminense d'un prolapsus du corps vitré qui allait rendre l'opération dangereuse, sinon impossible, je n'hésitai plus. J'introduisis la curette pour aller à la recherche du cristallin, et du premier coup je le ramenai sans effort.

Jusqu'ici je n'avais pas eu une goutte de corps vitré, et j'en étais à bon droit étonné, lorsqu'au moment où je desserrais la vis de pression pour enlever l'écarteur, la malade se souleva par un effort plus violent, et un flot de liquide se fit jour à travers la plaie. Une nouvelle tentative pour enlever l'instrument qui cette fois resta entre mes mains, et un second flot de liquide.

J'abaissai brusquement les paupières de la malade, et je lui maintins les yeux fermés pendant plus de cinq minutes.

L'opération était à peu près terminée. Restait le cinquième temps à accomplir, c'est-à-dire l'expulsion des masses corticales qui étaient restées en assez grande quantité. Je n'eus garde de songer à l'exécution de ce dernier acte opératoire, car j'ai pu me convaincre

de visu, à défaut d'expérience personnelle, que toutes les fois qu'on a eu affaire à une perte du corps vitré dans le cours ou à la fin de l'opération, les manœuvres exécutées dans le but de provoquer l'expulsion des débris de la cataracte restent tout au moins infructueuses, si elles n'entraînent pas une nouvelle perte de liquide, très-préjudiciable au point de vue du résultat définitif.

Dans ce cas, je préférai en somme courir les chances d'accidents inflammatoires ultérieurs, que m'exposer au danger de voir l'œil se vider entre mes mains.

Je me bornai à faire le pansement avec le bandeau compressif, et je fis transporter la malade à son lit. Le lendemain matin, douze heures après l'opération, l'œil était revenu à son état normal, la chambre antérieure s'était reformée ; la malade avait bien dormi, n'avait éprouvé aucunes douleurs, et son œil comptait et distinguait facilement les doigts que je lui présentai. J'instillai une goutte d'atropine dans l'œil, et matin et soir pendant les premiers jours je renouvelai les instillations. Au bout du sixième jour, la malade ayant fait un repas copieux le soir, malgré nos recommandations, eut de l'insomnie pendant la nuit, de la céphalalgie, sortit de son lit, parcourut la chambre en chemise et fut prise de vomissements violents. Ces vomissements annonçaient-ils une iris commençante, ou tenaient-ils simplement à cet écart de régime ? Toujours est-il que le lendemain à mon arrivée, je constatai quelques symptômes inflammatoires du côté de l'iris.

Je forçai la dose d'atropine, je prescrivis une portion morphinée, et j'eus le bonheur de voir ces accidents se dissiper après quelques jours.

Au bout de la deuxième semaine après l'opération, toute trace d'inflammation avait disparu ; les débris de la corticale étaient résorbés en partie ; de très-légères opacités se montraient encore dans le champ pupillaire ; mais la vision était bonne, le résultat satisfaisant. La malade qui ne sait pas lire comptait mes doigts à 10 pieds de distance.

Dr Adolphe Piéchaud.

DES

CATARACTES TRAUMATIQUES

LEÇON PROFESSÉE A L'HOPITAL DE LA PITIÉ

Par le Dr TRÉLAT

ET RECUEILLIE PAR M. BOUCHERON, EXTERNE DU SERVICE.

Messieurs,

Il est impossible de réunir toutes les variétés d'une affection pour une leçon clinique. Mais lorsqu'un certain nombre de cas se présentent groupés, il y a grand avantage à les étudier comparativement. Nous sommes précisément dans ces conditions. Nous avons encore, et nous avons eu récemment, plusieurs malades atteints de cataractes traumatiques, et vous avez pu voir quelques-uns d'entre eux recouvrer une très-bonne vision, tandis que d'autres fort heureusement opérés et fort heureusement guéris de leurs opérations, n'en ont pour ainsi dire obtenu aucun bénéfice fonctionnel.

Quelle est la signification de ces résultats opposés et comment se produisent-ils? peut-on les prévoir ou échappent-ils aux recherches du pronostic ; faut-il opérer ou faut-il s'abstenir devant ces cas ambigus; y a-t-il des règles qui peuvent dicter le choix et la nature des opérations? Telles sont les questions que je me propose d'agiter devant vous, de résoudre, si je le puis.

Mais laissez-moi d'abord vous rappeler succinctement les faits et leurs circonstances principales. Nous viendrons ensuite aux conséquences qu'ils comportent.

Voyons d'abord le cas le plus récent. Le malade est encore dans nos salles et va quitter l'hôpital dans deux jours.

C'est un jeune homme de vingt-cinq ans, entré à la salle Saint-Gabriel, pour un panaris. Il était porteur d'une cataracte traumatique ancienne de l'œil gauche ; nous lui proposâmes de l'opérer, il y consentit et il va sortir guéri. Telle est en deux mots son histoire.

Voici les détails : à l'âge de quatorze ans, il fut frappé à l'œil gauche d'un éclat de capsule, son œil s'enflamma légèrement, et petit

à petit il perdit l'usage de la vision, dans un temps qu'il lui est impossible de préciser.

Une cataracte traumatique s'était développée, et, au moment de l'examen, c'est-à-dire plus de dix années après l'accident, l'altération du cristallin avait déjà subi presque toutes ses phases. La lentille s'était en grande partie résorbée, ne laissant à sa place que les résidus de sa régression, compris entre les deux feuillets de la capsule complétement opaques.

L'opération fut laborieuse et délicate, car les lambeaux opaques de la capsule, disposition assez fréquente du reste, étaient très-adhérents à leur insertion ciliaire et fort peu consistants en même temps, de sorte qu'après avoir été saisis par la serretelle, ils se divisaient sous le mors de l'instrument, sans qu'il fût possible d'en attirer la moindre parcelle au dehors. C'est avec la curette que commencèrent alors une série de manœuvres des plus agaçantes, chaque fragment de capsule flottant dans le corps vitré s'échappait comme une parcelle de pain sur du lait. Plus vous cherchez à l'enlever avec votre cuiller, plus elle glisse et s'enfuit, entraînée par le liquide sur lequel elle surnage. Aussi l'extraction de toutes ces parcelles de la cristalloïde ne fut-elle pas complète, pour ne pas prolonger outre mesure les manœuvres de la curette. Mais le seul débris laissé dans le champ pupillaire retomba à cheval sur le sphincter de l'iris et provoqua une iritis intense qui mit l'œil en péril. Enfin la guérison eut lieu, sans traces extérieures de ce gros orage inflammatoire.

Le malade a obtenu un excellent résultat, en tant que disparition de l'obstacle situé en face du champ pupillaire, et cependant il ne voit pas bien.

La cataracte est parfaitement enlevée, rien ne masque l'ouverture de la pupille, si ce n'est une trace à peine visible du débris capsulaire dont nous venons de parler, et la vision est bien inférieure à ce qu'on se croirait en droit d'attendre.

L'examen ophthalmoscopique, le commémoratif et l'étiologie nous fourniront l'explication.

La papille optique est vue assez nettement, mais si le malade fait un mouvement, tout se trouble ; qu'il reste un instant tranquille, et la papille redevient visible. C'est que dans le corps vitré, on aperçoit en bas un lambeau noirâtre, lamellaire, étalé sur le plan inférieur de

l'œil. Aussitôt que la pupille se déplace pour fixer les objets voisins, cette masse opaque se soulève et masque le champ de la vision. D'autres petits prolongements plus ou moins indépendants, plus ou moins reliés à la masse principale, s'agitent en tous sens et interceptent le rayon lumineux venant de la papille, ce qui se traduit pour le malade par un voile jeté sur les objets qui l'entourent.

Y a-t-il à espérer une amélioration pour l'avenir? C'est bien peu probable. Nous savons que c'est un éclat de capsule de fusil qui a frappé l'œil. Avant l'opération, il y avait sur la cornée une petite tache linéaire de cicatrice; au-dessous, l'iris était adhérent par une synéchie à la capsule cristalline; en bas, derrière l'iris, au niveau du corps ciliaire, se trouvent une altération du corps vitré, des flocons épais, membraneux, adhérents à la choroïde; toutes ces lésions ne semblent-elles pas indiquer la route suivie par le projectile? Ce corps vitré était certainement atteint avant l'opération. Y a-t-il seulement là la trace du passage du corps vulnérant; n'est-ce pas plutôt un signe de sa présence; est-il caché entre la rétine et la choroïde? C'est très-possible, probable même. Vous voyez dès lors comment et pourquoi le pronostic s'assombrit.

Autre exemple : un enfant de dix ans, jouant à l'artilleur, se blesse un œil par la décharge de son petit canon, et il survient une cataracte. Quand trois ans après il se présente à nous, le diagnostic porté fut : cataracte aride-siliqueuse, c'est-à-dire cataracte ayant subi la régression complète des éléments cristalliniens, et ne conservant plus que les capsules épaissies avec des débris calcaires. Une opération fut ainsi pratiquée : une serretelle coudée fut introduite dans la chambre antérieure, et la capsule tout entière, avec son contenu, fut entraînée au dehors, après avoir été détachée de ses adhérences au corps ciliaire. Ici, le succès fut complet, au double point de vue de la forme et de la fonction.

Un mécanicien de chemin de fer avait reçu une escarbille de coke sur l'œil. Ce traumatisme provoqua une inflammation intense, et plus tard la formation d'une cataracte. Cet homme, très-désireux de recouvrer la vue si nécessaire à ses occupations, réclama avec instance un soulagement.

L'opération fut décidée; elle réussit au delà même des espérances, du moins à première vue, car le champ pupillaire recouvra une net-

teté remarquable. Mais au point de vue de la vision, le malade gagna très-peu de chose, il pouvait à peine distinguer les doigts et surtout il éprouvait des éblouissements pénibles que nous cherchâmes à combattre, sans aucun succès, par l'emploi de verres convexes teintés, bleus, enfumés, et auxquels le malade renonça après une année d'essais variés.

L'ophthalmoscope démontra une atrophie choroïdienne en plaques très-étendue, et quand on projetait la lumière dans le fond de l'œil, on recevait une impression singulière, analogue à celle du tapis de certains animaux. Je crois aujourd'hui qu'il y avait eu, lors de l'accident, une déchirure de la choroïde, que cette déchirure devait s'étendre jusque vers la région de la tache jaune, et que, tant par les phénomènes inflammatoires qu'elle provoqua que par les lésions persistantes qui en furent la suite, on doit lui rapporter l'insuccès de l'opération qui, en somme, fut complet.

Chez un jeune homme de dix-neuf ans, qui a passé en deux fois plusieurs mois dans nos salles, nous avons rencontré une cataracte d'une autre variété encore plus compliquée.

Il y avait eu kératite dans l'enfance, avec une synéchie antérieure excentrique au champ pupillaire. La capsule antérieure était recouverte de fausses membranes épaisses, et très-adhérentes au sphincter irien, et le cristallin était opaque par derrière.

Notre cataracté désirait être débarassé de cette tache blanche qui recouvrait son œil, autant par coquetterie que dans l'espoir de retrouver l'usage de la vue.

Dans l'opération, on pratiqua l'iridectomie en haut et en dedans pour enlever les adhérences entre la cornée et l'iris ; on fit plusieurs tentatives pour extraire les débris de la capsule et les fausses membranes, mais sans y réussir complétement. Il se produisit d'autres fausses membranes qui furent discisées par la méthode de Bowman.

En fin de compte, une vision très-médiocre.

Notre très-distingué confrère, M. Giraud-Teulon, examina l'opéré, et pensa que cette amblyopie devait être rapportée au manque d'usage de la vision, interrompue dès l'âge le plus tendre.

Comme dernier exemple, je vous citerai un homme de soixante-deux ans, portant à gauche une cataracte traumatique datant de vingt-cinq ans. A droite, une cataracte sénile marchait à grands

pas, et le menaçait dans un avenir prochain d'une cécité complète. Comme il allait être pris entre deux feux, nous décidâmes l'opération, dans le but de permettre à cet œil, cataracté depuis si longtemps, de faire pour ainsi dire son éducation, avant l'infirmité complète de son congénère.

L'opération fut extrêmement heureuse, le cristallin complétement ramolli formait une sorte de bouillie contenue entre les feuillets de la capsule épaissie et résistante. Lorsque le kystotome, en forme de crochet, fut introduit dans la chambre, il accrocha la paroi de cette poche, qui se détacha peu à peu à l'aide de petites tractions en divers sens, et fut entraînée au dehors avec son contenu.

Après la guérison, le malade lisait le n° 1 de l'échelle de Snellen avec les verres convexes 2 1/2. Cependant, son œil était resté vingt-cinq ans sans exercice !

Sur cinq malades, deux ont obtenu un bon résultat, et les trois autres n'ont retiré qu'un mince bénéfice de l'opération au point de vue de la fonction visuelle. C'est à peu près là le résultat que donnent les opérations des cataractes traumatiques : le succès est loin d'être la règle, c'est par les demi-succès et les insuccès pleins que se règle le bilan de leur thérapeutique opératoire.

Aussi, messieurs, *défiez-vous des cataractes traumatiques*. Elles comportent le traumatisme avec toutes ses variétés, toutes ses conséquences : contusions et déchirures profondes, plaies de la cornée, de la sclérotique, de la cristalloïde ; iritis, irido-cyclites, irido-choroïdites, opacités du corps vitré, corps étrangers plus ou moins volumineux, décollements rétiniens : voilà ce qu'il faut toujours prévoir et craindre.

Mais avant d'entrer dans quelques détails sur ces données importantes, éclaircissons un point particulier.

Toute plaie de la capsule est à peu près fatalement suivie de cataracte lenticulaire, chez l'adulte. Cette opacité sera persistante et n'aura d'autre remède qu'une extraction convenable.

Mais il n'en est pas nécessairement ainsi chez les enfants. Les plaies de la capsule déterminent aussi des cataractes, mais l'opacité cristallinienne peut, dans certaines circonstances connues maintenant, disparaître progressivement et aboutir, par les seuls efforts de la nature, au rétablissement complet de la vision. Ces

faits hors de toute contestation ont paru autrefois tenir du prodige.

Lorsque la plaie capsulaire est un peu étendue, longitudinale surtout, les couches corticales du cristallin, très-molles dans les premiers temps de la vie, tendent à faire hernie par cette ouverture accidentelle, écartent les lèvres de la plaie et se mettent en contact avec l'humeur aqueuse. Ce liquide a la propriété de troubler très-rapidement la substance cristalline et l'opacification gagne toutes les parties imbibées. A un moment donné, l'enfant porte une cataracte proportionnelle à l'étendue des couches imbibées. Mais l'humeur aqueuse peut aussi dissoudre cette substance cristalline pénétrée, gonflée, ramollie; et à mesure que la portion herniée diminue par dissolution, l'humeur s'infiltre plus profondément et va troubler les couches plus éloignées. On assiste donc au spectacle d'un cristallin se cataractant et se décataractant de lui-même, et comme les lames centrales offrent la même consistance que les corticales, elles subissent toutes cette action destructive; l'obstacle pupillaire s'amincit graduellement et la vue se rétablit. Tel est le processus dont le mécanisme parut autrefois si merveilleux.

Vous comprendrez bien maintenant que le pronostic des cataractes traumatiques est relativement favorable chez les enfants.

Le pronostic général est aggravé par cette circonstance qu'il n'y a rien de régulièrement déterminé à l'avance pour le traitement de ces cataractes. Ce n'est pas comme pour les cataractes séniles, dont les variétés peu nombreuses réclament une opération régulière, avec des temps bien fixés, des résultats probables, connus, favorables pour la plupart. Ici les variétés individuelles sont considérables : chez l'un existent des adhérences de l'iris avec la cornée ; chez l'autre, avec la capsule; solides pour les uns, frêles chez les autres ; ici la capsule est ferme, là friable ; un leucome de la cornée central ou périphérique, une pupille bridée, irrégulière, étroite, une foule enfin de lésions plus ou moins bizarres viennent modifier les méthodes et les procédés.

En second lieu, ces cataractes sont secondaires, provoquées, et l'atteinte portée par le traumatisme aux membranes nutritives de l'œil a retenti plus ou moins vivement sur toutes les parties de l'organe. Le corps vitré privé d'une portion des matériaux utiles à la conservation de son intégrité, perd de sa transparence, se ramollit, et se

remplit d'opacités de formes diverses ; l'inflammation en produisant des exsudats fibrineux sur le bord de l'iris, sur le corps ciliaire, sur la choroïde, en entrave indéfiniment les fonctions ; les épanchements sanguins laissent aussi des traces souvent indestructibles, et les milieux transparents sont altérés d'autant. Ainsi, sans poursuivre plus longtemps cette énumération, et sans entrer dans les détails qui nous entraîneraient trop loin, il nous reste cette notion précise, que les cataractes traumatiques sont par nature compliquées et anormales. Elles imposent des opérations de circonstance spéciales à chaque cas et souvent, d'autre part, elles cachent des lésions profondes qui échappent aux recherches les plus attentives et qui rendent inutile l'opération la plus heureuse.

Quand un malade a perdu par accident la limpidité d'un seul ou des deux cristallins, deux motifs surtout le poussent à réclamer nos soins. La coquetterie quelquefois, la nécessité le plus souvent.

Il est bien certain que chez une personne jeune, la présence d'une tache blanche dans l'un des yeux ôte beaucoup d'expression à la physionomie. Quand l'opacité cristalline devient d'un blanc éclatant, ce qui n'est pas rare, ce reflet anormal a quelque chose de choquant, et le désir de faire disparaître cette blancheur importune détermine facilement le cataracté à une opération. — Il n'y a pas d'inconvénient à céder à cette demande, quand il y a lieu d'espérer un résultat esthétique favorable ; et si la faculté visuelle existe encore dans cet œil, il y aura double avantage à opérer.

Il y a huit jours, j'ai opéré un jeune homme atteint d'une cataracte non traumatique de l'œil gauche. Le chirurgien espérait bien rétablir la vision et son espoir ne sera pas déçu, mais le malade ne se cachait pas pour dire combien la disparition de son point blanc dans l'œil le préoccupait. Il y avait un mariage sous roche, et ce n'est pas la première fois que le chirurgien est appelé avant le notaire en pareille occurrence.

L'utilité est une raison bien autrement sérieuse que la coquetterie, et doit peser fortement sur la détermination du chirurgien. Il s'agit de rendre à un malheureux l'usage d'un organe de premier ordre, et tous les efforts doivent être tentés dans la limite de l'utile. On ne doit être arrêté que par le cas où l'opération serait fatalement préjudiciable au malade, sans nulle compensation de chances heureuses.

Sur ce point de conduite, sur la direction à imprimer au traitement chirurgical, vous trouverez les livres les mieux faits à peu près silencieux, et la pratique des ophthalmologistes singulièrement variable.

Les livres vous fourniront des renseignements anatomo-pathologiques sur les cataractes traumatiques, mais, dès qu'il s'agit d'opportunité opératoire, de choix de méthode ou de procédé, il est aisé de voir qu'ils visent surtout la cataracte normale spontanée des différents âges. Quant aux praticiens, en face d'opérations incertaines dans leurs résultats, de difficultés opératoires prévues ou imprévues, ils se laissent souvent aller à éviter de compromettre, par une intervention un peu aventureuse, une longue habitude de succès où la simplicité des cas joue un rôle de première importance.

Suivant moi, c'est du savoir-faire, ce n'est point de l'habileté chirurgicale. Savoir courir des risques, quand ces risques sont connus et appréciés, quand ils ne sont point au-dessus des ressources de l'art, telle est, suivant moi, la véritable règle.

Aussi, messieurs, je pense et j'enseigne qu'en présence d'une cataracte traumatique, chez l'adulte, quand on a soigneusement interrogé la sensibilité rétinienne par les procédés rigoureux de la photométrie, quand on a exploré le champ visuel, quand on a reconnu la vitalité de l'œil et sa sensibilité spéciale, quand les désordres accessibles à la vue de l'observateur ne défient point les ressources opératoires, j'enseigne, dis-je, non-seulement qu'on peut, mais qu'on doit opérer.

Savoir comment l'opération sera conduite, quels temps divers elle comportera, quels accidents pourront survenir et en troubler la marche, ce sera l'affaire d'un diagnostic précis et d'une habitude suffisante des procédés. Ici, je le répète, nous sommes sur le terrain des opérations de circonstances, modelées sur la variété des cas.

Mais, pourrez-vous dire, chez certains malades, vous constaterez de bonnes conditions opératoires, un œil exempt de douleurs, sensible à la lumière ; vous ferez une opération heureuse en elle-même, et cependant votre malade n'y verra guère mieux qu'auparavant. Sans doute cela est possible. Je vous en ai cité des exemples. Avant l'opération, l'examen des parties situées en arrière de la pupille étant exclusivement fonctionnel, il reste malgré tout des chances d'erreur, et il pourra vous arriver de faire ou de conseiller des opérations inu-

tiles, mais point des opérations nuisibles. En revanche, vous obtiendrez des succès parfois irréprochables et d'autant plus heureux que les cataractes traumatiques existant le plus souvent chez des individus jeunes, le rétablissement de la fonction prend par là plus de valeur.

Je me résume, messieurs, et je termine. Si vous tenez un compte exclusif des difficultés, des complications et des incertitudes, vous serez conduit à n'opérer jamais les cataractes traumatiques. Suivant moi, vous aurez tort. Prenez vos précautions, faites un diagnostic anatomique et physiologique aussi exact que possible, et si vous ne constatez aucune contre-indication précise, tentez l'opération, en gardant toutefois quelque réserve sur son résultat.

En agissant ainsi, vous suivrez les règles générales de l'art ; vous servirez les préceptes élevés et secourables de l'intervention médicale.

Dr TRÉLAT.

TRAVAUX ORIGINAUX

DE LA

RÉGION MACULAIRE

ET DE SA CIRCULATION

Par le docteur E. DELORME
Chirurgien militaire.

La partie la plus centrale de la macula se présente tantôt sous l'aspect d'une tache très-petite, d'un rouge vermillon, d'un rouge carminé, ou d'un brun violacé foncé, suivant l'abondance de la pigmentation du fond de l'œil (pl. 4) ; tantôt sous cet aspect, légèrement modifié par une teinte identique qui de ce point part en décroissant pour gagner les limites de la région maculaire. D'autres fois, le point central est peu foncé, et, c'est le pigment formant autour de lui une circonférence, qui le fait ressortir (pl. 8).

Ce pigment peut s'étendre plus ou moins dans la région maculaire, ce qui fournit de nouvelles apparences ophthalmoscopiques. Parfois, l'on voit une auréole claire d'où part en s'affaiblissant une nappe pigmentaire plus ou moins étendue, circonscrire le point central ; que celui-ci soit représenté par un point clair, entouré d'un cercle pigmentaire, ou par un point foncé en couleur. Nous avons rencontré trois fois, alors que nous étudions l'œil normal, à la place du foramen cæcum, trois ou quatre plaques plus pâles entourées de pigment foncé. C'est là une rare variété dans la disposition du pigment choroïdien au niveau de la macula, auquel celle-ci doit, dans tous les cas physiologiques, son apparence variée.

Les limites de la région maculaire sont très-souvent établies par un reflet éclatant, qu'on rencontre chez les blonds et les bruns, peut-être un peu plus fréquemment chez ces derniers.

Il semble se montrer de préférence chez les individus dont la pupille n'est pas dilatée artificiellement. Ce reflet est bien situé aux limites de la région maculaire, c'est-à-dire aux endroits où les couches

rétiniennes commencent à diminuer d'épaisseur; car, très-distinctement, nous avons vu, plusieurs fois, à son niveau, des ramuscules *changer brusquement de plan* pour en occuper de plus profonds (ce qu'il était facile de reconnaître aux changements qu'on était forcé d'imprimer à la lentille). En résumé, la région maculaire, limitée souvent par un reflet, renferme une pigmentation plus ou moins abondante, mais augmentant à mesure qu'on se rapproche plus du foramen cæcum, dont la forme est variable, comme on vient de le voir. L'étendue de cette région est d'ordinaire un peu moindre que celle de la papille ; et sa forme, régulièrement ronde.

Circulation périmaculaire et maculaire. — Le gros tronc veineux supérieur et le tronc veineux inférieur le plus interne embrassent, à une certaine distance, la région maculaire, dans leur concavité. Chacun d'eux est accompagné dans son trajet par un gros tronc artériel. C'est de ces gros troncs que la plupart du temps partent directement ou par l'intermédiaire de gros vaisseaux collatéraux le plus grand nombre des petits ramuscules qui convergent vers la région maculaire, en franchissent très-distinctement les limites, se perdent *à très peu de distance* du foramen cæcum, ou l'atteignent même souvent au nombre de deux ou trois (pl. 5 et 8). On voit encore les ramuscules de la macula se subdiviser dans l'intérieur de la région maculaire ou la traverser, en longeant le point central. Nous n'avons observé qu'une fois cette dernière disposition et nous l'avons figurée, pl. 6.

Les petits vaisseaux qui, dans l'intérieur de la papille, naissent des gros troncs, pour se porter, en suivant un trajet plus ou moins horizontal, dans la moitié interne de la rétine, fournissent, eux aussi, des ramuscules à la région de la macula, mais en nombre moins considérable que les gros vaisseaux *circummaculaires*.

L'inspection des figures, dans lesquelles la circulation rétinienne a été représentée avec toute l'exactitude possible, fera voir nettement la richesse de cette circulation. Elle permettra, de reconnaître que loin d'être *complétement dépourvue de vaisseaux*, ce qui est déjà *a priori* une sorte de contre-sens physiologique, *la région de la macula est la partie du fond de l'œil où viennent se terminer le plus grand nombre de ramuscules veineux et artériels apparents dans l'image ophthalmoscopique.*

On rencontre les vaisseaux maculaires chez tous les indivi qu'on veut examiner d'une façon attentive et suffisamment souten Pour les bien voir, il faut cependant avoir soin de faire varier co nuellement la direction de la lentille, afin de mettre toujours point ces ramuscules ténus, dans les divers plans qu'ils occupen qui s'éloignent de plus en plus de l'observateur à mesure que celu regarde des portions situées plus près du point central. C'est, pro blement, pour n'avoir pas pris ces précautions indispensables, aussi pour n'avoir pas assez prolongé un examen difficile et p fatiguant encore pour l'observateur que pour le malade, qu'ils n' pas été remarqués jusqu'ici.

Pour nous, nous les avons rencontrés chaque fois que nous av voulu faire l'examen approfondi d'un œil ; quelquefois nous les av distingués dans des yeux de vieillards, chez lesquels le cristallin a déjà perdu un peu de sa transparence, et les vaisseaux rétiniens leur calibre (pl. 5) ; et aussi chez des malades atteints d'atro papillaire déjà ancienne.

Pour terminer ce qui a trait à cette question, nous dirons que, p pratiquer ces examens, nous avons tantôt dilaté légèrement la pup alors que son ouverture était très-étroite ; que, d'autres fois, n avons examiné sans dilatation artificielle, alors que l'ouverture pu laire était modérément grande : dans ce dernier cas, au début l'examen, la pupille se rétrécissait d'une façon notable, mais tendait bientôt à revenir à ses dimensions primitives, quand l'ex ration persistait quelques instants. En ne dilatant pas la pupille, produit plus fréquemment, nous l'avons dit déjà, le reflet de la l cula, et on éclaire davantage le fond de l'œil. Nous nous som servi de lentilles de 2″, 2″ 1/2, 3″, de préférence aux autres ; n nous avons également pratiqué quelques examens avec des lentill foyer plus long.

Région maculaire. — L'examen ophthalmoscopique de cette pa du fond de l'œil n'est pas plus difficile après la mort que pendan vie. Son aspect ne présente quelque chose de particulier à no qu'à partir du moment où le voile rétinien vient l'entourer. S reflet disparaît alors ; cependant sa teinte ne change pas. Puis mesure que l'opacité rétinienne fait des progrès, son étendue di nue ; mais, alors même que la rétine est tout à fait altérée, tout à

opaque, nous avons vu son foramen cæcum, et les parties qui l'avoisinent de plus près, trancher toujours avec leur couleur normale sur le reste du fond de l'œil, cinq heures après la mort, moment où nous avons interrompu notre exploration. L'opposition plus grande qu'à l'état normal qui existe ici entre le ton de la rétine opaque et celui de la macula qui n'a pas changé, rend même dans l'œil du cadavre cette partie plus tranchée, plus apparente, que sur le vivant.

On se rend parfaitement compte de ces apparences, si l'on songe qu'à ce point, le plus déclive de l'œil, les vaisseaux choroïdiens restent le plus longtemps remplis, et qu'à ce niveau encore, l'épaisseur de la rétine est beaucoup moindre, ce qui diminue les effets de son opalescence. Nous n'avons pu, à aucun moment de l'examen, trouver les vaisseaux de la région maculaire.

Des dissections d'yeux de cadavre nous ont appris que l'image ophthalmoscopique n'est pas en accord avec l'aspect à l'œil nu de la macula du cadavre, et que déjà peu d'heures après la mort, la macula présente sur l'œil disséqué du cadavre, la belle coloration jaune qui lui a valu de la part des anatomistes l'épithète de lutea, conservée bien à tort en ophthalmoscopie. Nous avions cru, un instant, que l'image ophthalmoscopique était d'abord identique à l'aspect à l'œil nu ; que ce n'était que plus tard qu'apparaissait la teinte jaune ; et nous avions inutilement fondé quelque espérance sur la détermination de l'époque à laquelle se montre cette teinte. En effet, ceci eût pu avoir quelque importance en médecine légale, dans le cas où nos prévisions eussent été fondées.

AMAS PIGMENTAIRES AU NIVEAU DE LA MACULA.

Amord, qui me fournit cette observation, est un homme atteint de la paralysie de l'œil gauche, à la suite d'un traumatisme. La modification ophthalmoscopique que me présenta son œil droit n'avait jamais entraîné de symptômes visuels qui aient pu attirer son attention ; et c'est en examinant, en janvier 1871, l'œil droit que je croyais trouver physiologique, pour le comparer à l'œil gauche, que je remarquai l'altération suivante.

Observation. — Il est âgé de vingt-deux ans, artilleur très-intel-

ligent; cultivateur avant d'entrer au service. Il n'accuse aucune maladie antécédente. Cheveux châtains. Iris brun verdâtre, pupille de l'œil droit uniquement dilatée et réagissant bien sous l'influence de la lumière.

Examen ophthalmoscopique de l'œil droit. — Fond de l'œil sain, rouge-vermillon. Choroïde normale ; riche circulation rétinienne; papille ovoïde à pointe tournée en bas, saine, à zones très-nettes, échancrée seulement dans la zone scléroticale.

A une distance de deux fois le diamètre transversal de la papille, on trouve à la place de la macula, une sorte de rectangle, à angles émoussés et à grand diamètre oblique. Ce rectangle semble contenir quatre mamelons bien marqués, d'un noir rougeâtre. Dans l'espace laissé entre les bords du rectangle et ces mamelons, granulations foncées et bien nettes. Les deux mamelons inférieurs sont les mieux marqués. Le rectangle est entouré d'une auréole de même couleur que la teinte générale du fond de l'œil, auréole moins étendue mais plus régulièrement limitée au niveau des plus grands côtés du rectangle, et dont les limites externes sont tracées par une nappe pigmentaire qui va en s'affaiblissant à mesure qu'on s'avance dans les parties normales de la choroïde. Des artérioles et des veinules viennent, nombreuses, sans être pourtant en quantité anormale, se perdre aux environs du rectangle. Un petit rameau veineux aboutit à une plaque blanche atrophique qui en occupe la partie inférieure.

Au premier abord, à l'ophthalmoscope monoculaire, comme à l'ophthalmoscope binoculaire, avec une lentille de 2″, ces plaques noirâtres semblaient être des mamelons saillants et les bords du rectangle taillés à pic; mais l'examen fait avec une lentille d'un plus long foyer, montra à M. le professeur agrégé Monoyer, qui eut la bonté d'examiner cet homme, ainsi qu'à nous, que ces éminences n'existaient pas, et qu'on n'avait affaire là qu'à des amas pigmentaires, de fines granulations, agencées par la nature, de façon à donner la sensation et le relief de véritables éminences dans une image moins étendue.

Vision centrale très-nette; perception des couleurs bien conservée. La vision périphérique est seule atteinte chez cet homme. Elle est concentriquement rétrécie. Son champ visuel n'est plus représenté que par un cercle presque régulier qui, dans tous les sens, n'a plus

que de 20 à 23 centimètres de rayon à la distance de la vision distincte.

L'acuité de la vision et le pouvoir réfringent de cet œil ont été mesurés à la fin de janvier par M. le professeur Monoyer. L'acuité de la vision correspondait à 11/20. Il y avait un peu de myopie, 1/60, malgré l'indifférence que le malade affectait d'abord pour les verres concaves ou convexes.

Nous croyons avoir eu affaire, dans ce cas, à une *prolifération ancienne des cellules de la couche épithéliale de la choroïde.* La petite plaque blanche atrophique est le garant d'un travail morbide de cette membrane; et la couleur rouge légère, mais uniforme qu'on apercevait sous cette pigmentation, prouve que la chorio capillaire n'était pas notablement altérée. Que ce travail, dont toute l'intensité a porté principalement au niveau de la macula, point le plus sensible de l'œil, n'ait entraîné que des troubles visuels peu accusés, c'est là un phénomène qui a des analogues et dont on se rend parfaitement compte en songeant que la rétine a pu ne pas participer à l'altération choroïdienne, au moment où elle survint, et que le pigment une fois développé n'a pas augmenté assez notablement l'épaisseur de la choroïde pour comprimer les éléments rétiniens. Le travail de la choroïde a dû être probablement lent, et de nature régressive, car il ne s'est révélé au malade par aucun symptôme fonctionnel un peu sensible.

On pourrait rattacher à cette pigmentation maculaire la diminution de l'acuité visuelle qui était réduite à 11/20 au moment où on l'a mesurée, c'est-à-dire un mois et demi après la paralysie de l'autre œil, mais nous préférerions la rapporter, en grande partie du moins, ainsi que la diminution périphérique du champ visuel déjà notée quinze jours après l'entrée du malade à l'hôpital, et le premier examen ophthalmoscopique de cet œil, à la pernicieuse sympathie de l'œil gauche. Le rétrécissement concentrique si sensible qu'on nota encore dans l'étendue du champ visuel, exploré un mois et demi après l'accident de l'œil gauche, semble donner à cette dernière opinion de grandes apparences de vérité. La cause de cette pigmentation anormale ne peut être recherchée ni dans les antécédents, ni dans les professions du malade, et elle reste inconnue pour nous.

ASPECT DE LA RÉGION MACULAIRE DANS UN CAS DE GLAUCOME CHRONIQUE NON INFLAMMATOIRE.

Observation prise à l'hôpital civil de Strasbourg, dans le service ophthalmologique de M. le professeur Stœber.

Observation. — La planche 9 représente le fond de l'œil glaucomateux d'une femme de trente-six ans, campagnarde bien constituée, chez laquelle deux ans auparavant mon bien regretté maître avait constaté un glaucome non inflammatoire, et qui n'avait pas voulu accepter l'opération qu'on lui avait proposée alors. La mère de cette femme avait été atteinte de la même affection.

Les deux yeux présentant à peu près les mêmes caractères et au même degré, nous ne parlerons que de celui qui nous a fourni l'aspect que nous avons représenté et qui fait tout l'intérêt de l'observation.

Examen extérieur. — Œil dur au toucher, proéminent, sans injection extérieure notable ; pupille largement dilatée, immobile. Milieux transparents. Corps vitré jumenteux.

Symptômes subjectifs. — Pas de douleurs circumorbitaires. La vue est très-affaiblie depuis longtemps déjà ; mais c'est dans ces derniers temps surtout qu'elle a diminué d'une façon très-sensible, au point que la malade, à l'heure qu'il est, ne peut plus tricoter comme auparavant et qu'elle ne voit plus même pour se conduire.

Examen ophthalmoscopique. — Papille profondément excavée, colorée dans sa moitié interne, d'un vert bleuâtre d'autant plus accusé qu'on se rapproche plus de la demi-circonférence interne de la papille, et laissant place, à mesure qu'on se rapproche de son centre, à des intervalles d'un blanc nacré de même couleur que la moitié externe. Vaisseaux rejetés vers la moitié interne, aplatis, dilatés. Ils sont représentés dans l'intérieur de la papille par trois plaques de même couleur, d'un rouge carminé. La plaque inférieure est animée de pulsations isochrones à celles des radiales et des temporales, mais aucun caractère ne permet de distinguer ici si l'on a affaire à une veine ou à une artère. Autour de la papille, anneau jaunâtre choroïdien moins foncé au côté interne qu'au côté externe, où il est d'un jaune rougeâtre.

Rétine mobile sur la papille, lorsque la malade fait exécuter des mouvements à ses yeux. Vaisseaux rétiniens interrompus au pourtour de la papille ; mais leurs dimensions ne dépassent pas les limites physiologiques. Un nouvel examen fait après l'opération d'iridectomie qu'on pratiqua chez cette malade, nous a prouvé qu'ils étaient cependant un peu dilatés. Choroïde d'un rouge carminé, assombri par le trouble du corps vitré.

Fig. 9.

La région maculaire se trouve occupée par une plaque d'un jaune rougeâtre, plus grande que la papille d'un peu plus du double, à bords mal établis, échancrés et entourés de petites taches irrégulières de même couleur. De petits vaisseaux rétiniens la recouvrent.

Qu'avons-nous devant les yeux ? Quelle est la partie du fond de l'œil qui est le siége de l'altération, et quelle est la nature de cette altération ?

La persistance des vaisseaux rétiniens au devant de cette tache, et l'apparition de la couleur de la choroïde qu'on aperçoit encore derrière la dégénérescence, dans certains points où celle-ci est moins

prononcée, indiquent que ni les couches rétiniennes internes occupées par les vaisseaux, ni la chorio-capillaire, ne sont notablement altérées. Restent les couches externes de la rétine et la couche épithéliale de la choroïde : une dégénérescence aussi prononcée des couches externes de la rétine n'aurait guère permis l'amélioration qu'a remarquée la malade après l'opération d'iridectomie, et aurait déterminé un scotum central que la malade, fort intelligente, n'aurait pas manqué de signaler alors que cette amélioration survint. Nous nous arrêterons donc à l'idée bien plus probable d'une *altération de la couche épithéliale de la choroïde*. Quant à la nature de cette altération, l'éclat et la teinte jaunâtre de cette plaque indiquent sa nature *graisseuse*.

Une opération d'iridectomie fut pratiquée à cet œil par M. le professeur Stœber, qui, en raison de l'ancienneté de l'affection, n'espérait pas d'avance grand succès. Cependant, quinze jours après l'opération, la malade constatait déjà une augmentation assez notable de la puissance visuelle de cet œil ; elle voyait quelques objets dont elle ne pouvait pas soupçonner la présence avant l'opération et pouvait recommencer à tricoter. Quant à la tache, elle ne changea pas. Nous la revîmes plus d'un mois après l'opération, elle était toujours la même. La diminution de la tension de l'œil, la disparition des pulsations des vaisseaux et un rétrécissement dans leur calibre, telles étaient les seules modifications qu'avait subies le fond de l'œil.

Dr E. Delorme.

DU STRABISME CONVERGENT HYPERMÉTROPIQUE

Par le Dr CUIGNET (de Lille).

(Suite.)

Une chose remarquable et qui est commune à tous les hypermétropes, c'est que la vision se fatigue très-vite à ces exercices et pendant ces recherches variées. Je suis obligé de les interrompre à chaque instant, parce que la fixation est très-pénible et ne peut être continuée. Le sujet déclare qu'au bout d'un instant la vue se trouble dans son œil objet de cet examen ; qu'il éprouve une douleur tensive

dans le globe et autour de l'orbite, même un peu de vertige ; l'œil rougit et les larmes y viennent avec des démangeaisons aux bords palpébraux et de la cuisson conjonctivale.

Quand je le presse de me dire en quoi consiste le trouble de sa vue sous l'influence de la fatigue de fixation, il me répond qu'il ne peut plus lire, même de gros caractères. Je lui présente alors une ligne allongée de lettres analogues au n° 20 de Jæger : il me dit qu'il ne peut lire celle qu'il fixe, mais qu'il aperçoit les autres à droite et à gauche. Voilà un premier signe d'hémiopie centrale. Je lui montre une grande croix noire tracée sur une feuille blanche et le prie de m'indiquer le point de cette croix qui devient invisible, quand il fixe l'endroit où les branches se croisent ; il dessine lui-même un rond obscur qui couvre l'entrecroisement, en deux hémisphères, dont le supérieur est plus obscur que l'inférieur. Hémiopie constatée, en voie de formation, provoquée par la fixation et la lassitude, destinée à devenir permanente dans certaines conditions.

Quand j'approche un objet mince dans le plan médian, l'œil droit est toujours le premier qui cesse de le fixer et se met en divergence relative.

La déviation n'est constante ni dans son existence, ni dans son degré. Dans son degré, elle varie de telle sorte qu'elle s'arrête tantôt à 1, tantôt à 3, à 6, à 9 et même à 10 millimètres, selon la gêne plus ou moins grande due à la lumière plus ou moins vive. Ces stations différentes procurent une moyenne fictive qui ne saurait servir de base à une ténotomie rationnelle. J'ai déjà dit que le strabisme était intercurrent. Je me mis à rechercher les conditions particulières de sa production. Je m'aperçus d'abord qu'il se manifestait en général pendant la fixation et cessait dans le regard indifférent. Mais il y avait des exceptions à cette règle, c'est-à-dire que parfois la déviation cessait pendant la fixation et se maintenait pendant le regard indifférent. Il me fallut alors aborder une analyse très-délicate, et ce ne fut qu'après bien des épreuves et des réflexions que je parvins à obtenir la solution de ce problème difficile plus qu'on ne pense.

Je plaçai le sujet à 4 ou 5 mètres d'un tableau noir et j'y traçai les caractères que je faisais lire à mesure de leur formation. Là, je remarquai que les caractères cessaient d'être lisibles pour lui quand il ne louchait pas, et qu'ils redevenaient lisibles quand il louchait.

J'étais déjà pénétré de la fausseté de la théorie de Donders, et il ne me vint pas un instant à la pensée que l'œil droit lisait grâce à sa déviation. Au contraire, je pensais que l'œil gauche lisait grâce à la déviation de l'œil droit, mais qu'il ne pouvait plus lire quand l'œil droit se redressait.

En effet, c'était bien cela, à n'en pouvoir douter, puisque l'œil droit, en état de déviation, ne pouvait seulement compter mes doigts à 1 mètre de distance ; à plus forte raison n'était-ce pas lui qui lisait des caractères de 3 à 4 centimètres de haut à la distance de 4 mètres.

Du reste le sujet, qui se sent loucher et qui louche presque à volonté et *délouche* de même, avouait nettement qu'il voyait mal avec son œil gauche quand il ne louchait pas du droit, et bien quand il en louchait.

Pourquoi cela ? A cette nouvelle demande, le malade répondit qu'il était gêné par une sorte de nuage, de reflet se déposant sur les objets à regarder quand il ne louchait pas ; que ce nuage, ce reflet disparaissait quand il louchait.

Alors je le conduisis dans la chambre obscure, et le priai de regarder la flamme d'une lampe à la distance de cinq à six pas et de me dire quel aspect elle avait. Il me répondit qu'elle était assez nette pour l'œil gauche, mais que pour l'œil droit elle était brouillée, composée d'une flamme diffuse placée au centre d'un brouillard jaune et gros comme une tête d'enfant.

Je fis regarder par le trou de la sténopéique ; la flamme parut encore brouillée ; j'ajoutai une série de convexes ; aucun ne fit disparaître la nébulosité diffuse qui couvrait et entourait la flamme. Nous verrons plus loin que cette insuffisance des verres pour rendre la vision nette explique l'insuccès du traitement du strabisme par ces mêmes verres.

En insistant sur les détails de cette épreuve, je l'amenai à m'expliquer que, quand il ne louchait pas, l'image nébuleuse de la flamme extériorée par son œil droit se plaçait sur l'image beaucoup plus nette, extériorée par son œil gauche, la couvrant et la rendant diffuse ; mais que quand il regardait en louchant, l'image apparaissait nette à l'œil gauche. Je voulus savoir ce que devenait celle de l'œil droit et j'appliquai les verres de Bœhm ; mais je ne pus obtenir de

diplopie, tant le cerveau avait l'habitude de neutraliser l'œil droit dès qu'il était dévié et que l'œil gauche fonctionnait avec attention. Cependant j'arrivai à me faire indiquer, en procédant isolément pour chaque œil, que l'image fournie par l'œil droit était déviée sur la droite et en bas de la place occupée par celle due à l'œil gauche.

La conclusion à tirer de ces épreuves était la suivante : que l'œil droit se dévie afin d'obliger sa perception diffuse à s'éloigner de la perception claire de l'œil gauche ; qu'il louche pour laisser l'autre œil distinguer avec toute la netteté dont il est capable, et non pas, comme le veut Donders, pour mieux distinguer lui-même puisqu'il écarte ses perceptions et qu'il les neutralise avec une telle puissance qu'on a peine à les remettre en évidence.

Mais ce n'est pas le seul motif pour lequel un œil hypermétrope se dévie. Il est une autre cause très-efficace, qui suffit à elle seule, dans d'autres cas pathologiques, pour provoquer le strabisme et qui, dans le cas actuel, suffit pour le maintenir alors même que l'œil aurait réussi à neutraliser complétement ses perceptions ordinaires. Cette seconde cause de déviation n'est autre que la *photophobie*. Elle n'a pas été mieux devinée, ni mieux reconnue que la précédente, malgré tous les signes qu'elle fournit à l'observateur.

J'en ai tout de suite une preuve au moyen de l'expérience suivante : Je tourne Lecygne vers la fenêtre très-éclairée, il louche ; je le retourne vers le fond de la chambre, il ne louche plus.

En outre il m'avoua, en effet, qu'il était très-gêné par la lumière du soleil et par celle des lampes ou bougies, à tel point qu'il lui était très-pénible de travailler le soir ou de rester dans un café ; que, dans les rues, il cherchait et suivait toujours le côté ombré ; qu'il marchait habituellement la tête baissée pour éviter l'éclat du ciel et qu'il abaissait sur ses yeux le bord de son chapeau ou la visière de sa casquette.

Il ajouta que, quand il était obligé de traverser une place baignée des réverbérations solaires ou de faire une route à travers la campagne, par un beau temps, il ne pouvait, sans un surcroît de précautions, éviter des éblouissements très-fatigants, la rougeur des yeux, le larmoiement, les picotements et un trouble de vision dont il se ressentait ensuite pendant des heures.

En reprenant quelques épreuves dans ce sens, je me suis tout

aussitôt renseigné sur la nature de cette photophobie, sur son mode d'action et sur cette action elle-même.

Dans la chambre obscure et en présence d'une lampe vive, le sujet m'explique que ce qui choque sa vision, c'est cette masse lumineuse diffuse vue par l'œil dévié ; s'il regarde la flamme avec l'œil gauche seul, il n'en éprouve aucune gêne ; mais il en ressent une immédiate s'il la regarde avec l'œil droit seul, ou avec les deux yeux quand l'œil droit ne louche pas ; et enfin qu'il en ressent encore, mais à un moindre degré, quand il louche, quoique alors il aperçoive nettement la flamme avec son œil gauche seul.

Si, de là, je reporte mon malade dans une salle vivement éclairée par le jour, il est aussitôt ébloui et je le vois incliner la tête, abaisser fortement les sourcils, rapprocher les bords palpébraux, précipiter son œil droit dans la partie la plus profonde et la plus obscure du canthus interne, cligner fortement de l'œil gauche lui-même et se tourner vers les compartiments les plus ombrés de la chambre. Je lui laisse un peu de repos, et puis je le mets devant le tableau noir.

Là, il reproduit des explications qu'il m'a déjà fournies sur la difficulté ou la facilité qu'il éprouve à lire les caractères que je trace, selon qu'il louche ou ne louche pas. Mais je le prie de me faire pour ainsi dire toucher du doigt la cause de cet obscurcissement de sa vue, lorsqu'il regarde sans loucher. Il me dit alors que son œil droit seul projette devant lui une lumière confuse, une sorte de reflet blanc qui a une assez large dimension et que ce reflet, comme auparavant la masse lumineuse diffuse de la lampe, va s'appliquer sur le tableau, couvre les caractères et les obscurcit au point que l'œil gauche ne peut plus les apercevoir à travers. Ce reflet se déplace vers la droite et en bas, quand l'œil droit se porte en convergence supérieure, et aussitôt les caractères se découvrent et la gêne causée par l'impression lumineuse s'atténue, ou même disparaît si le tableau s'offre sans reflets.

Eh bien ! ce reflet n'a pas seulement le mauvais effet de gêner la perception des objets, il produit, en outre, un éblouissement, ou plutôt une photophobie qui se répète dans l'œil gauche quand le regard est fixe pour les deux yeux, et qui diminue quand l'œil droit se dévie et que le gauche fixe seul.

J'avais observé bien auparavant et je retrouve en cet instant, chez

mon malade, un phénomène qui a vivement sollicité mon attention et mes réflexions : c'est une instabilité dans la déviation convergente ; elle est tantôt plus, tantôt moins prononcée, de telle sorte qu'elle rend impossible la mensuration exacte du degré du strabisme et que, soit dit en passant, elle est en désaccord avec les règles si précises qui ont été formulées par M. de Græfe pour la ténotomie oculaire appliquée à la correction du strabisme.

De ce phénomène d'instabilité je désirai avoir l'explication ; le sujet, guidé par mes demandes et mes épreuves, me la fournit aussitôt.

Il me dit que le reflet fourni par son œil hypermétrope est plus ou moins étendu et plus ou moins éclatant, selon que l'éclairage ambiant est plus ou moins intense et selon que les objets regardés sont plus ou moins étincelants. D'après cela, il peut, dans un appartement médiocrement éclairé, regarder les objets de ses deux yeux directement fixés, sans que le reflet gêne, ni par sa vivacité, ni par son étendue ; dans un autre lieu, un peu plus éclairé, il est obligé d'écarter modérément, en déviant son œil droit, le reflet devenu plus accentué en teinte et en dimension ; enfin, dans un endroit inondé de lumières, il est obligé de loucher à l'excès pour déjeter à sa droite et en bas le reflet très-gênant que procure l'œil droit ; et même il est obligé de joindre à ce premier moyen l'occlusion intercurrente ou permanente de l'œil droit, sans quoi il ne verrait bientôt plus rien de l'œil gauche. Il ajoute que s'il ne prend cette double précaution, le reflet se met à osciller, à danser devant lui, dans une étendue qui embrasse non-seulement le champ visuel de l'œil droit, mais encore une grande partie du champ visuel de l'œil gauche. C'est ce phénomène que les malades appellent : *l'air qui danse ; l'œil qui saute.* Il consiste tantôt en un frétillement lumineux analogue à celui que l'on aperçoit quand une couche d'air se chauffe, tantôt en grandes ondulations ; d'autres fois il a une disposition qui m'a été dessinée par mon malade et qui est bien singulière (voyez fig. 10). Au centre du reflet, il distingue quatre compartiments ovoïdes, se rejoignant par leur pointe, composés de halos alternativement clairs et obscurs qui se meuvent avec vivacité, se contractant vers le centre commun de cette figure et s'épanouissant tout de suite après. Ces différentes impressions sont également en rapport d'étendue et de vivacité avec l'éclat plus ou moins prononcé de la lumière ambiante.

Ainsi donc le strabisme ne se produit pas, ou apparaît et s'accentue, en un mot se fait intercurrent à tous les degrés, non pas pour les besoins de la vision de l'œil anormal, mais pour ceux de l'œil non dévié, et les alternatives et différences de déviation ont pour cause l'absence ou la présence du reflet qui trouble la vision, non-seulement par sa vivacité et sa densité, mais encore par l'impression photophobique qu'il détermine.

Cette photophobie n'est pas seulement avouée par le sujet ; elle se



Fig. 10.

trahit dans sa physionomie et dans ses attitudes par des signes qui ont été notés chez les hypermétropes, mais qu'on n'a pas rapportés à leur véritable cause. Celui dont je raconte l'histoire a pris, depuis son jeune âge, une attitude qu'il ne peut plus interrompre ; il va toujours le front incliné, le cou fléchi et la face tournée tantôt vers la gauche, tantôt vers la droite ; quand il se coiffe, il baisse la visière de sa casquette ou le bord de son chapeau sur l'œil droit. Les paupières de l'œil droit se rapprochent par la contraction des orbiculaires ; le sourcil droit est descendu, la pommette relevée, et des plis nombreux, qui trahissent l'habitude de ces contractions fréquentes,

se voient à la commissure externe et sur le limbe de la paupière inférieure. Quand je demande à Lecygne pourquoi il se tient ainsi, il me répond que c'est pour éviter la gêne que lui cause la lumière, et il ajoute que, s'il veut lutter contre l'impression, aussitôt sa vue se trouble, l'œil s'irrite, les paupières rougissent, les larmes viennent et une sorte de vertige l'oblige, non-seulement à loucher, mais encore à fermer son œil et à gagner l'ombre. Ces réponses sont tout à fait en accord avec le jugement que l'on porte lorsqu'on observe, sans lui rien dire, tous les mouvements et toutes les attitudes du sujet ; toutes révèlent une impression pénible à la lumière, une photophobie prononcée, le besoin et les moyens de s'en préserver.

Il y a dans ces attitudes des variétés qui semblent se contredire ; ainsi l'on voit que le front est plus abaissé tantôt vers la droite, pendant que la face tourne à gauche, ou qu'il est plus abaissé vers la gauche, pendant que la face regarde à droite. Cette différence, qui m'a fort surpris et fort troublé pendant un temps et qui semblait en désaccord avec la photophobie affectant constamment l'œil droit, cette différence ne m'apparut que comme un témoignage de plus en faveur de ma théorie, dès que j'en eus conçu et vérifié l'explication. En effet, on sait que la photophobie affectant un seul œil se transmet à l'autre quand elle est vive, non-seulement par le reflet, mais encore par une impression sympathique. Or, quand on se met en présence d'une lumière gênante pour l'œil malade, on couvre, ou l'on ferme instinctivement celui-ci ; dès lors, c'est l'autre qui ressent une partie de la gêne et qui s'en préserve autant que possible par une attitude penchée de ce côté, par un froncement du sourcil, en un mot par les moyens qui font ombre.

La photophobie est donc un phénomène bien réel chez les hypermétropes. Elle concourt à la production du strabisme tout autant que le besoin d'éliminer ou d'écarter le reflet. Pour l'une comme pour l'autre de ces deux causes, le malade est intéressé à loucher en dedans : pour la photophobie, puisqu'il sauve sa pupille dans l'angle le plus obscur de l'œil et qu'il peut l'y nicher au point qu'elle y disparaisse ; pour le reflet, puisque le malade l'écarte en dehors et en bas, évitant le croisement avec l'image de l'autre œil et le déplaçant dans le sens le plus favorable pour la neutralisation plus ou moins complète.

Du reste, quoi d'étonnant qu'on louche par photophobie hypermétropique? Est-ce que la cause la plus générale, la plus permanente de la déviation en dedans n'est pas la photophobie. Voyons plutôt : un abcès central de la cornée se déclare, l'enfant louche en dedans dès le premier jour, et son strabisme se fait tout de suite permanent; l'œil affecté d'astigmatisme prononcé, régulier ou irrégulier, louche par la gêne de la lumière. Dira-t-on, pour lui aussi, que la convergence aidant l'accommodation, il louche pour mieux voir? Ce serait inexact. L'albinos, qui est en état de photophobie constante, louche tantôt de l'un, tantôt de l'autre œil, toujours de celui qui est le plus exposé à la lumière. Tout enfant qui a une cornée trouble la dévie en dedans pour échapper à la photophobie. C'est absolument le même mécanisme pour l'hypermétrope.

(*La fin au prochain numéro.*) Dr CUIGNET.

APERÇU

SUR LES

ATROPHIES DE LA PAPILLE DU NERF OPTIQUE

ET SUR LEUR ÉTIOLOGIE

Par le docteur X. GALEZOWSKI

(Suite.)

III. ÉTIOLOGIE.

Les causes des atrophies de la papille sont jusqu'à présent très-obscures, et, parmi celles qui ont été invoquées par les auteurs, il y en a un grand nombre dont l'existence reste encore à établir. Quelques-unes paraissent se lier d'une manière très-intime avec la marche et l'évolution de l'atrophie papillaire, et cependant lorsqu'on veut rechercher la liaison entre la cause et l'effet, on se trouve embarrassé pour donner une explication sérieuse. Nous ne voulons citer à l'appui que le développement d'atrophies de la papille chez certains individus atteints d'affections gastro-intestinales chroniques, et chez lesquels la vue s'améliore, aussitôt que la diarrhée

habituelle cesse. Le fait, quoique extraordinaire, n'en existe pas moins, comme je veux le prouver bientôt, et il peut et doit servir d'un enseignement utile pour l'intervention thérapeutique.

Nous avons déjà démontré dans un autre travail (1), par des chiffres, que l'atrophie des papilles s'observe bien plus souvent chez les hommes que chez les femmes. Elle est à peu près dans la proportion de 75 p. 100 pour les hommes et de 25 p. 100 pour les femmes. Peut-être les excès alcooliques, les travaux et les professions qui exigent une grande contention d'esprit, des études soutenues et opiniâtres, souvent des revers de fortune en frappant l'imagination atteignent-ils le cerveau au voisinage du centre optique ou d'un autre organe central quelconque. Quant à l'âge, c'est entre trente et cinquante ans que les atrophies de la papille se rencontrent le plus fréquemment.

On peut se rendre jusqu'à un certain point compte de la fréquence plus ou moins grande des causes variées qui, de près ou de loin, réagissent sur la vue, en examinant le tableau ci-joint, où j'ai cherché à rapprocher les différentes causes d'atrophie des papilles qni se trouvent signalées dans mes livres d'observations, à propos de trois cent quatre-vingt-un malades. Telle cause n'a pu être souvent retrouvée, ou bien elle n'a pas été signalée dans les observations, et alors elle ne figure pas dans mes chiffres.

Voici ce tableau disposé d'après les différentes causes :

CAUSES D'ATROPHIE DE LA PAPILLE.	NOMBRE des MALADIES.	CAUSES D'ATROPHIE DE LA PAPILLE.	NOMBRE des MALADIES.
Traumatisme (un cas de commotion par la foudre)	22	Fièvre typhoïde	2
Congénitale et dans la période de dentition	6	Suppression des règles et dysmenorrhée	4
Héréditaires	4	Diarrhée prolongée et affections gastro-intestinales	7
Cérébrales	40	Onanisme et abus des femmes	4
Ataxie locomotrice	33	Insolation et influence du travail sur des objets éblouissants	3
Cessation des migraines habituelles	2	Albuminurie	1
Syphilis	12	Colique de plomb	1
Érysipèle	6	Compression des muscles droits sur le globe	1
Alcoolisme	13	Abcès de l'orbite	1
Fièvre intermittente pernicieuse	2		
Glycosurie	4		

(1) *Étude ophthalmoscopique sur les altérations du nerf optique et sur les maladies cérébrales dont elles dépendent.* Paris, 1866, p. 101.

Il résulte de cette statistique que l'atrophie de la papille reconnaît le plus souvent la cause cérébrale ou cérébro-spinale (ataxie), puisque sur cent soixante-huit cas, où la cause a pu être déterminée, soixante-treize fois des symptômes cérébraux ou d'ataxie locomotrice ont pu être constatés. Comme nous n'avons pu voir la fin de ces diverses maladies cérébrales, nous ne pouvons rien dire de positif sur la nature de ces différentes affections; disons seulement que sept fois sur trente-cinq, il y a eu des phénomènes d'épilepsie. Si l'on compare cette notion étiologique aux recherches anatomo-pathologiques de M. le professeur Vulpian contenues dans le tableau synoptique reproduit plus haut (p. 46), on pourra se rendre mieux compte du genre d'altérations cérébrales qui précèdent ou accompagnent les atrophies papillaires.

En ce qui concerne l'atrophie de la papille dans l'ataxie, il n'y a rien de paticulier à ajouter à tout ce qui a été dit à cet égard. Signalons pourtant un fait intéressant, c'est que le myosis accompagne presque constamment cette atrophie, souvent plus prononcé dans un seul œil. J'ai remarqué quelquefois la déformation et l'irrégularité de la pupille. Cette contraction de la pupille ne peut être autrement expliquée que par une paralysie plus ou moins marquée des filets nerveux oculaires du grand sympathique, et une excitation des filets nerveux de la troisième paire se rendant au sphincter pupillaire.

Depuis les recherches de Leber sur les atrophies de la papille dans certaines formes de myélites chroniques, tout le monde croit reconnaître avec l'auteur allemand une dégénérescence grise des nerfs optiques; mais on se tromperait beaucoup si l'on croyait que la définition d'atrophie ou de dégénérescence grise des nerfs optiques, au point de vue microscopique, n'ait une valeur autre que celle d'une simple atrophie. Quant à l'examen ophthalmoscopique, il n'y a non plus rien de caractéristique ni de particulier dans les atrophies de la papille chez les ataxiques; tantôt les papilles sont blanches nacrées, tantôt d'un aspect grisâtre, et certainement personne aujourd'hui n'aurait assez de hardiesse ou de légèreté pour reconnaître, d'après une simple apparence grisâtre ou blanchâtre de la papille, qu'il s'agit de telle ou telle autre portion des centres nerveux.

Les atrophies de la papille congénitales, ou occasionnées par la dentition, au nombre de six, les héréditaires au nombre de trois, et les

traumatiques dont le nombre n'est pas moindre de vingt-deux, toutes ces atrophies, dis-je, doivent être aussi considérées comme se rapportant aux affections cérébrales diverses. Et en effet, que se passe-t-il dans ces cas? S'il est difficile de se prononcer sur les atrophies congénitales, il n'en est pas de même pour celles de la dentition. Il arrive habituellement dans ce cas que l'enfant est pris de symptômes cérébraux, suite d'une méningite ou encéphalite; ces deux affections amènent une névrite optique ou une atrophie de la papille avec cécité partielle ou totale.

La prédisposition héréditaire se rencontre dans certaines familles, chez lesquelles ordinairement on trouve d'autres vices ou affections cérébrales apparaissant à certaines époques de la vie et chez plusieurs de ses membres.

Nous pouvons citer à l'appui les faits suivants qui sont assez remarquables et concluants :

Observation I. — Mme R..., âgée de cinquante-sept ans, demeurant à Paris, vint me consulter pour un affaiblissement très-prononcé de la vue et qui augmentait progressivement depuis deux ans. Elle ne souffrait point, n'avait point de maux de tête. Les deux pupilles étaient assez rétrécies.

A l'ophthalmoscope, ainsi que par l'examen des signes fonctionnels nous avons constaté une atrophie très-marquée de deux papilles. La malade nous raconta ce fait singulier, que son frère et sa sœur ont perdu la vue presque au même âge qu'elle. Elle a ajouté que leur mère est morte subitement à la suite d'une attaque d'apoplexie foudroyante.

Observation II. — M. X..., âgé de soixante et un ans, demeurant dans une des communes du département de la Seine, vint me consulter le 18 mars 1870. Il était complétement aveugle depuis dix-huit mois, et la maladie avait commencé, trois ans auparavant, sans aucune cause appréciable. L'œil droit s'affaiblit le premier, tandis que l'œil gauche a pu encore lire pendant un an. Il s'agit de l'atrophie complète des deux papilles. Depuis quelque temps, le malade éprouve quelques symptômes de fourmillement et de douleurs dans le bras gauche, douleurs qui montent successivement des doigts jusqu'à la tête et la gorge et amènent comme une sorte de suffocation. Ces accidents viennent par crises. Le malade me déclare que son père

resta aveugle à soixante-deux ans pendant un an, mais au bout de ce temps sa vue était revenue. Son frère avait eu une attaque d'apoplexie à l'âge de quarante-cinq ans, et resta paralysé et aveugle jusqu'à sa mort.

Observation III. — M..., âgé de trente-deux ans, habitant Amiens, me fut adressé, le 14 avril 1870, par un de nos distingués praticiens de cette ville, le docteur Mollien. Il était atteint d'une atrophie progressive des deux papilles. Le champ visuel était rétréci sensiblement en bas et en dedans dans l'œil droit et concentriquement dans le gauche. Il lisait difficilement le caractère n° 5 et ne distinguait point le vert. Le malade racontait que, depuis cinq ans, il éprouvait des douleurs passagères tantôt dans les bras, tantôt dans les jambes. Depuis trois ans il éprouvait très-souvent des pertes séminales et des sueurs nocturnes abondantes. Il y a deux ans, il a été pris d'une hémiplégie gauche qui n'avait duré que cinq à dix minutes, et, depuis cinq jours, il éprouve une sorte d'affaiblissement ou de paresse dans un bras qui n'est que très-passager. Sa mère a eu aussi une amaurose presque complète; sa grand'mère avait perdu également la vue. Le malade ne peut pas dire quelle était cette amaurose chez sa mère et sa grand'mère, mais comme la vue chez elles s'affaiblissait lentement et progressivement, il est très-probable que c'était une atrophie des papilles.

(La fin au prochain numéro.) Dr X. Galezowski.

ASTIGMATISME

Par le professeur Maurice PERRIN.

(Suite.)

SYMPTÔMES.

L'acuité visuelle est toujours diminuée ; malgré le secours de verres correcteurs sphériques, la vision reste confuse, fatigante, le malade n'est pas satisfait de ses lunettes; il les change souvent et il finit par constater qu'aucune d'elles ne remédie au défaut de ses yeux. Il ne saurait en être autrement puisque dans l'œil astigmate, ainsi que nous l'avons vu, l'image d'un point lumineux est toujours une

tache de diffusion, qui est, selon la distance, soit rectiligne, soit elliptique, soit circulaire. Si ces troubles visuels datent de loin, remontent à la jeunesse, on doit de suite soupçonner l'existence de l'astigmatisme.

Les taches de diffusion et les troubles visuels qui en sont la conséquence sont d'autant plus considérables que la pupille est plus dilatée. Toute circonstance qui contribue à diminuer l'ouverture pupillaire améliore par ce fait la vision.

L'intensité de l'éclairage exerce aussi dans le même sens une influence plus marquée, parce qu'elle atténue notablement les effets de la diffusion. Pour cette raison, il importe de ne jamais employer qu'un éclairage modéré lorsqu'il s'agit de reconnaître et de mesurer l'astigmatisme. Et de même il est indispensable, dans l'évaluation de l'acuité visuelle chez l'astigmate, de tenir compte des conditions de l'éclairage. Évaluer ce dernier par les procédés photométriques serait laborieux et peu pratique. Il est préférable de leur substituer l'emploi constant d'un éclairage suffisant pour fournir à une bonne vue une acuité égale à l'unité.

L'astigmate, pourvu d'une amplitude d'accommodation normale, accommode pour voir nettement les lignes verticales. Procédant d'idées théoriques, Sturne avait été conduit à conclure que la tache de diffusion circulaire était celle qui fournissait la vision la plus distincte, et que par conséquent l'astigmate devait instinctivement adapter pour une distance située entre les deux points focaux ou suivant sa théorie entre les deux *lignes focales*. L'expérience démontre qu'il n'en est pas ainsi et que l'adaptation a lieu pour la ligne focale verticale, ce qui fait que, pour les astigmates *conformes à la règle*, la ligne focale horizontale est située en avant de la rétine, ou en d'autres termes le méridien vertical est myope ; et de même pour les astigmates *contraires à la règle*, elle est située en arrière de la rétine, c'est-à-dire hypermétrope. Il serait difficile de démontrer pourquoi l'astigmate trouve un avantage à ce que les points lumineux soient figurés sur la rétine sous la forme de lignes plutôt que de surfaces de diffusion. Cependant on conçoit que la surface d'une petite ligne droite étant très-petite par rapport à celle d'une tache de diffusion, elle offre l'avantage d'empiéter moins sur les images des points voisins. Celui qui voit avec une netteté suffisante les lignes verti-

cales, se trouve dans des conditions meilleures que si, disposant son accommodation autrement, il voyait également mal les horizontales et les verticales.

Pourquoi les astigmates, ayant la faculté de faire autrement, accommodent-ils pour voir mieux les lignes verticales que les horizontales? Deux raisons plausibles en ont été données par Em. Javal : La première, c'est que dans cet état de l'adaptation, il suffit de transformer l'ouverture interpalpébrale en une fente horizontale par le clignement des paupières, pour que les lignes horizontales soient vues elles-mêmes avec netteté. En effet, cette contraction des paupières ne laisse plus à découvert que le méridien horizontal de l'œil, supprime les zones de diffusion qui empêchaient de voir nettement suivant ce méridien. Le mode d'occlusion des paupières amènerait ainsi l'habitude instinctive de l'astigmate. Si les paupières, au lieu d'une fente horizontale, formaient par leur rapprochement une fente verticale, il y a lieu de croire que l'adaptation habituelle s'effectuerait pour les lignes horizontales.

La seconde raison qui, selon toute apparence, conduit l'astigmate à accommoder de préférence pour les lignes verticales, c'est que ces lignes sont les plus utiles à la vision. Les caractères d'imprimerie, l'écriture courante sont formés principalement de traits verticaux qui, perçus nettement, aident le plus à la lecture.

Il se présente des cas d'astigmatisme forts et *conformes à la règle*, dans lesquels l'œil est atteint d'un degré d'hypermétropie trop élevé pour pouvoir amener le foyer des lignes verticales sur la rétine ; les malades accommodent alors de préférence pour les horizontales, préférant une vision nette suivant un méridien à une vision confuse dans tous les sens.

Quand l'astigmatisme s'écarte un peu de la verticale, le sujet incline instinctivement la tête de façon à se placer dans les conditions habituelles.

Les observations ne permettent pas encore de savoir pour quel méridien accommodent les astigmates dont les méridiens principaux sont inclinés à plus de 15 à 20 degrés sur l'horizontale ou la verticale.

Les astigmates hypermétropes ont souvent recours pour voir de près à l'expédient qui est mis en pratique par les hypermétropes

simples d'un degré élevé. Ils placent l'objet très-près de l'œil et clignent les paupières. Par ce procédé, l'angle visuel augmente et la zone de diffusion aussi, mais le premier plus que la seconde, qui d'ailleurs est en grande partie neutralisée par le rapprochement des paupières.

Em. Javal fait justement observer que souvent, la ligne perpendiculaire à celle qui est vue le plus nettement est plus distincte qu'une ligne tracée dans une direction intermédiaire.

Il est aussi de remarque, ainsi que l'a signalé pour la première fois le commandant Goulier, que certaines personnes, après correction aussi complète que possible de leur astigmatisme, conservent toujours une prédilection pour les lignes qu'elles voient le mieux à l'œil nu. Cette préférence, attribuée par Goulier à l'état de l'appareil réfringent, nous paraît être plutôt, ainsi qu'à Em. Javal, une affaire d'habitude sensoriale. Les impressions sur la rétine peuvent être identiques dans toutes les directions, mais elles sont mieux perçues dans une direction que dans une autre en vertu de l'expérience acquise. Et ce qui tend à le prouver, c'est que chez l'astigmate pourvu de bonnes lunettes, la vision change et s'améliore à mesure que l'habitude acquise diminue d'importance.

Dans un certain nombre de cas, les objets, surtout ceux qui affectent une forme géométrique, tels qu'une glace, une porte, un cadran, etc., paraissent déformés. Il en était ainsi chez Arago par exemple qui, dans la séance du bureau des longitudes du 7 février 1844, alors que l'on ne connaissait pas l'astigmatisme, signala cette particularité « qu'un cercle prend une forme elliptique notablement allongée avec son œil droit, et une forme plus aplatie dans le même sens vertical avec son œil gauche ».

La déformation des objets est exceptionnelle, contrairement aux prévisions théoriques et à l'opinion de plusieurs ophthalmologistes. Voici comment peut être interprété ce fait d'observation. Chaque point lumineux est représenté sur la rétine par une petite ligne droite ; cette ligne présente sur sa longueur des différences d'éclat souvent considérables. Il en résulte que le point qui a le plus d'intensité lumineuse est seul perçu par la rétine, les autres étant supprimés ou, comme on le dit, neutralisés. La neutralisation ou suppression des points de diffusion nuisibles joue un rôle considérable dans l'exercice de la vision chez l'astigmate. Il suffit pour

s'en rendre compte de comparer la vision d'un astigmate avec celle d'un emmétrope armé du verre qui corrige complétement le défaut du premier; les conditions optiques sont les mêmes, et cependant dans ce dernier cas les troubles visuels sont beaucoup plus grands, parce que l'œil rendu artificiellement astigmate n'a pas acquis l'habitude de voir malgré l'imperfection des images rétiniennes et en quelque sorte à travers la zone de diffusion.

A la faveur de la neutralisation, des sujets atteints d'un astigmatisme même assez élevé, $\frac{1}{20}$, $\frac{1}{24}$ par exemple, ne se plaignent pas de leur vision à distance, s'ils ne sont pas myopes. Ils racontent seulement qu'ils ont la vue délicate, fatiguée depuis qu'ils ont abusé de leurs yeux, et d'eux-mêmes ils se résignent à supprimer le travail du soir. Bien souvent aussi, s'ils sont hypermétropes, ils auront reconnu, en essayant par hasard des lunettes d'un parent presbyte, qu'ils voyaient plus distinctement surtout lorsque les verres étaient inclinés d'une certaine façon.

Cette neutralisation ne s'applique pas exclusivement aux astigmates; c'est pour la même raison qu'un myope voit beaucoup plus distinctement qu'un emmétrope rendu myope au même degré, au moyen d'un verre convexe approprié. Et de même un myope habitué à porter des lunettes voit beaucoup plus mal quand il les quitte qu'avant d'en faire usage, alors qu'il avait l'habitude de se contenter d'images diffuses. Que de fois ce contraste a-t-il conduit les malades à abandonner l'usage de verres fort bien choisis, qu'ils accusaient avec un semblant de raison de leur avoir affaibli la vue !

Contrairement à l'opinion de Em. Javal, nous attribuons cette neutralisation à un acte exclusivement psychique que nous sommes accoutumés à rencontrer du reste dans l'éducation de chacun de nos sens. L'impression sur l'élément sensible n'est point affaiblie, mais l'acte cérébral destiné à transformer l'impression en sensation, c'est-à-dire à compléter le jugement, fait défaut par la force de l'habitude acquise. Qu'y a-t-il de surprenant à ce qu'il faille du temps et une sorte d'éducation nouvelle pour rompre avec cette habitude et retrouver la faculté de constater à un moment donné l'existence de la diffusion.

Les astigmates ont recours à un certain nombre d'expédients pour améliorer leur vision; chacun d'eux mérite d'être signalé, parce qu'il représente un signe propre à compléter le tableau des symptômes.

Nous avons déjà cité le clignement des paupières qui améliore la vision en supprimant la diffusion du méridien vertical. Toutefois, cette ressource n'est pas exempte d'inconvénients; elle est disgracieuse, fatigante en raison de la contraction permanente de l'orbiculaire ; elle diminue considérablement l'éclairage et réclame par conséquent, comme correctif, une vive lumière ; elle donne lieu à des images d'interférences fatigantes et nuisibles, lorsque la fente interpalpébrale est très-étroite ; enfin elle a pour effet d'exercer sur le globe des pressions qui peuvent modifier l'astigmatisme, changer un peu sa direction et rendre moins exacte sa détermination et sa correction.

Certains astigmates obtiennent une amélioration en exerçant de légères tractions d'avant en arrière sur la peau de la tempe. D'autres exercent directement une pression sur le globe oculaire en appuyant le doigt sur la paupière inférieure. Il suffit de constater sur soi-même que l'on peut se rendre artificiellement astigmate par ce procédé pour comprendre qu'il puisse être empiriquement utilisé comme moyen de correction dans quelques cas déterminés.

Enfin un autre expédient, signalé pour la première fois par Young et recommandé depuis par Kugel, pour l'amélioration méthodique de l'astigmatisme régulier, consiste à placer devant l'œil des verres sphériques convenablement inclinés.

Quant aux personnes dont l'astigmatisme a besoin pour être corrigé ou amélioré d'une fente verticale, elles remarquent parfois qu'elles voient mieux les objets en visant le long du nez, parce qu'alors le profil de ce dernier vient intercepter une partie des rayons qui concourent à la diffusion. Pour lire, il leur arrive aussi de placer le livre obliquement ou perpendiculairement à la direction habituelle, de telle façon que les jambages des lettres viennent former horizontalement leur image sur la rétine.

Selon la remarque faite d'abord par Goulier, ces divers expédients, lorsqu'ils sont mentionnés spontanément par le malade, représentent un des meilleurs éléments du diagnostic.

Donders a signalé la coexistence d'une asymétrie de la face avec les degrés élevés d'astigmatisme. Le fait est exact, mais rare : dans les cas où nous l'avons rencontré, l'astigmatisme compliquait un haut degré d'hypermétropie.

L'influence de l'astigmatisme sur l'acuité de la vision ne comporte guère une évaluation exacte. Em. Javal croit la chose possible à la condition de tenir grand compte de l'éclairage dans cette recherche. Il nous serait difficile de partager ces espérances. L'influence de l'éclairage sur l'acuité visuelle a été déterminée sur l'œil normal. Il résulte des observations de Tob Meyer, que son intensité ne la modifie pas sensiblement : la clarté d'un beau jour, c'est-à-dire les conditions le plus habituellement réalisées dans la pratique, lui ont paru les plus satisfaisantes. Sans contredit les conditions de l'œil amétrope sont différentes, et l'intensité de l'éclairage doit entrer en ligne de compte. Plus la lumière sera vive, plus la rétine sera excitée, plus la pupille sera resserrée et certainement aussi plus la neutralisation de la diffusion sera facile et complète. Quoi qu'il en soit, la faculté de neutralisation se présente comme l'élément dominant dans la question de l'abaissement de l'acuité visuelle chez l'astigmate, et ce pouvoir nous paraît un acte psychique, essentiellement *personnel* en quelque sorte et sans relation nécessaire avec l'éclat de l'éclairage.

Il résulte des observations de Em. Javal que la correction d'un astigmatisme $\frac{1}{96}$ donne une augmentation très-appréciable, sinon mesurable de l'acuité visuelle ; l'amélioration opérée par les cylindres $\frac{1}{48}$, $\frac{1}{36}$ est saisissante pour les personnes les moins habituées à observer. Plus l'astigmatisme est élevé, plus l'amélioration produite par les verres augmente, sans qu'il soit juste d'en conclure toutefois que la diminution de l'acuité est proportionnelle à la valeur de l'amétropie. D'après les observations de Javal, la gêne causée par l'astigmatisme, malgré le rétrécissement sénile de la pupille, s'accroît avec les années, ce qui peut être attribué, soit à la diminution de la faculté de neutralisation, soit à la diminution progressive et constante de la transparence des milieux et qui exercerait une influence d'autant plus grande que l'appareil dioptrique s'éloignerait plus des conditions de l'œil emmétrope.

Nous avons dit précédemment que l'œil n'est pas achromatique. Il en résulte qu'un point lumineux éloigné, qui fournit des rayons de réfrangibilité inégale, apparaît pour peu que l'adaptation soit défectueuse sous deux couleurs, l'une située au centre et l'autre en bordure. C'est ainsi que la flamme d'une lanterne à verres bleus est vue en violet-bleu par les emmétropes, en bleu bordé de rouge par

les hypermétropes et en rouge bordé de bleu par les myopes. C'est ainsi encore qu'un petit objet, surtout s'il est de couleur terne ou noir, apparaît entouré d'une auréole jaune lorsqu'on le place en deçà du *punctum proximum*. Le même phénomène de chromatisme se produit dans l'œil astigmate. Pour peu que ce vice de réfraction soit accusé, la bordure de la flamme en est influencée : s'il y a, par exemple, emmétropie pour les lignes verticales, la base et le sommet de la flamme se colorent en rouge ou en bleu, selon que l'astigmatisme est hypermétropique ou myopique.

L'astigmatisme d'un degré élevé est parfois reconnaissable à une déformation de la cornée visible à l'œil nu. Donders a conseillé, pour constater plus sûrement cette déformation, d'examiner les changements de forme que subit, lors des déplacements de l'œil observé, l'image d'un carré opaque qui, fixé à la fenêtre de l'appartement, viendrait se réfléchir sur la cornée. Ces changements fort délicats à observer ne donnent de résultats satisfaisants qu'avec l'ophthalmomètre à moins que la déformation ne soit très-forte, ce qui dispense de toute recherche un peu délicate.

L'examen à l'ophthalmoscope est une source d'informations plus simple, plus sûre et partant beaucoup plus pratique que la précédente. Nous avons exposé dans la première partie de notre ouvrage tout ce qu'il est utile de connaître au sujet de ce procédé dont les résultats aciles à constater sur notre œil artificiel se formulent de la façon suivante : *Dans l'œil atteint d'astigmatisme d'un certain degré* ($\frac{1}{24}$ *au minimum*), *la papille vue à l'image droite paraîtra oblongue dans le sens du méridien le plus réfringent ; vue à l'image renversée, elle paraîtra allongée dans le sens inverse*. Em. Javal a signalé l'importance spéciale du diagnostic de l'astigmatisme par l'ophthalmoscope dans l'examen de l'œil dévié des strabiques. Cet œil dont on n'a pas l'habitude de se servir, qui est toujours fortement amblyope, rend impossible tout examen subjectif. Et pourtant le diagnostic a de l'importance, parce que le raisonnement et l'expérience s'accordent pour montrer qu'il y a beaucoup plus d'espoir de rétablir une acuité satisfaisante lorsque le déficit est dû à l'amétropie.

Toutes les fois que pour un motif quelconque on soupçonne l'existence de l'astigmatisme, il est fort utile de confirmer le diagnostic en faisant fixer les systèmes de lignes inclinées ou perpendiculaires entre

elles. Si l'anomalie existe réellement, les lignes, suivant une direction, resteront nettes et noires quand les autres seront pâles, élargies, déformées et comme effacées. C'est par tâtonnements que l'on trouve la distance à laquelle la différence est le plus sensible. On commence par une distance de trois pieds par exemple, puis, on fait alternativement éloigner, puis rapprocher le tableau jusqu'à ce que le malade réponde nettement s'il voit ou s'il ne voit pas de différence. Lorsqu'il est très-myope, il sera nécessaire de le rapprocher davantage.

(*La fin au prochain numéro.*) MAURICE PERRIN.

Pulsation spontanée de l'artère centrale de la rétine dans un cas d'insuffisance aortique.

Par le docteur FITZGERALD (de Dublin),

Dans le dernier congrès ophthalmologique d'Heidelberg, le professeur Becker a communiqué un cas de pulsation spontanée de l'artère centrale de la rétine, dans l'insuffisance aortique. Un fait identique s'est présenté à mon observation que je crois suffisamment intéressant pour être reproduit.

C'était un homme de quarante ans, admis dans l'infirmerie de l'Union de Dublin, service du docteur Jemings. Je n'ai pas besoin de donner tous les détails sur sa maladie, et il suffira que je dise qu'il présentait tous les signes de l'insuffisance des valvules sigmoïdes.

A mon premier examen de l'œil du malade, j'ai pu constater la pulsation spontanée d'une des artères du disque optique au point de son émergence. Cette partie du vaisseau présente une coloration pourpre, différente de la coloration de la veine qui se trouve au voisinage, ce qui me donne la certitude que la pulsation est réellement dans l'artère et non point dans la veine. J'ai fait une seconde fois l'examen à l'image droite, après avoir dilaté préalablement la pupille, et j'ai pu m'assurer que la pulsation était dans l'artère et non point dans la veine. En comprimant pendant l'examen avec le petit doigt de la main gauche l'artère temporale, j'ai pu constater sa pulsation isochrone avec celle de l'artère centrale de la rétine. Je n'ai pas pu découvrir de pulsation dans les artères rétiniennes de l'œil gauche. Je dois ajouter que la tension de l'œil n'était nullement augmentée (*British medical Journal*, 1871, décember 23, p. 723).

Les numéros prochains renfermeront des comptes rendus des principales publications françaises et étrangères.

OBSERVATIONS CLINIQUES

SUR

UN NOUVEAU PROCÉDÉ DE TRAITEMENT

DES AFFECTIONS OCULAIRES

AU MOYEN D'UN VAPORISATEUR

Par le docteur José LOURENÇO (de Bahia)

Parmi les affections oculaires, il y en a un certain nombre dans lesquelles on est forcé de recourir à l'action de la chaleur humide, appliquée directement sur les yeux. Jusqu'à présent, on ne s'est servi que des fomentations ou des compresses chaudes et des cataplasmes tièdes plus ou moins souvent renouvelés. J'ai pensé qu'il y aurait un avantage réel à pouvoir administrer des douches de vapeur directement sur les yeux malades. Ce mode de traitement n'a pas été encore mis en usage, à ce que je sache du moins, probablement à cause des difficultés qu'il y avait à graduer la température selon le besoin. J'ai fait construire par M. Collin un appareil qui permet de conserver constamment le même degré de chaleur et au moyen duquel on peut donner à volonté des douches de vapeur, d'eau chaude ou de différentes infusions médicamenteuses, telles que : infusion de belladone, de jusquiame, de datura, etc.

L'appareil se compose d'un globe métallique (*fig.* 1) que l'on remplit d'eau chaude jusqu'à moitié par l'orifice, et que l'on fait évaporer au moyen d'une lampe à esprit de vin.

Ce globe est muni d'un tuyau et d'une tige terminée par une plaque. La tige à laquelle est fixée cette plaque est à coulisse et graduée pour tenir le malade à une distance donnée, qui doit être en rapport avec le degré de chaleur que l'on veut obtenir. Deux tiges bifurquées percées d'orifices TT, lancent deux jets de vapeur sur une compresse appliquée sur les yeux.

La lettre S indique la soupape de sûreté.

J'applique cet appareil de la manière suivante : l'appareil est placé sur une table devant laquelle est assis le malade. Le front de ce dernier est appliqué contre la plaque qui se trouve au bout de la tige mobile. En avançant ou en reculant la plaque, on détermine parfaitement le degré de température qu'on veut donner à la

Vaporisateur.

douche. Au moyen d'un thermomètre placé devant l'œil du malade, on arrive à mesurer exactement ce degré et à chiffrer les distances de la plaque qui doivent correspondre à telle ou telle température. C'est ordinairement entre 30 et 40 degrés que nous avons porté la température des douches oculaires. On verra par l'étude qui suit dans quelles maladies telle ou telle température est préférable.

On pourrait à la rigueur exposer les yeux du malade à l'action immédiate des vapeurs d'eau chaude, mais j'ai pour habitude de les recouvrir préalablement d'une légère compresse mouillée. Cela modère l'action topique et irritante des douches sur la peau des paupières et de la face, sans que pour cela la chaleur soit en rien diminuée.

Ordinairement les malades supportent ces douches très-facilement et pendant tout le temps voulu ; nous ne les avons jusqu'à présent employées qu'une seule fois dans la même journée pendant trois quarts

d'heure environ, une heure au plus; mais dans les maladies asthéniques, il serait nécessaire de renouveler plusieurs fois dans la journée la même application.

Action thérapeutique. — Il serait peut-être superflu de chercher à démontrer l'importance de l'action des vapeurs d'eau chaude appliquées directement sur les yeux malades. Plus on réfléchit sur ce qui a été fait jusqu'à nos jours, plus on peut se convaincre que la chaleur agit efficacement dans un certain nombre d'affections oculaires. C'est ainsi que nous avons l'occasion de constater tous les jours l'efficacité de l'eau chaude appliquée au traitement des conjonctivites catarrhales. L'action des compresses chaudes dans les kératites interstitielles, recommandée avec tant d'insistance par de Græfe, n'est plus douteuse pour personne.

C'est la chaleur humide qui amène ce mieux sensible dans la maladie, mais elle est insuffisamment et irrégulièrement employée, souvent même les compresses chaudes au début sont transformées en compresses froides, tellement il est difficile de maintenir constamment la même chaleur.

Il ne peut pas en être ainsi avec le procédé dont je fais usage. Ici ce ne sont plus des compresses, dont la température est généralement très-peu élevée, qui remplissent ce but thérapeutique. Ce sont, au contraire, des douches d'eau vaporisées au moyen d'un appareil spécial qui sont appliquées sur les yeux. La chaleur humide agit donc sous forme de vapeur, soit d'eau simple, soit d'infusions médicamenteuses diverses. La température est toujours la même; par conséquent, l'action est plus stable, plus durable et par cela même plus efficace. En outre, l'effet physiologique sur l'œil est tout autre. Ce sont les vapeurs qui agissent, et elles sont projetées avec une certaine force, ce qui ajoute beaucoup à leur action. Elles ont forcément une action double, celle de calmer l'irritation et la sensibilité de l'œil malade, tandis que, d'autre part, elles ont une action excitante sur la vascularisation. Elles accélèrent l'activité circulatoire, elles provoquent une absorption plus grande et la résorption des exsudations épanchées dans la cornée ou ailleurs.

Jusqu'à présent, nous n'avons pu apprécier la valeur de ce procédé nouveau de traitement que dans certaines affections de la cornée, et notamment dans la kératite interstitielle, scrofuleuse, phlyc-

ténulaire avec ou sans photophobie. Mais nous ne doutons pas qu'employé sur une plus large échelle, il ne donne des résultats favorables, non-seulement dans un grand nombre de maladies externes, mais même dans quelques affections internes de l'œil.

Je ne crois pas être très-téméraire en annonçant que cet appareil pourra être utilisé dans le traitement de différents autres organes, et qu'il pourra rendre des services non moins grands dans les affections de l'utérus, de la gorge, des oreilles, etc., en exerçant une action modificatrice sur les différentes muqueuses. C'est dans les affections de la cornée que l'action de ces douches est le plus évidente.

Les maladies de la cornée sont de deux sortes, les unes sthéniques, les autres asthéniques. Certaines de ces affections peuvent même se présenter sous deux aspects différents, en commençant d'abord par une atonie complète jusqu'à ce qu'une injection vive se déclare dans la substance propre de la cornée et amène une vraie forme inflammatoire sthénique.

La kératite interstitielle ou parenchymateuse est une de ces affections, dont les deux périodes du début et de la vascularisation présentent les deux formes types. Jusqu'à présent, tous les traitements qui ont été mis en usage contre la kératite interstitielle restent souvent sans grande efficacité. J'ai soumis quelques malades de la clinique du docteur Galezowski au traitement méthodique et régulier des douches chaudes au moyen de mon vaporisateur. La température a été maintenue invariablement à 40 degrés et le résultat a été on ne peut plus rapide et satisfaisant. Ce sont de simples douches d'eau chaude qui ont donné les meilleurs résultats dans cette forme de kératite, comme on peut en juger par les faits suivants :

Observation I. — Héloïse Lemaire, âgée de dix-huit ans, entre à la clinique de M. Galezowski le 6 février 1872, se plaignant de troubles de la vue dans les deux yeux.

Il y a cinq mois l'affection a débuté dans l'œil gauche; un mois après l'œil droit se trouble à son tour. Depuis le début de la maladie, le trouble de la vue n'a fait qu'augmenter tous les jours. La malade ne s'est jamais plainte d'aucun autre symptôme que de la perte insensible de la vision ; elle n'a jamais eu ni photophobie, ni douleurs oculaires.

État actuel. — On trouve la cornée des deux yeux intacte à la superficie, elle est lisse comme à l'état normal ; mais au-dessous de la couche épithéliale les deux cornées sont infiltrées plus fortement à leur centre qu'à la périphérie, ce qui leur

donne une apparence gris-blanchâtre plus marquée dans la partie centrale que dans le voisinage du bord des deux cornées.

Du côté de la conjonctive on ne trouve point d'injection; on n'en rencontre pas davantage sur les cornées.

Diagnostic. — Kératite interstitielle double.

Traitement. — Douches de vapeur chaudes à 40 degrés appliquées sur les yeux pendant une heure tous les jours.

18 *Février.* — On constate un commencement de résorption de l'infiltration cornéenne sur les parties périphériques; l'on peut reconnaître dès maintenant à travers ces parties éclaircies les fibres de l'iris et sa coloration, ce que l'on ne pouvait faire lors de l'entrée de la malade à la clinique.

21 *Février.* — Le même traitement a été continué; l'infiltration des parties périphériques des cornées a entièrement disparu; on voit maintenant les deux pupilles; la partie centrale des deux côtés est encore opaque, mais moins, et tend chaque jour à diminuer.

Observation II. — Madame Dumont, vingt-six ans, entre à la clinique le 8 février 1872. Depuis un mois la vue de l'œil droit s'est troublée; la malade n'accuse aucun autre symptôme. Ce trouble de la vue n'a fait qu'empirer chaque jour depuis le début.

État actuel. — Infiltration uniforme de toute la cornée, qui est grisâtre, sans présenter aucune trace d'injection; la malade ne pouvait distinguer avec cet œil que l'ombre de la main passant devant elle.

Diagnostic. — Kératite interstitielle.

Traitement. — Douches de vapeur chaudes à 40 degrés appliquées sur l'œil malade pendant une heure tous les jours.

16 *Février.* — L'infiltration se résorbe en partie sur toute l'étendue de la cornée; la malade commence à mieux distinguer le passage de la main devant l'œil, et elle compte les doigts; elle peut même reconnaître quelques objets un peu gros.

21 *Février.* — L'infiltration diminue de plus en plus et la vue s'éclaircit chaque jour.

Lorsqu'il s'agit de kératites scrofuleuses, phlycténulaires ou de toute autre forme, accompagnées d'une injection considérable du globe et d'une photophobie extrême, il ne suffit pas alors d'appliquer les douches simples, mais j'ai pour habitude d'employer à cet effet une faible infusion de feuilles de belladone pendant une demi-heure. La température de ces douches ne doit pas dépasser 30 degrés, et on renouvellera leur application deux fois par jour. Par ce moyen, on obtient un double but: on provoque d'une part la résorption de l'inflammation cornéenne, qui est souvent très-intense et résiste à tous les autres moyens; d'autre part, on arrive très-rapidement à

calmer la photophobie. Les faits suivants démontrent les heureux effets de cette méthode de traitement.

Observation III. — Aurélie Howe, âgée de douze ans (constitution lymphatique) entre à la clinique le 8 février 1872. Depuis deux mois et demi, la vue de l'œil gauche s'est troublée; en même temps il existait dans cet œil des douleurs, de la rougeur et de la photophobie. Un mois et demi après, des douleurs et de la photophobie se declarèrent dans l'œil droit.

État actuel. — La malade se présente les deux yeux fermés à cause de leur sensibilité à l'action de la lumière. Au moment où l'on cherche à écarter les paupières pour examiner les yeux, des larmes s'écoulent au dehors ; à gauche on trouve une infiltration grisâtre très-marquée au centre de la cornée et allant de là se perdre insensiblement sur les parties périphériques de cet organe.

La conjonctive oculaire est fortement injectée.

A droite, phlyctène sur la partie supérieure de la cornée et injection de toute la conjonctive, mais plus marquée dans la partie correspondante à la phlyctène.

Diagnostic. — Kératite interstitielle scrofuleuse et phlyctène de la cornée droite.

Traitement. — Douches de vapeurs chaudes à 40 degrés, vapeurs fournies par une infusion faible de feuilles de belladone ; appliquées sur les deux yeux pendant trois quarts d'heure tous les jours.

11 *Février.* — La photophobie a beaucoup diminué ; la malade commence à ouvrir l'œil droit ; l'infiltration est circonscrite maintenant dans la partie centrale de la cornée gauche.

13 *Février.* — La malade ouvre complétement l'œil droit ; plus de traces de la phlyctène ; à gauche l'infiltration a encore diminué ; l'injection de la conjonctive est devenue plus faible ; il y a encore de ce côté un peu de photophobie et de larmoiement.

21 *Février.* — Plus rien à droite ; à gauche une petite partie du centre de la cornée est seule opaque ; très-peu d'injection de la conjonctive ; la malade supporte beaucoup mieux la lumière.

Observation IV. — Louise Gelhomet, âgée de neuf ans, entre à la clinique le 5 février 1872. Il y a quatre ans, abcès de la paupière inférieure droite ; cicatrice consécutive et ectropion. Depuis ce temps l'œil n'a jamais cessé d'être enflammé ; la vue s'est troublée peu à peu et la malade est devenue très-sensible à la lumière.

M. Galezowski s'étant aperçu qu'il existait du larmoiement, fit l'incision du canalicule lacrymal et au bout de quelques jours on put constater, après plusieurs cathétérismes du canal nasal, que l'ectropion était diminué, l'inflammation persistant néanmoins.

État actuel. — 13 *Février.* — La cornée est dépolie, la couche épithéliale étant éliminée par places, elle est infiltrée dans toute son étendue.

Toute la conjonctive est fortement injectée ; il existe de la photophobie et du larmoiement.

Traitement. — Douches de vapeurs chaudes à 40 degrés, fournies par une infusion de feuilles de belladone, et appliquées chaque jour sur l'œil pendant trois quarts d'heure.

A partir de ce moment, les symptômes inflammatoires ont commencé à tomber et l'infiltration a diminué chaque jour dans la cornée.

21 *Février.* — L'injection a disparu presque entièrement : plus de photophobie; la malade ouvre bien l'œil; la cornée est beaucoup plus transparente, malgré son contact permanent avec l'air à cause de l'ectropion.

Plus de vingt autres malades atteints d'affections de la cornée et de la conjonctive sont soumis en ce moment au même traitement par les douches de vapeurs. Les résultats obtenus n'étant pas encore marqués, leur observation n'a pu trouver place ici.

Dr Lourenço (de Bahia).

TRAVAUX ORIGINAUX

DU STRABISME CONVERGENT HYPERMÉTROPIQUE

Par le Dr CUIGNET (de Lille).

(Suite et fin.)

On louche dès l'enfance, non à cause de telle ou telle fenêtre mal placée, mais parce qu'on est hypermétrope dès l'enfance, et j'ajouterais volontiers qu'on louche toute la vie, quoi qu'on fasse, parce qu'on reste hypermétrope, c'est-à-dire avec photophobie et reflet, toute sa vie, à moins que la vision ne s'altère considérablement dans l'œil dévié. Je dis que l'on naît hypermétrope, le plus souvent, à moins de réduction éventuelle de l'axe antéro-postérieur de l'œil par une perte de substance et un aplatissement de la cornée, par une luxation du cristallin, etc. Tout le monde sait cela, mais un peu plus par induction peut-être que par témoignage direct. Il y a quelques années, j'envoyai d'Alger à MM. Liebreich et Wecker une charmante enfant de six ans qui avait un abominable strabisme convergent alternatif. L'un me répondit qu'elle avait une hypermétropie de 1/60e, l'autre de 1/36e. J'avoue que je savais d'avance que je ne serais pas de l'avis de ces messieurs, car l'enfant n'était nullement hypermétrope, ni pour 1/60e, ni pour 1/36e. Les enfants répondent tout de travers aux épreuves, nous ne le savons que trop, et celle que j'envoyai de si loin était faite pour tromper les plus malins. Il est donc bon et même nécessaire, pour certains cas, de pouvoir reconnaître l'état de la réfraction par des moyens indépendants de l'ignorance ou de l'indocilité de certains sujets.

Comment avais-je reconnu qu'elle n'était atteinte d'hypermétropie à aucun degré ? Nous entrons ici dans la question du diagnostic pratique de cette infirmité. Pour l'élucider, qu'on me permette de revenir à mon malade.

J'ai déjà indiqué qu'il distinguait un peu mieux par le trou de la sténopéique, à l'aide de verres convexes ou en rapprochant les objets.

Mais chez les jeunes enfants et chez les hypermétropes affectés d'hémiopie centrale ou d'amblyopie, ces épreuves ne sont plus de mise. La vérification de l'état de la réfraction ne peut alors s'obtenir que par l'examen ophthalmoscopique.

Chez Lecygne, la cornée, l'iris, la pupille, le cristallin, le corps vitré et les membranes profondes étaient absolument sains. Mais on apercevait très-distinctement les vaisseaux rétiniens à l'aide du miroir seul, ainsi que les détails de la papille, les îlots pigmentaires choroïdiens et le piqueté de la rétine. Quand on joignait la lentille concave n° 10 au miroir, tout cet aspect du fond de l'œil, si net, si bien éclairé, se troublait et chaque détail se faisait diffus. Plus on s'approchait avec le miroir seul et plus les détails apparaissaient avec précision; plus on s'éloignait et plus les parties aperçues se limitaient en étendue et perdaient de leur netteté.

On sait depuis longtemps déjà que, dans l'hypermétropie la plus accentuée, due à l'absence, par luxation, par extraction ou par résorption du cristallin, l'image du fond de l'œil est aperçue au moyen du miroir seul, droite, mais très-petite. Dans les hypermétropies de moindre degré, par défaut de longueur de l'axe antéro-postérieur de l'œil, ou par aplatissement du cristallin, le fond de l'œil est aussi aperçu distinctement avec le miroir seul, et dans des proportions qui sont en rapport inverse du degré d'hypermétropie. C'est-à-dire qu'au degré le plus prononcé correspond l'image la plus menue, et qu'au degré le moins prononcé correspond l'image la plus grosse. On apprécie aisément ces proportions en examinant les vaisseaux au niveau de la papille. Un autre caractère, c'est que l'image se distingue à une distance de moins en moins éloignée à mesure que l'hypermétropie est moins prononcée. Dans les degrés faibles, les détails apparaissent moins nettement et il faut joindre une lentille concave n° 20, n° 15, n° 12, au miroir, pour bien saisir toutes les particularités du fond. Les personnes qui ne sont pas familiarisées avec l'examen à l'image droite ne peuvent ni bien comprendre, ni bien reconnaître ces différentes apparences du fond oculaire et leur signification.

C'est en examinant ainsi à plusieurs reprises l'enfant en question que je m'étais assuré qne l'indice de réfraction était normal dans les deux yeux, qu'elle n'était point hypermétrope.

Chose singulière, je n'ai jamais pu saisir aucune modification dans

la netteté ou dans les dimensions de l'image ophthalmoscopique lorsque j'ai paralysé l'accommodation en instillant de l'atropine, soit chez des hypermétropes, soit chez des personnes ayant une réfraction normale. Pourtant le changement artificiel qui se produit alors équivaut à une hypermétropie de 1/10e ; malgré cela, le fond d'un œil normal n'apparaît pas nettement avec le miroir seul ; il reste distinct uniquement avec le miroir et la concave n° 10. Il y a là un gros mystère que je n'ai jamais pu percer.

Quoi qu'il en soit, j'aperçois chez Lecygne, à l'aide du miroir seul, les vaisseaux papillaires depuis la distance la plus rapprochée de la surface de l'œil jusqu'à un point remotum éloigné, qui n'a pour limite que l'insuffisance de l'émission de lumière par le miroir ; ces vaisseaux ont un calibre moyen, entre celui de l'état normal et celui de l'état appelé aphakie, ou absence du cristallin. Cela correspond à une hypermétropie très-prononcée. J'ai déjà dit qu'il n'offrait aucune altération de texture. Lecygne était donc très-hypermétrope de son œil droit : il l'était également de son œil gauche, mais à un degré moindre, car les vaisseaux du fond de cet œil étaient vus un peu plus gros et d'un peu moins loin qu'à droite, avec le miroir seul, bien entendu. Quant à l'image droite, à l'aide de la concave ordinaire n° 10, elle était très-trouble.

J'ai déjà dit que Lecygne neutralisait complétement son œil droit au stéréoscope ; de même quand je sollicitais la diplopie ; de même pour l'épreuve de la règle, ou de la bande collée sur une glace, et enfin pour l'épreuve par la ligne des points noirs, telle que je l'ai instituée pour la constatation de l'amblyopie ou de l'amaurose monoculaire. Au surplus, Lecygne déclarait que, non-seulement il voyait très-mal de cet œil, mais que, le plus souvent, il ne s'en servait aucunement ; que, dans la rue, il ne voyait pas, à moins d'une attention commandée et entretenue difficilement par sa volonté, les personnes qui passaient à sa droite, ainsi que les gros objets, les voitures.

D'après tous ces renseignements fournis de vive voix ou par les épreuves multiples auxquelles je soumis ce malade, il me paraît suffisamment démontré que Lecygne, atteint de strabisme interne intercurrent de l'œil droit, était bien hypermétrope de cet œil, qu'il voyait très-mal avec lui, qu'il ne s'en servait guère, qu'il le déviait toutes

les fois qu'il avait, pour les besoins de la vision distincte de l'œil gauche, à écarter l'image diffuse, le reflet très-gênant fourni par le droit, ou à échapper à la photophobie insupportable qui avait l'œil droit pour foyer et d'où elle rayonnait jusqu'à l'œil gauche. Il me paraît également démontré autant qu'une vérité humaine peut l'être, que cet homme ne louchait pas pour mieux voir de son œil droit, qu'au contraire il louchait pour ne plus voir avec cet organe.

Il me paraît mille fois évident que l'hypermétrope strabique fait tout ce qu'il peut pour mettre et tenir son mauvais œil hors d'emploi; les attitudes penchées, les crispations de la face, l'occlusion des paupières, la fuite de la pupille vers l'angle interne, la faiblesse de vision constatée par les épreuves, les aveux du malade, tout accuse la souffrance visuelle et l'effort pour s'en débarrasser.

La nature fait plus encore : non-seulement elle aide par la contracture de la troisième paire à dérober la pupille dans l'angle interne, mais elle annule même les perceptions qui eussent encore été possibles, non pas celles de la périphérie rétinienne qui sont les plus faibles, les moins gênantes, mais celles du centre, en appelant à son aide l'hémiopie centrale.

Celle-ci est fort commune chez les strabiques par hypermétropie. Je n'ai ni la prétention ni le temps d'en décrire tous les caractères si variés, si nuancés, mais je ne puis me dispenser d'en dire quelques mots. Mon malade en est affecté au degré intercurrent qui constitue la transition entre son absence complète et sa permanence définitive. Voici un autre sujet chez lequel elle date de plusieurs années. C'est un homme de trente-quatre ans qui porte un strabisme convergent très-prononcé et fixe à l'œil droit. Quand on le prie de regarder avec cet œil un objet placé en face de lui, l'autre œil étant fermé, il regarde par côté ; si on lui présente la main ouverte et les doigts écartés à 20 centimètres de son œil, il ne distingue que le bout du petit doigt et du pouce. Il a donc une hémiopie centrale étendue et complète, sans autre chose que de l'hypermétropie forte.

Elle est donc fort commune dans les cas où le strabisme est habituel à cet œil, où il s'est fait monolatéral, et c'est elle qui est en partie cause de la fixation définitive du strabisme auparavant alternant ou concomitant. Ce qui m'a surtout intéressé sous ce rapport chez mon malade, c'est que j'assistais à la naissance de l'hémiopie

centrale, à son mode de formation que je n'avais encore jamais aussi bien saisi sur le fait, malgré le grand nombre de strabiques que j'ai observés, analysés et étudiés avec bien du soin. Quand je l'obligeais à fixer pendant quelque temps avec son œil droit seul la longue ligne du n° 18 de Jæger, formé par le mot *sincèrement*, il me déclarait bientôt qu'il ne distinguait plus la lettre à lire, mais qu'il apercevait ses voisines de droite et de gauche ; alors il clignait, la vision lui revenait pour un instant et se brouillait de nouveau, de manière à ne pas apercevoir le détail directement fixé. Quand je lui présentai ma main droite ouverte et avec les doigts écartés, il n'y distinguait bientôt plus que celui du milieu. Dans ma figure, s'il fixait mon nez, il ne le voyait plus au bout d'un instant, mais il distinguait encore mes yeux, mes oreilles, ma bouche. Hémiopie centrale, intercurrente, passagère et encore incomplète, car elle n'existait pas pour un objet très-brillant ou lumineux par lui-même, ainsi pour la flamme d'une bougie. Je pensais bien que cette hémiopie ne tarderait pas à se constituer en permanence; cela arriva plus vite que je ne le supposais. Mon malade fut pris d'ophthalmie purulente à l'œil droit quelque temps après que j'eus complété son observation ; il eut à la partie supérieure de la cornée un abcès perforant allongé en coup d'ongle, lequel se cicatrisa en aplatissant la cornée, par conséquent en augmentant l'hypermétropie d'un degré très-notable, car la vision s'affaiblit encore et, chose particulière, l'hémiopie centrale se constitua au point que, de cet œil, le sujet n'apercevait plus la lampe nocturne à cinq ou six pas de lui, quand il la regardait directement avec son œil droit; mais il l'apercevait de côté ; dans le mot *sincèrement* il ne distinguait plus les deux ou trois lettres fixées, mais seulement celles de droite et celles de gauche.

Les auteurs n'enseignant rien de décisif sur la cause et sur la date originelle de l'hémiopie centrale accompagnant le strabisme hypermétropique, je n'osais suivre absolument mon penchant qui m'engageait à la considérer comme secondaire; je fondais mon sentiment sur ce que l'ayant vu s'accroître à une époque déjà avancée de la vie, je reportais son origine à une date relativement récente, postérieure aux premières manifestations de l'hypermétropie. Eh bien! mon malade m'a fourni la preuve que l'hémiopie centrale est, en effet, secondaire, car il n'en reportait le début qu'à un an, au

moment où je la vis se constituer par le simple fait de l'accroissement accidentel de l'hypermétropie à la suite de la perte de substance subie par la cornée.

Chez d'autres sujets, affectés de strabisme convergent, j'ai trouvé cette hémiopie plus ou moins prononcée et plus ou moins étendue. Elle a, une fois produite, des effets intéressants à noter. Le premier, c'est qu'elle diminue la photophobie la plus pénible, celle qui résulte de l'impression de la lumière sur les régions centrales les plus délicates de la rétine. Le second, c'est qu'elle oblige, quand elle est encore peu étendue, le sujet à exagérer son strabisme interne lorsqu'il veut apercevoir quelque chose avec son œil infirme ; un troisième, c'est qu'elle permet, quand elle est complète et très-étendue chez des sujets jeunes, de redresser leur œil sans souffrance de photophobie, sans double image nébuleuse, et de guérir spontanément de la déviation. D'autres fois, l'hémiopie centrale empêche la cure du strabisme par les exercices ou par la ténotomie, quand elle est peu large et que le sujet recherche encore instinctivement les perceptions circonvoisines.

Quoi qu'il en soit, l'hémiopie peut et doit être considérée comme un artifice de la nature propre à supprimer, chez les hypermétropes, l'effet si blessant de la lumière, et elle témoigne de la réalité de cet effet, tout autant que le strabisme lui-même, que les clignements, les attitudes et les réponses les plus affirmatives des malades. De plus, elle atténue ou supprime la double image nébuleuse ; de sorte que les sujets chez lesquels elle existe large et complète, seraient ceux qui subiraient avec le plus de succès le redressement par ténotomie.

Que de phénomènes intéressants nous rencontrons ainsi sur notre route, à mesure que nous avançons dans cette étude ! Nous ne pouvons nous arrêter plus longuement sur chacun d'eux, car nous dévierions trop du but principal de notre travail, qui est de démontrer la source véritable du strabisme convergent, suite d'hypermétropie.

Cette source, nous la trouvons donc dans l'horreur de la lumière vive et dans le besoin de déplacer une image nébuleuse. Or pourquoi cette horreur? et pourquoi cette image nébuleuse? Nous croyons que ces deux impressions relèvent de la même cause, car nous les avons toujours trouvées ensemble, l'une n'existant jamais

sans l'autre. Mais quelle est cette cause? Est-ce le défaut de la réfraction lui-même? Nous hésitons à nous prononcer sur ce point; en voici les raisons.

Nous croyons que tous les hypermétropes souffrent plus ou moins d'une trop vive lumière; beaucoup ne le confessent pas, mais leurs attitudes trahissent leur impressionnabilité. Cependant, un bon nombre d'entre eux ne louchent pas. Ce sont, si je ne me trompe, ceux qui sont affectés d'hypermétropie simple, pouvant être absolument corrigée par un verre convexe approprié. Ceux-là prennent des verres positifs de bonne heure, au moment où leur accommodation ne suffit plus pour neutraliser l'insuffisance de la réfraction. Quant à ceux qui louchent, quel que soit l'âge où on les examine, dès qu'on peut analyser leurs attitudes ou en recevoir des réponses exactes, on reconnaît que l'œil le plus habituellement ou exclusivement dévié a quelque chose de plus que le vice de réfraction, qu'il est photophobe, qu'il procure le reflet gênant, l'image nébuleuse, et que sa faculté visuelle est faible; que ni l'un ni l'autre de ces caractères précoces ne s'efface par l'essai, ni par l'emploi d'un verre convexe, ni par un convexe doublé d'un cylindrique, ni par la sténopéique, ni par aucun artifice. Tous les ophthalmologistes ont constaté cela, et ils ont cherché à expliquer cette déchéance visuelle rebelle à tous leurs efforts, qui par une inertie rétinienne, qui par un trouble de l'accommodation, d'autres par l'excès du défaut de réfringence, ou encore par de l'astigmatisme, par un déplacement du pôle postérieur, par la pression du muscle droit interne. Cette variété d'explications prouve que nous ne possédons pas encore la vraie. Mais, en raison de l'âge tout à fait jeune où nous pouvons vérifier l'existence de la photophobie et la faiblesse de la vision, nous croyons que ces défauts de l'œil strabique ne résultent ni du strabisme même, ni de mauvaises attitudes, ni d'habitudes fâcheuses, mais qu'ils préexistent à la déviation, aux attitudes qui n'en sont plus que le symptôme et qu'ils ont leur raison d'être, non-seulement dans l'insuffisance de la réfraction et dans le trouble de l'accommodation, mais encore dans quelque chose de plus, que nous ne connaissons pas, que donne, entretient et accroît l'impressionnabilité, l'intensité du reflet, le trouble de l'image et la tendance à supprimer par la déviation, par l'hémiopie centrale et par la neutralisation cérébrale,

les perceptions de cet œil incomplet. Cet effet est quelquefois si prononcé, que la vision est éteinte dans une grande étendue des régions centrales, sans que l'ophthalmoscope révèle la moindre altération matérielle.

Encore une fois, est-ce que la théorie de Donders, celle par laquelle l'œil se dévierait pour mieux voir, est en accord avec ces phénomènes de perversion, de trouble et finalement de suppression de la vision?

J'ai rapporté, au commencement de l'histoire de Lecygne, qu'il avait porté des louchettes pendant quelques années dans son enfance; qu'i les avait prises louchant alternativement des deux yeux, et qu'il les quitta ne louchant plus habituellement que de l'œil droit. Je n'ai pas eu assez d'occasions pratiques d'étudier ce moyen vulgaire de curation du strabisme convergent. Je suppose que son principal effet doit être de soustraire les yeux à la gêne des lumières vives, de disposer le meilleur des deux à exercer seul, de favoriser la neutralisation du mauvais et de lui permettre ainsi de suivre automatiquement les mouvements de l'autre dans une position spontanément corrigée.

Ce moyen n'ayant pas réussi à mon malade, je l'engageai à accepter les exercices spéciaux décrits par les auteurs et recommandés dans les cliniques et dans les cabinets de consultations pour redresser l'œil. Le programme est tout tracé, on le sait, et il paraît d'une simplicité d'application dont le résultat doit être décisif. Hélas! qu'il y a loin de la théorie à la pratique, de l'espérance à la réalité! Exercer l'œil avec une série de convexes, ramener la diplopie, rapprocher les images à l'aide de prismes et solliciter ainsi le droit externe à lutter contre l'interne et à rétablir l'équilibre rompu; voilà la suite des artifices par lesquels on ne peut manquer, dit-on, le but que l'on vise, en s'aidant, s'il le faut, d'une ténotomie à effet plus ou moins prononcé.

Mon sujet est un étudiant en médecine, intelligent, très-désireux de corriger la disgrâce de son regard et soutenu par mes excitations. C'est pour le moins le douzième à qui je promets monts et merveilles, sans grand espoir, cependant, car je n'ai jamais réussi et n'ai jamais vu personne réussir à modifier les défauts visuels et le déplacement d'un œil louche, en usant de ces seuls exercices. Je lui

confiai un convexe n° 2 pour commencer. Pendant quinze jours il s'en servit avec une sorte d'acharnement; mais il n'était pas plus avancé le dernier que le premier jour. Je changeai le numéro et donnai un n° 4. Cela n'alla pas mieux. Constamment le malade ressentit, au bout de peu d'instants d'exercice, une fatigue croissante; l'œil rougissait, pleurait, se troublait, le vertige arrivait et il était forcé de quitter la partie. Il lui arrivait exactement ce que j'ai vu arriver à tant d'autres avant lui, ce qui arrive encore à un malade que j'exerce en ce moment à l'aide des mêmes moyens. Il renonça au bout de quinze jours à ces tentatives pénibles.

Donc, l'œil de mon sujet ne s'améliore pas, au contraire; partant, je ne pus ramener la diplopie ni achever la cure par les verres prismatiques. Je répète ici que je n'ai jamais réussi dans ces entreprises et que je n'ai jamais vu aucun médecin réussir ni rencontré aucun malade guéri de strabisme par ces moyens. L'enfant qui avait été présenté à MM. Wecker et Liebreich revint de Paris, ayant sur le nez des lunettes à verres convexes qui n'ont jamais servi qu'à la gêner et n'ont en aucune façon, au bout de plus d'un an, corrigé son strabisme, pas plus que les exercices stéréoscopiques, la règle et autres moyens de cette espèce.

J'ai rencontré un assez bon nombre de malades qui avaient dû renoncer à ces moyens, n'obtenant aucun bon résultat de leur soumission ni de leurs peines. Je serais réellement heureux qu'on m'en présentât un seul guéri des défauts de sa vision et de sa loucherie par la gymnastique des verres ou du stéréoscope, ou de la règle, ou du ruban collé au miroir. Tout cela me paraît être de la haute mais trop longue fantaisie, tout autant pour le strabisme convergent des hypermétropes que pour le strabisme divergent des myopes. Cela est si vrai qu'on ne rencontre aucune observation de guérison, dans les livres ni dans les mémoires, ni dans les journaux. Je me trompe, M. Giraud-Teulon a annoncé la guérison de Mlle U..., myope et divergente, par l'emploi méthodique des prismatiques unis aux concaves. Mais Mlle U... sait bien le contraire et moi aussi, car elle louche tout autant qu'autrefois, et même elle affirme qu'en aucun moment du traitement prothétique elle n'a cessé de loucher.

C'est qu'aucun de ces exercices, aucun de ces verres ne rend la

vision nette ni ne supprime la photophobie. Dès lors le sujet lutte de toutes ses forces contre le médecin ; il s'obstine à déplacer l'image nébuleuse et le reflet, et à cligner, à loucher, à faire de l'hémiopie pour échapper à l'horreur de la lumière, alors que son médecin recherche tout le contraire.

C'est encore pour cela que la ténotomie est restée si vague dans ses applications, tout autant sous le rapport visuel que sous le rapport prothétique.

Comme elle ne modifie aucunement les défauts de la vision, il s'ensuit que, le plus souvent, l'opéré, gêné par la diplopie, par le reflet ou par la nébulosité, fait tous ses efforts pour loucher de nouveau, au lieu de parfaire le redressement. Que s'il avait une large hémiopie centrale avec un reste de vision périphérique externe, la strabotomie lui replace son hémiopie en face et supprime la vision périphérique. Que si l'opéré ne réussit pas à se refaire un strabisme, alors que son mauvais œil était photophobe, nébuleux et à reflet, il s'ensuit que son autre œil a ses perceptions sans cesse troublées et qu'il voit moins bien qu'auparavant. Tout cela arrive, les opérés récriminent, la défiance s'empare du public et l'on ne sait pas pourquoi, ou plutôt M. Donders ne le dit pas. Mais cela s'explique parfaitement dans notre théorie.

D'autre part, on a promulgué des règles opératoires si raffinées qu'on est tout persuadé, quand on en a lu la diffuse et laborieuse exposition dans les mémoires à répétition de M. de Græfe, qu'il n'y a rien de plus positif que la mesure de déviation et rien de plus réel que le rapport entre tel ou tel degré de la déviation et telle ou telle nuance du procédé opératoire. Mais quand on pratique à son tour, on est tout aussi étonné que l'a été le docteur W..., encore louche après 12 à 14 touches et retouches du maître, de ne pas voir se réaliser toutes les promesses contenues dans ces formules. M. de Græfe ne connaissait pas et n'a pas indiqué la véritable pathogénie du strabisme concomitant; aussi, malgré son assurance en paroles, on sent très-bien qu'il n'est pas aussi sûr des faits.

Je dis qu'on ne peut mesurer la déviation avec exactitude; en effet, son degré varie de plusieurs millimètres sur le même individu et dans le même instant, selon l'émotion, selon la tension du regard, slon la vivacité de la lumière ambiante, selon l'éclat de l'objet

regardé, selon l'intensité et l'étendue de l'hémiopie centrale. Le sujet de cette observation en est un exemple, entre beaucoup d'autres qui offrent le même genre de strabisme. Comment pourrait-on apprécier exactement la nuance opératoire à appliquer à une déviation si instable? D'un autre côté, le procédé ne donne pas, à beaucoup près, le résultat si précis, si mathématique que l'on annonce sans sourciller, étant même admis qu'on l'ait pratiqué dans les limites les plus strictes de l'indication. Quant aux moyens de mensuration, strabomètres ou écartement des images, les premiers ne donnent que des résultats à peine approximatifs, et l'autre n'est applicable que dans les rares cas où la diplopie existe, ou s'obtient facilement, ou exprime exactement le degré de déviation, ce qui n'a pas toujours lieu, car on observe bien des cas d'incongruence rétinienne accompagnant le strabisme convergent. Voici un enfant affecté d'une déviation interne très-prononcée, et les images doubles ne sont écartées que de 4 à 5 millimètres à la distance de douze pas. Voici un homme qui est dans le même cas, et les images sont croisées au lieu de se présenter homonymes; en voici un autre qui n'a de diplopie sur aucun point de la ligne d'excursion convergente, depuis la position droite jusqu'à la plus déviée, malgré qu'il perçoive l'image. Comment mesurer cela soit avant, soit après les exercices ou l'opération? Aussi je ne fais à Lecygne aucune proposition de ténotomie. Quoique M. de Græfe ait adapté un procédé au strabisme convergent intercurrent, je me garde bien d'exposer mon étudiant à avoir une déviation divergente intercurrente, ou à conserver tout bonnement son état actuel, malgré le recul de l'insertion du tendon.

Est-ce à dire qu'on ne peut obtenir la guérison du strabisme hypermétropique? Nous ne soutenons pas cela, mais nous prétendons que les guérisons sont rares. Il y en a quelques-unes qui se font spontanément dans le jeune âge, grâce à l'abolition de la photophobie et de l'image diffuse, ou encore grâce à une hémiopie centrale étendue; nous doutons que les exercices par les verres en aient jamais procuré une seule; quant à l'opération, elle peut, dans un certain nombre de cas, remédier au déplacement, mais elle ne change rien ou presque rien à la vision et souvent elle nuit à la fonction de l'autre œil.

La fausseté de la théorie de Donders a nui à la compréhension des phénomènes nombreux qui se groupent autour du strabisme convergent lié à l'hypermétropie, et a sans cesse égaré les esprits occupés de la recherche des moyens propres à le guérir ou à en atténuer les inconvénients. En rentrant dans la voie de l'observation exacte, en s'appuyant sur la théorie vraie que nous venons de soutenir, nous pensons que non-seulement on comprendra mieux qu'auparavant le problème à résoudre, mais qu'on en obtiendra mieux la solution. Ainsi on fera en connaissance de cause la part des strabismes modifiables et de ceux qui doivent résister à tous les efforts, ou que même on ne doit pas toucher. On s'occupera beaucoup plus de neutraliser la photophobie au moyen de verres teintés qui ne sont point mis en usage; on recherchera la cause persistante du trouble de l'image.

Dans ce premier travail je me suis attaché principalement à discuter et à déterminer la cause du strabisme convergent accompagné d'hypermétropie; je n'ai fait qu'effleurer les autres points variés et multiples qui se rattachent à cette intéressante question; je me propose de les développer dans quelques communications subséquentes.

Qu'on me permette de fixer en quelques mots le caractère capital de ce strabisme. C'est qu'il est dû, comme le strabisme par taches de la cornée, à la tendance instinctive et souvent puissante de l'œil à échapper à l'impression désagréable, gênante ou insupportable de la lumière, et qu'il doit être, comme le précédent, classé parmi les strabismes photophobiques.

L'observation que nous venons d'analyser et qui a servi de fondement à nos réflexions est un type entre mille autres qui sont identiques ou analogues, ou ne s'en écartent que par des nuances. Pendant plusieurs années nous avons examiné un grand nombre de militaires et nous en avons rencontré beaucoup qui offraient soit de l'hypermétropie simple, soit de l'hypermétropie avec strabisme. Ce sont les notions extraites de ces examens nombreux que nous présentons et que nous continuerons en choisissant, pour les nécessités de la démonstration, un sujet type comme celui que nous venons de présenter.

Dr CUIGNET.

APERÇU

SUR LES

ATROPHIES DE LA PAPILLE DU NERF OPTIQUE

ET SUR LEUR ÉTIOLOGIE

Par le docteur X. GALEZOWSKI

(Suite et fin.)

Le traumatisme peut être considéré comme une cause assez fréquente d'atrophie de la papille, puisque dans notre statistique elle occupe la première place après les affections cérébro-spinales. Lorsqu'on examine, en effet, avec toute l'attention voulue, les antécédents de la maladie, on constate dans un certain nombre de cas, que le trouble de la vue a suivi de près ou de loin un traumatisme quelconque. Tantôt c'est un coup reçu directement à la tête qui amène la cécité, soit dans un œil, soit dans les deux; tantôt c'est à la suite d'une chute sur les pieds ou la tête que les accidents cérébraux de courte durée sont suivis d'une atrophie des papilles.

Il est un fait digne de remarque, que bien souvent chez ces individus on ne trouve au début aucune trace d'altération du côté de la papille avec l'ophthalmoscope, malgré une abolition complète de la vue, soit d'un côté, soit dans les deux yeux. Ce n'est que six ou huit mois plus tard que l'atrophie devient apparente. Probablement l'altération primitive porte dans ces cas sur une portion du nerf optique qui est éloignée du globe et au delà de l'entrée de l'artère centrale dans le nerf optique. Le nerf continue de cette façon à se nourrir d'une manière très-satisfaisante, pendant que les fibres optiques ont déjà perdu leurs fonctions.

Il peut arriver que le traumatisme sur la tête amène d'abord une fracture du crâne et une méningo-encéphalite qui seront suivies à la longue d'une atrophie plus ou moins étendue des nerfs optiques. Ces atrophies, lorsqu'elles sont partielles, peuvent rester stationnaires tout le reste de la vie des malades et leur permettre de se conduire

seuls, et même de s'occuper de quelques travaux grossiers. On pourra juger de cette variété d'atrophie papillaire par le fait suivant :

Observation IV. — Pr..., âgé de quatorze ans, demeurant à Paris, me fut amené, au mois d'octobre 1871, dans un état d'amblyopie très-prononcée. L'examen fait en présence de MM. Eydoux, Piéchaud et Gayda m'a permis de constater un nystagmus double très-prononcé et un strabisme divergent droit. A l'ophthalmoscope, nous constatons une atrophie presque complète de la papille droite et moins marquée à gauche. De l'œil droit, le malade distingue à peine le jour, tandis que de l'œil gauche, après avoir fixé pendant longtemps, il arrive à distinguer les caractères n° 50 ; mais son champ visuel est rétréci concentriquement. La maladie date de son enfance. Sa mère raconte qu'étant en nourrice l'enfant est tombé d'une certaine hauteur sur la tête : il a eu le crâne ainsi que les jambes fracturés. A la suite de cet accident, il a eu des convulsions très-fréquentes pendant un an ; puis la vue se perdit petit à petit jusqu'au point où elle est aujourd'hui. Considérant l'état stationnaire de la maladie, nous avons décidé de soumettre le malade à l'électrisation ; sous l'influence de ce traitement, la vue de son œil droit est revenue un peu ; il peut compter les doigts, tandis que de l'œil gauche il peut déchiffrer les caractères n° 10.

A la suite de fièvre typhoïde ou d'érysipèle, lorsqu'une atrophie de la papille se déclare, elle peut amener la cécité complète, pour laquelle il n'y a point de remède. Dans d'autres cas, une certaine portion des fibres optiques reste intacte, et alors la vision peut être améliorée par l'électrisation, pareillement à ce qui est arrivé dans le cas de traumatisme ci-dessus cité.

La syphilis doit être considérée comme une des causes relativement peu fréquentes de l'atrophie de la papille. Elle figure dans notre tableau au nombre de douze sur cent cinquante-huit, ce qui fait par conséquent une fois sur treize. Je ne parle pas ici, bien entendu, des atrophies de la papille consécutives aux rétino-choroïdites syphilitiques, mais des atrophies essentielles du nerf optique.

Cette atrophie débute, comme toutes les autres atrophies progressives, sans aucun signe particulier. Lorsqu'on interroge le malade au point de vue des antécédents spécifiques, on trouve quelquefois des signes vagues et incertains ; chez d'autres, au contraire, la sy-

philis secondaire a suivi toutes ses phases, et c'est après un intervalle de dix-huit mois à deux ans que l'atrophie apparaît.

J'ai observé deux variétés bien distinctes dans l'atrophie syphilitique : la première commence par atteindre l'acuité centrale de la vision, puis petit à petit elle gagne toute la rétine et la vue se détruit totalement.

Dans la seconde variété, la vision centrale se conserve intacte pendant très-longtemps, pendant que le champ visuel périphérique se retrécit concentriquement comme dans une rétinite pigmentaire.

L'une et l'autre de ces atrophies syphilitiques ont une marche très-rapide, et j'ai vu chez plusieurs malades la cécité complète se déclarer au bout de huit à douze mois. Cette affection n'est pas de nature tertiaire, elle appartient plutôt à la période intermédiaire ; malheureusement l'iodure de potassium n'a aucune prise sur cette affection, qui doit être considérée comme une des plus graves et presque toujours incurable.

Voici un fait assez caractéristique :

Observation V. — M. K..., âgé de quarante ans, vint me consulter, à la fin de l'année 1867, pour une cécité qui se déclarait chez lui depuis cinq mois. Il lisait des deux yeux le n° 2, mais son champ visuel était rétréci concentriquement, au point que c'est à peine s'il distinguait sur un espace de 15 centimètres transversalement et sur 18 centimètres verticalement. Il a eu un chancre deux ans auparavant, des maux de gorge et des éruptions syphilitiques. Le traitement anti-syphilitique ne produit aucun résultat, l'affection marcha rapidement, le champ visuel se rétrécit de plus en plus ; il peut encore lire les caractères n° 3, mais il lui est impossible de se conduire, surtout le soir. Il y a de l'héméralopie, sans rétinite pigmentaire. Trois mois plus tard, il est devenu complétement aveugle.

La syphilis transmise aux enfants par la mère ou la nourrice peut devenir très-grave et amener les accidents cérébraux et la cécité.

Observation VI. — Le petit garçon Van..., âgé de cinq ans et demi, me fut amené par sa mère le 1er septembre 1870, presque complétement aveugle. Il avait des atrophies papillaires presque absolues. L'enfant portait un chancre sur les lèvres, qu'il gagna chez sa mère en tetant. Les glandes du cou et de l'aine sont engorgées. Il a eu des convulsions violentes pendant plusieurs jours, qui ont été

suivies d'une perte de la vue progressive. Son nez s'est enfoncé insensiblement. Aucun traitement n'a pu arrêter la maladie.

L'albuminurie, la glycosurie, la colique de plomb, la fièvre intermittente pernicieuse ; tous ces états pathologiques ne doivent être considérés que comme des conditions plutôt exceptionnelles de l'étiologie, et nous n'avons pas besoin d'y insister davantage. Ce qui nous importe bien plus de faire connaître au sujet de l'étiologie, ce sont les atrophies se rattachant à la suppression du flux menstruel, à l'onanisme et à l'abus des femmes. Nous aurons aussi à étudier certaines variétés d'atrophies de la papille, occasionnées par des diarrhées prolongées et les troubles chroniques des fonctions digestives, de l'appareil gastro-intestinal, et enfin les atrophies consécutives à l'alcoolisme chronique.

Personne ne peut nier aujourd'hui que la perturbation des fonctions de la matrice peut amener des altérations plus ou moins marquées du côté de l'organe de la vue. Andral avait déjà signalé, dans sa clinique, des faits incontestables de cécité occasionnée par la suppression des règles, et que la vue revenait avec le rétablissement de ces fonctions physiologiques de la femme. Pour notre part nous voyons tous les jours des femmes atteintes de différentes affections oculaires produites soit par dysmenorrhée, soit par amenorrhée. Les atrophies de la papille reconnaissent relativement plus rarement cette cause, qui ne figure du reste sur notre tableau que quatre fois ; une fois elle se présenta sous forme d'embolie dans un œil et d'apoplexie du corps vitré dans l'autre, tandis que trois autres fois, elle présentait les caractères d'une atrophie essentielle. Cette cause amena dans les quatre cas un trouble ou une cécité qui fut très-rapide d'abord, s'arrêta quelque temps après, mais qui se termina à la longue par une cécité absolue.

Si une pareille cause pouvait être reconnue, on aura soin de provoquer la menstruation par tous les moyens connus, et dans quelques cas on aura la satisfaction de voir la maladie s'arrêter dans sa marche et la vue revenir jusqu'à un certain degré.

L'onanisme et les excès vénériens influent positivement sur la vue, et j'ai pu me convaincre d'une manière irrécusable que chez quatre individus l'atrophie des papilles était due à cette cause. Je donne des soins actuellement à deux hommes mariés, pères de plusieurs enfants,

et qui m'ont avoué que leur maladie leur semblait provenir des rapports sexuels immodérés. Ils sentaient leurs forces faiblir ainsi que la vue après chaque excès. J'ai trouvé une preuve encore plus concluante chez un homme dont l'atrophie faisait des progrès lents mais constants ; je l'ai condamné à quitter sa femme pendant une année et à faire des voyages ; il revint dernièrement d'une longue excursion qu'il a faite en Amérique et il se trouve sensiblement amélioré.

Les abus alcooliques ne sont pas moins nuisibles pour la vue que la cause précédente, et c'est dans la classe ouvrière que l'on rencontre le plus de victimes. C'est sous forme d'amblyopie alcoolique sans lésions apparentes que le trouble se présente le plus souvent au début. Heureusement, dans cet état et sous cette forme, il peut rester très-longtemps stationnaire et sans aucun changement. Mais on ne peut pas nier que l'atrophie de la papille puisse se développer à la suite de l'intoxication alcoolique.

Dans mon tableau statistique, l'atrophie alcoolique n'est signalée que treize fois, parce que, dans treize cas seulement, j'ai pu réellement me convaincre de l'influence directe et non douteuse de l'alcool sur le développement de l'atrophie essentielle. Dans la majorité des cas, au contraire, on voit se déclarer une amblyopie alcoolique sans lésions ophthalmoscopiques marquées, et, malgré le trouble de la vue très-prononcé et persistant souvent pendant un an ou deux, les papilles conservent leur aspect physiologique. Souvent dans ces cas on la voit accompagnée d'une sorte d'infiltration séreuse périvasculaire ; les veines deviennent tortueuses et fortement engorgées, tandis que les artères sont filiformes, à peine visibles.

Il y a quelque chose de particulier et de très-favorable dans la nature de cette atrophie, c'est qu'elle marche ordinairement très-lentement, devient stationnaire et reste souvent pendant des mois et même des années sans aucun changement, surtout si le malade se soumet à un régime très-sévère et s'abstient, pendant de longs mois, de boissons alcooliques.

Une des dernières causes qui ont une influence pernicieuse sur la vue, est l'état morbide du tube digestif, les diarrhées prolongées et les gastrites chroniques. Cette cause n'a pas été jusqu'à présent, à ce que je sache, signalée ; mais lorsqu'on examine scrupuleusement les antécédents des malades, leur état de santé général, et toutes les con-

ditions de leur constitution, on ne tarde pas à se convaincre que l'état de la vue se lie quelquefois à la circulation abdominale, ainsi qu'aux fonctions digestives. Les auteurs anciens avaient déjà et non sans raison signalé cette relation morbide, et de là les noms *d'ophthalmie abdominale* ou d'*amaurose bilieuse*. Depuis que je me suis occupé plus particulièrement des atrophies de la papille au point de vue de leur étiologie, je n'ai pas trouvé moins de sept cas où il y avait une relation intime entre cette affection de la vue et une perturbation plus ou moins grave de l'appareil gastro-intestinal. Dans tous ces cas la maladie a pu être enrayée dans sa marche par le traitement dirigé contre l'affection des voies digestives, tandis qu'elle a résisté à tous les autres moyens administrés avant. Voici, entre autres, un fait qui, je crois, montrera d'une manière évidente jusqu'à quel point on peut compter sur ces moyens, et combien des vomitifs administrés avec une certaine méthode peuvent être avantageusement employés.

Observation VII. — M. B..., âgé de trente-six ans, exerçant la profession de cordonnier depuis 1852 à Paris, s'aperçut à la fin de 1869 que sa vue s'affaiblissait d'une manière très-sensible surtout dans l'œil gauche. Le 24 décembre cet œil faiblit subitement à tel point, qu'il ne voyait presque rien en haut, puis il cessa d'y voir tout à fait. L'œil droit s'affaiblissait aussi, malgré le traitement qu'on lui prescrivait. Le docteur Liebreich, qui le soigna pendant deux mois consécutifs, l'avait soumis à l'usage de l'iodure de potassium ; mais sa vue empira à tel point, qu'il ne voyait plus pour se conduire, et c'est dans cet état qu'il me fut amené à la fin de février 1870.

Etat du malade.— L'œil gauche ne présente à l'extérieur rien de particulier, mais c'est à peine s'il distingue le jour de la nuit. L'œil droit est aussi très-faible; le malade peut cependant distinguer, quoique difficilement, les caractères du n° 20. Le champ visuel interne est sensiblement diminué, au point que l'objet fixé par le malade n'est plus perçu. La pupille de l'œil gauche est dilatée irrégulièrement et immobile ; celle de l'œil droit est au contraire fortement contractée. A l'examen ophthalmoscopique nous constatons une atrophie complète de la papille gauche et une atrophie partielle de la papille droite. Toutes ces altérations se sont produites sans aucun phénomène qui puisse faire admettre l'existence d'une maladie cérébrale ou cérébro-

spinale. Le malade n'avait jamais eu d'affection syphilitique, mais il avoue avoir abusé quelquefois des boissons alcooliques. Examinant alors l'état de sa santé générale, j'ai constaté chez lui un gonflement excessif de la région épigastrique et une sensibilité tellement forte au toucher, que la moindre pression lui faisait pousser des cris. Il n'avait point d'appétit et ne pouvait rien digérer. La région spinale, près de la troisième et de la quatrième vertèbre spinale, était aussi sensible et douloureuse.

Il me paraissait tout naturel de débarrasser le malade de cette affection gastrique, c'est pourquoi je lui prescrivis des vomitifs, à prendre : un tous les deux jours, pendant huit jours, et ensuite un seul par semaine. Des ventouses scarifiées furent aussi appliquées une fois dans la région dorsale. A l'intérieur je lui prescrivis, dans l'intervalle des vomitifs, des préparations toniques et le quinquina. Sous l'influence de ce traitement, sa vue s'améliora très-rapidement, et déjà au bout de deux mois il éprouva un tel changement, que le 1er mai de la même année, il pouvait lire les caractères n° 2 de l'échelle typographique. Le champ visuel externe s'est étendu sensiblement, et il pouvait déjà voir à 20 centimètres en dehors du point de fixation. Je conseillai au malade de continuer le même traitement, avec de petits intervalles de repos, pendant cinq ou six mois.

Vers le 16 juillet, le malade revint me visiter de nouveau, mais sa vue s'était troublée pour la seconde fois. Il m'avoua que depuis plus de six semaines il ne faisait plus de traitement ; il ne pouvait plus lire que le n° 7, et encore avec peine. Je l'ai soumis immédiatement au même traitement qui lui avait si bien réussi, et j'ai eu la satisfaction de ramener au bout d'un mois sa vue à l'état où elle était avant la seconde crise. Au mois de novembre de la même année, pendant le siége de Paris, exposé aux mêmes privations que tous les habitants, il vit de nouveau sa vue s'affaiblir, mais les vomitifs pris une fois par semaine et des vésicatoires appliqués à la nuque ont suffi pour arrêter la maladie. Actuellement ce malade fait son métier de cordonnier, et depuis un an il n'a pas eu de crises, sa vue est très-bonne de l'œil droit ; le champ visuel externe s'étend à 20 centimètres du point de fixation ; quant à l'œil gauche, il est complètement et définitivement perdu.

Que conclure de ce fait, et quelle explication peut-on donner à

cette relation qui est incontestable, dans cette observation, entre l'atrophie des nerfs optiques et une sorte de gastrite chronique dont le malade souffrait depuis plusieurs années ?

Il est incontestable qu'on ne trouvera pas de rapports directs entre des organes éloignés et dont les rôles physiologiques n'ont rien qui se ressemble. Mais lorsqu'on étudie les lois de l'action réflexe dans le système nerveux, lorsqu'on compare les divers phénomènes qui s'observent, on trouve facilement une explication. Cette action réflexe, qui a été si bien étudiée par MM. Claude Bernard, Brown-Séquard et G. Sée, peut se produire par l'entremise du grand sympathique. On sait que les nerfs de l'estomac proviennent du grand sympathique et du pneumogastrique, et toute la digestion se fait sous l'influence des plexus solaire et mésentérique. D'autre part, les expériences de Budge et de Claude Bernard ont démontré qu'en sectionnant la portion céphalique du grand sympathique on produit le rétrécissement de la pupille, et que le filet cervical du grand sympathique n'agit que comme un conducteur des impressions nerveuses dont le point de départ est une portion de la moelle épinière comprise entre la dernière vertèbre cervicale et la sixième vertèbre dorsale, et qui est appelée *région cilio-spinale*. Et, si l'excitation légère, non douloureuse, comme dit Claude Bernard (1) des nerfs de sentiment, suffit à déterminer un mouvement dans les parties auxquelles ces nerfs se rendent ; de même, par une action réflexe, l'irritation permanente des organes qui reçoivent l'innervation du grand sympathique, peut se traduire par des troubles marqués de l'organe de la vue. Nous connaissons le fait de dilatation des pupilles chez les enfants qui ont des vers intestinaux, cela ne peut s'expliquer que par cette action réflexe.

Ce fait nous paraît d'autant plus vrai qu'il se trouve confirmé par d'autres de même genre que j'ai pu observer dans ces dernières années. D'abord, en ce qui concerne l'atrophie des papilles, je soigne actuellement un malade dont voici l'histoire en quelques mots :

Observation VIII. — M. T..., âgé de trente ans, fort et robuste, bien constitué, et ayant toujours une bonne vue, fut pris en juillet 1870, en faisant son service dans la garde nationale, de quelques vertiges ; en même temps sa vue s'affaiblissait, et au dire du malade, elle s'était déjà affectée depuis quatre ans, sans que cela pourtant l'empêchât de

(1) Leçons sur le système nerveux, t. II, p. 359, Paris, 1858.

lire. Il n'avait aucune affection constitutionnelle, syphilitique ou autre. Pendant toute une année il suivit le traitement mixte antisyphilitique sous la direction de trois oculistes de Paris, mais sans aucune amélioration. Il vint me voir le 4 septembre 1871, presque complétement aveugle, ne pouvant pas se conduire seul : à peine distinguait-il le jour. C'était une atrophie des papilles. Le malade accusait quelques symptômes gastriques, n'avait pas d'appétit depuis plusieurs mois, et accusait une sensibilité dans la région précordiale qui augmentait certains jours. Je l'ai soumis au traitement par les vomitifs et aux vésicatoires à la nuque. Sous l'influence de ces moyens dont l'usage se continue depuis quatre mois, le malade va mieux, il compte plus facilement les doigts, distingue les caractères n° 30 qu'il n'a pas pu reconnaître au début, et se conduit seul quoique difficilement. Sans donner ce fait comme tout à fait concluant, nous pouvons voir dès aujourd'ui l'efficacité incontestable de la médication, puisque sous l'influence du traitement mixte antisyphilitique la maladie ne faisait qu'empirer. Sa santé générale s'est ainsi améliorée, il mange bien et se trouve beaucoup plus fort.

Je connais deux autres faits non moins intéressants de troubles marqués de la vue occasionnés par une diarrhée ou dysentérie chronique. La vue s'améliora très-sensiblement dès que la diarrhée eut cessé.

Voici l'histoire d'un de ces malades :

Observation IX. — M. C..., âgé de quarante ans, marchand de vins demeurant à Paris, vint me consulter le 8 janvier 1870 pour un affaiblissement de la vue qui s'était déclaré il y a dix-huit mois. Il était sujet à des diarrhées continuelles depuis dix ans, mais depuis deux ans sa santé s'était sensiblement aggravée ; il a des vertiges et une fois il est tombé sans connaissance dans l'escalier et a eu une blessure à la tête, et depuis sa vue se troubla davantage. L'examen ophthalmoscopique permet de constater une rétinite périvasculaire dans les deux yeux. Le malade peut lire, mais avec la plus grande peine, des gros caractères.— Je m'applique à combattre la diarrhée et au bout de cinq mois de traitement je viens à bout de cette affection, et j'obtiens en même temps un rétablissement complet de la vue, quoique les exsudations rétiniennes soient restées organisées.

Observation X. — M. G..., âgé de cinquante-huit ans, vint me consulter au commencement du mois d'août 1871, pour un affaiblis-

sement de la vue, qui s'était déclaré, il y a deux mois : depuis cette époque il ne peut plus lire et se conduit dans les rues très-difficilement. Il est pâle, anémique, et déclare qu'il a contracté une diarrhée avec dysentérie dans les pays chauds de l'Amérique, dans la Plata, où il a habité longtemps, et qu'il ne peut pas s'en débarrasser. Le malade ne peut lire que les caractères n° 20, et encore difficilement ; à l'ophthalmoscope je ne constate aucune altération. Considérant alors que cette lésion est due à sa diarrhée, je lui fais le traitement en conséquence, en lui administrant les pilules et la potion au nitrate d'argent. Ce traitement réussit pleinement, et au mois de novembre, il se trouva guéri de sa diarrhée, et en même temps la vue lui revint complétement; il peut aujourd'hui lire les caractères les plus fins.

CONCLUSIONS.

Lorsqu'on examine attentivement tous les faits connus des atrophies essentielles du nerf optique, et que l'on examine scrupuleusement l'étiologie de cette affection, on acquiert la conviction que malgré sa gravité incontestable, nous ne sommes pas dépourvus complétement des moyens capables d'arrêter ses progrès, au moins dans un certain nombre de cas.

Sans parler des affections cérébrales ou cérébro-spinales dont je me propose de faire plus tard une étude à part, je crois utile de résumer en quelques mots ce qu'il convient de faire dans diverses autres variétés que nous avons analysées plus haut.

1° Dans les atrophies traumatiques, si la vue n'est pas définitivement perdue après l'accident, on peut employer avec avantage pendant les premiers six à huit mois des dérivatifs de toute sorte. Si la maladie remonte à plusieurs années, on pourra avec avantage appliquer l'électricité à courants continus et exercer les yeux avec des verres grossissants.

2° L'atrophie de la papille syphilitique est excessivement grave, et le plus souvent aucun traitement interne ne parvient à l'arrêter. Dans deux cas seulement j'ai vu la maladie s'arrêter sous l'influence du traitement mercuriel administré sous forme de frictions. Je puis citer entre autres l'histoire d'un malade revenu de province et que j'ai soigné cette année avec notre distingué confrère, le docteur Fournier.

Le malade présentait tous les signes de l'ataxie syphilitique au début et une atrophie avancée des deux papilles. Ne pouvant suivre le traitement mercuriel à Paris, il alla à Bagnères de Luchon, où il a pu supporter avec les bains jusqu'à neuf grammes d'onguent mercuriel en frictions. Son ataxie a complétement guéri, et la marche de son atrophie s'arrêta, comme l'a pu constater M. le docteur Fournier. Quant à l'iodure de potassium qu'on a l'habitude de prescrire, il reste ordinairement sans efficacité.

3° Lorsqu'on peut soupçonner la suppression des règles, des hémorrhoïdes, on doit chercher à provoquer de nouveau ces secrétions habituelles.

4° Si l'affection reconnaît pour cause une fièvre intermittente pernicieuse ou larvée, il faut chercher à combattre cette maladie par des moyens anti-périodiques, et faire changer, si c'est possible, le climat.

5° Dans les atrophies qui reconnaissent une cause d'intoxication alcoolique, le régime sévère sera prescrit. Il consistera dans une abstention complète de l'usage des alcools, du café, des liqueurs. Les préparations de bromure de potassium, de Calabar ou de l'opium soit à l'intérieur, soit localement, seront employées avec fruit.

6° On s'informera s'il n'y a pas quelque altération dans le système du tube digestif, et l'on combattra tout ce qui de près ou de loin pourra provoquer ou entretenir la maladie. Les vomitifs seront dans ce cas d'une grande efficacité.

Dr X. Galezowski.

ASTIGMATISME

Par le professeur Maurice PERRIN.

(Suite et fin.)

DIAGNOSTIC DE L'ASTIGMATISME.

Les signes de l'astigmatisme sont nombreux. Et cependant il est incontestable que dans la grande majorité des cas cette amétropie passe inaperçue pour le malade et pour le médecin. Cela tient à des

causes diverses, par exemple : l'habitude acquise de supprimer la diffusion nuisible, l'usage habituel de verres correcteurs sphériques qui en atténue considérablement les effets, surtout si ces verres sont placés dans une situation oblique par rapport à l'œil, l'ignorance où l'on est de ce qu'est une vision nette propre à servir de terme de comparaison, etc.

La myopie surtout se prête à masquer l'astigmatisme. Pour peu qu'elle soit d'un degré élevé, les verres sphériques concaves améliorent tellement la vision des objets éloignés, que le myope se déclare satisfait parce que, pour voir de près, il n'éprouve aucune difficulté, sa myopie lui permettant de compenser, par le rapprochement de l'objet, le défaut de netteté produit par l'astigmatisme. Dans ces conditions l'astigmate est à peu près satisfait. Il reconnaît bien qu'il ne trouve jamais de verres qui lui permettent de voir tout à fait ni régulièrement bien, qu'il se fatigue assez vite ; mais il attribue ces imperfections à la délicatesse de ses yeux ou à des fatigues antérieures.

L'examen de l'acuité visuelle rendra peu de services, parce que trop de causes diverses peuvent agir sur elle : l'âge du sujet, l'état de l'éclairage, peuvent être autant de causes d'erreur, puisque l'acuité dans la myopie et l'hypermétropie d'un degré élevé, l'amétropie sphérique concomitante, etc., en l'absence de l'astigmatisme, est généralement mauvaise, même après correction par les verres sphériques.

Les signes subjectifs de l'astigmatisme sont donc plutôt rationnels que cliniques, en ce sens qu'ils frappent rarement l'attention du malade. L'infirmité reste ainsi méconnue, et ce n'est le plus souvent que par certains indices empiriques que l'on est mis sur la voie du diagnostic. Tout amétrope ou tout presbyte qui se plaint incessamment de ses lunettes, qui les change sans succès, doit être fortement soupçonné d'astigmatisme.

Tout amétrope ou tout presbyte qui voit mieux en plaçant obliquement son pince-nez est sûrement astigmate.

Tout amétrope ou tout presbyte qui, pourvu de verres correcteurs bien déterminés, se fatigue vite, éprouve une tension oculaire gravative, est le plus souvent astigmate. Il faut en excepter toutefois les hypermétropes âgés de moins de 40 ans.

Dans certains cas, l'astigmate aura reconnu qu'en fixant une grille ou une fenêtre, il ne voyait bien que les pièces verticales, les horizon-

tales paraissant grises, élargies, déformées par des étranglements et des renflements alternatifs. Tel autre aura remarqué qu'il ne voyait bien les interstices des pavés que dans le sens vertical. Un troisième se sera aperçu, et ce cas se présente plus fréquemment, qu'en fixant un objet éloigné, tel qu'un bec de gaz, une étoile, il voit sur un côté déterminé de l'objet une longue traînée lumineuse qu'il compare souvent à une queue de comète. Il dira aussi que le même effet se produit en fixant de petits corps brillants, tels par exemple les clous dorés d'un fauteuil, etc.

MESURE ET TRAITEMENT DE L'ASTIGMATISME.

L'épreuve par les lignes parallèles est décisive en matière d'astigmatisme. Toutefois si elle suffit pour révéler l'existence de l'amétrope, elle est insuffisante pour en indiquer le degré, ce qu'il importe avant tout de connaître puisque la plupart des cas d'astigmatisme reconnus de la sorte sont compatibles avec une vision irréprochable. Le diagnostic devra être complété par la mensuration de l'amétropie.

L'astigmatisme étant le résultat d'une différence, soit en excédant, soit en déficit, dans l'état de la réfraction de deux méridiens le plus souvent perpendiculaires entre eux, il est clair qu'il suffit pour mesurer l'astigmatisme de trouver par tâtonnements le verre correcteur qui égalise les actions réfringentes dissemblables. Ce verre correcteur ne peut être que cylindrique, puisqu'il s'agit d'évaluer une différence entre deux méridiens. Mais ce cylindre doit être placé dans une direction appropriée à la direction de l'astigmatisme. En d'autres termes, pour obtenir la mesure de l'astigmatisme par ce procédé, il faut tenir compte égal de deux choses : la puissance du verre essayé, et sa direction.

Ainsi donc, en faisant défiler devant l'œil observé une série de verres cylindriques et en plaçant chacun d'eux successivement dans toutes les directions, on peut résoudre le problème. Malgré les difficultés, les incertitudes et le peu de précision de ce procédé, il a encore les préférences d'un certain nombre de médecins qui, par l'habitude acquise, peuvent en tirer de bons résultats.

La lentille de Stokes, formée de deux cylindres de même foyer, de courbure inverse, accolés l'un à l'autre et pivotant l'un sur l'autre à

l'aide d'un axe commun, permet de supprimer la collection des verres cylindriques, puisque, suivant le degré d'inclinaison entre eux, ils représentent la valeur réfringente des divers numéros de la boîte. Toutefois l'orientation reste défectueuse, et cet instrument ne nous paraît pas destiné, tel qu'il est actuellement, à entrer encore dans la pratique.

On doit à Em. Javal un procédé ingénieux, qui a représenté un progrès important dans la détermination de l'astigmatisme par l'épreuve de verres correcteurs.

Voici en quels termes il a été décrit par l'auteur :

« 1° *Détermination monoculaire.* — Tracez un cercle ; dans ce cercle des rayons de 15 en 15°, et faites regarder cette figure au malade au travers d'une lentille sphérique convexe que je supposerai de trois pouces pour fixer les idées. Eloignez peu à peu la figure jusqu'à ce que toutes les lignes pâlissent ou disparaissent, sauf une. Essayez alors successivement en commençant par le plus faible tous vos verres cylindriques concaves, en mettant les axes perpendiculaires au rayon qui était resté noir, et cela jusqu'au verre qui rend tous ces rayons également noirs. Vous avez ainsi d'un seul coup diagnostiqué l'astigmatisme et déterminé le numéro et la position du verre correcteur.

Pour toute personne jouissant de la vision binoculaire on emploiera avec beaucoup plus d'avantage le procédé qui suit.

2° *Détermination binoculaire.* — Ajoutons maintenant devant l'autre œil une lentille et un cercle identiques avec les précédents, les cercles étant d'abord au foyer des lentilles et l'écartement des centres étant égal à celui des yeux. On ne peut fusionner les cercles qu'à la condition de tenir les axes optiques parallèles et la tête droite. La fixité de la position relative des axes optiques immobilise suffisamment l'accommodation. »

Pour donner à ces divers éléments la stabilité indispensable, Em. Javal a fait construire par Nachet l'appareil suivant (*fig.* 1).

Une boîte A assez semblable à celle des stéréoscopes est fermée en avant par un châssis mobile B, pourvu de deux lentilles biconvexes O et O', qui servent d'oculaires. Dans la capacité de la boîte se trouve un carton C sur lequel sont dessinés les deux cadrans représentés dans la figure 2. L'étoile doit être placée du côté à examiner. Ce carton peut être rapproché ou éloigné par le jeu sur une

crémaillère d'un pignon mis en mouvement à l'aide du bouton E. Un diaphragme, disposé perpendiculairement à la surface du carton,



Fig. 1. — Optomètre de Em. Javal.

isole l'image droite de l'image gauche; une bougie placée sur le bord supérieur du châssis sert à éclairer l'objet d'une lumière uniforme.

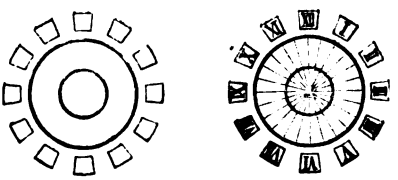

Fig. 2 et 3.

Enfin en avant de l'oculaire sont disposées deux croix superposées, tournant autour d'un axe central commun, de façon à permettre de placer leurs branches respectives dans toutes les situations possibles. Ces deux croix sont pourvues d'un verre neutre qui sert de zéro et de sept verres cylindriques qui, amenés devant l'œil d'abord isolément, puis combinés deux à deux, représentent une série régulière

de dix-neuf verres portant les numéros suivants : 96, 48, 32, 24, 18, 16, 14, 12, 11, 10, 9, 8, 7 $\frac{1}{2}$, 7, 6$\frac{2}{1}$, 6, 5 $\frac{2}{3}$, 5 $\frac{1}{3}$, 5.

Cette série a été composée par l'auteur de telle sorte, que chaque numéro est plus élevé que celui qui le précède d'une quantité constante et égale à la valeur du verre le moins réfringent pris pour unité, c'est-à-dire à $\frac{1}{96}$.

Le châssis qui est mobile et qui peut être placé dans les deux sens opposés, sera toujours disposé de telle sorte, que l'oculaire armé des cylindres soit du côté de l'œil observé. L'un des deux oculaires est monté dans une pièce G, qui, mobile dans deux rainures, permet de rapprocher ou d'écarter les deux lentilles selon le degré d'écartement des yeux. Enfin sur la monture de l'oculaire pourvu de cylindres se trouve un cercle gradué, fixé sur le châssis et destiné à marquer l'accentuation de l'astigmatisme et à maintenir les cylindres dans la direction appropriée.

Dans les degrés élevés d'hypermétropie il est indispensable d'employer des oculaires plus forts, soit de 3 au lieu de 5 pouces. Et par contre, dans les cas de myopie un peu forte, il faut supprimer l'oculaire convexe ou même le remplacer par un verre concave.

L'optomètre de Javal donne d'excellents résultats, mais il réclame une grande habitude, en raison de la complication et de l'état un peu rudimentaire de son mécanisme. En outre, les rayons de l'étoile formant entre eux des angles de 15 degrés, on ne peut rigoureusement compter que sur une approximation de 15 degrés pour la direction de l'astigmatisme. L'expérience et la grande habileté de l'auteur lui permettent d'atteindre à une plus grande précision et de corriger les imperfections de l'instrument par quelques-uns des expédients suivants : si le malade indique, au moment où l'on éloigne l'étoile, que deux traits restent distincts, on en conclut que la direction est intermédiaire aux deux traits. On peut aussi, le cylindre choisi étant placé dans la lunette d'essai, engager le malade à chercher si, en le faisant tourner, il n'obtient pas quelque amélioration, ou mieux encore, si la vision devient plus nette en faisant pencher la tête alternativement à gauche et à droite. Enfin, l'expérience a appris à Javal que ce qui permet de n'être pas trop méticuleux dans le choix de la position du cylindre, c'est la collaboration du malade. Pour peu que la face des lunettes que lui livrera l'opticien

soit flexible, il l'aura tordue, au bout de quelques jours, de la quantité nécessaire pour placer ses verres, « et cela avec une exactitude merveilleuse, et le plus souvent sans avoir conscience de l'avoir fait. »

Lorsqu'il s'agit de cylindres faibles, une erreur de 10 et même de 15 degrés n'a pas grande importance. Mais il n'en est plus de même pour les autres. Nous n'en voudrions d'autre preuve que l'énumération des moyens empiriques recommandés par Javal pour corriger une orientation défectueuse.

L'optomètre de Javal mesure l'astigmatisme en fournissant le moyen de trouver par tâtonnements le cylindre qui le corrige le les mieux : une autre méthode consiste à mesurer la réfraction dans deux méridiens de courbure, *maximum* et *minimum*, et de déduire par le calcul leur différence, c'est-à-dire le degré d'astigmatisme.

On sait que dans l'expérience de Schneider, le petit objet qui sert de mire doit être placé perpendiculairement à la ligne des petits trous, c'est-à-dire horizontalement, si celle-ci est verticale, et *réciproquement*. Cette condition est indispensable puisque, si l'objet est placé dans la direction de la ligne en question, il est vu simple à toutes les distances. Il en est de même lorsqu'on remplace les deux trous par une fente verticale étroite. A quelque distance que l'on place verticalement l'épingle ou un fil, et quel que soit le verre correcteur que l'on ajoute devant la fente, l'objet sera toujours vu simple, ce qui prouve évidemment que l'état de la réfraction du méridien vertical de l'œil est sans influence sur le degré de netteté des lignes verticales. Il en résulte que si, devant un œil armé d'un disque noir pourvu d'une petite fente verticale, on fait passer la série des verres sphériques, et s'il s'en trouve un qui fasse voir nettement des lignes horizontales, il exprimera l'état de la réfraction du méridien vertical. Et de même pour l'œil muni d'une fente horizontale, le verre qui fera voir le plus nettement les lignes verticales traduira l'état de la réfraction du méridien horizontal. La différence de valeur des deux verres représente le degré de l'astigmatisme. Cet instrument très-simple donne de bons résultats : Donders n'en emploie pas d'autre. Toutefois il laisse beaucoup plus à désirer que le précédent au sujet de la détermination de la direction. A ce titre, pour rendre de bons services, il a besoin d'être manié par des mains très-expérimentées.

C'est dans le but de remédier à ces inconvénients, de fournir au médecin un instrument plus facile à manier, plus simple dans



FIG. 4. — Optomètre de Maurice Perrin et Mascard.

A. Tube en cuivre; B. Porte-objet et tambour gradué; C. Oculaire; D. Crémaillère; E. Règle graduée G. Glissière; R. Pignon; L. P. Pied de l'appareil.

son mécanisme, que nous avons imaginé notre optomètre. Il offre l'avantage de suffire à toutes les déterminations optométriques et

de procurer, par l'habitude des déterminations sphériques, le peu d'expérience qu'il faut pour pratiquer les déterminations cylindriques, c'est-à-dire mesurer l'astigmatisme. Cette mesure s'obtient par différence, comme dans le procédé de Donders. L'opération consiste à mesurer successivement les deux méridiens, *maximum* et *minimum*, et cette mesure ne diffère en rien de celle d'une myopie ou d'une hypermétropie. Au préalable, on procède à la détermination de la direction au moyen du tambour mobile, qui permet de placer exactement les lignes dans le méridien où elles sont le plus nettes, et qui inscrit exactement cette direction à l'aide de la graduation en degrés dont il est pourvu.

Nous avons mentionné tout cela en donnant la description de l'appareil dans notre *Traité d'ophthalmoscopie et d'optométrie*. Il nous paraît utile d'y revenir ici et d'indiquer avec plus de détails la façon dont on se sert de l'instrument, lorsqu'il s'agit de mesurer l'astigmatisme.

Pour cette détermination l'instrument est disposé sur une table devant une fenêtre bien éclairée, ou mieux encore devant une lampe; l'objet qui représente des caractères d'imprimerie est remplacé par l'objet O' qui représente un système de lignes parallèles. Le zéro du tambour T étant placé en face du trait de repère, les lignes parallèles doivent être verticales.

Fig. 5.

On commence par mettre la glissière vers le point où l'on suppose la vision distincte, entre l'oculaire et l'infini, si le sujet est myope; au delà, s'il est hypermétrope.

L'œil examiné vise alors dans l'oculaire et cherche à reconnaître la forme générale de l'objet; s'il n'y parvient pas, on fait mouvoir le pignon dans les deux sens alternativement, jusqu'à ce que ce résultat soit obtenu. L'œil non observé resté clos jusqu'alors regarde à travers la fente de l'écran, sans rien fixer; instantanément tout le fusionnement des deux images s'opère et le tableau des lignes parallèles vient se placer dans la fente de l'écran, si la ligne des yeux est parallèle; au-dessus ou au-dessous, si elle est inclinée, auquel cas l'attitude sera rectifiée de façon à maintenir constamment limage des lignes dans la fente.

Le tambour est alors tourné dans un sens quelconque, soit par le médecin, soit par le malade, jusqu'à ce qu'on trouve une direction suivant laquelle les lignes sont vues avec le plus de netteté. On éloigne alors lentement le pignon jusqu'à ce que l'image des lignes commence à se troubler, comme s'il s'agissait d'une détermination de myopie ou d'hypermétropie. Ce trouble de l'image se reconnaît aux caractères suivants : les lignes, moins brillantes, paraissent élargies, leurs bords sont ondulés ; les espaces intermédiaires sont diminués, leur couleur noire paraît recouverte d'une teinte grise.

On note alors le chiffre marqué par l'index sur l'échelle et l'on répète plusieurs fois l'expérience pour être certain du résultat. On note également le degré de l'échelle du tambour mobile qui correspond au trait de repère, en indiquant de quel côté de l'observateur se trouve le zéro de l'échelle du tambour par l'adjonction d'un zéro, soit à gauche, soit à droite du nombre qui désigne le degré. Admettons, par exemple, que le nombre 20 corresponde au trait de repère et que le zéro soit placé à gauche de l'observateur, le résultat sera enregistré par 0,20°, si le zéro était à droite, ce serait par 20°,0.

Cela fait, on tourne le tambour de 90°, de façon à placer les lignes dans une direction perpendiculaire à leur direction première. Le pignon est alors ramené en arrière en un point quelconque où l'image soit nette. On recommande au malade de s'assurer si la direction est bien exacte en opérant de légers mouvements dans les deux sens. La direction vérifiée, on mesure la réfraction de ce méridien comme celle du méridien perpendiculaire, en éloignant lentement le pignon jusqu'à ce que les lignes commencent à se brouiller, et en répétant plusieurs fois l'expérience à titre de contrôle. La rétine sur la règle de l'optomètre et sur l'échelle du tambour donnent la mesure de la réfraction de ce méridien et sa direction.

Ces deux déterminations successives demandent à peine quelques minutes, à moins de cas exceptionnels dont il sera question : elles donnent la correction sphérique, le degré et la direction de l'astigmatisme.

Exemples. — *Premier cas.*

La première détermination donne 14 (M) et 0,15° ; la seconde 30 (M) ; 75°,0. L'astigmatisme est égal à $\frac{1}{14} - \frac{1}{30}$; différence qui est

donnée dans la table de soustraction par le nombre qui se trouve au point de rencontre de la série horizontale correspondant à 14 et de la série verticale correspondant à 30. Ce nombre est 24. L'astigmatisme est donc égal à $\frac{1}{24}$ et la myopie, à $\frac{1}{30}$.

Formule : $\frac{1}{30}$; 75°0 ; $-\frac{1}{24}$.

Deuxième cas.

1re détermination 12 (M); 0,40°.
2e — ∞ (E); 50°,0.
Formule : 50°,0 ; $-\frac{1}{12}$.

Troisième cas.

1re détermination 36 (H) ; 0,25°.
2e — 30 (M); 65°,0

$As = \frac{1}{30} + \frac{1}{36} = \frac{1}{16}$ d'après l'indication de la table d'addition.

Formule : $-\frac{1}{30}$; 65°,0 $+\frac{1}{16}$.

Quatrième cas.

1re détermination ∞ (E); 36°,0.
2e — 12 (H) ; 0,54°.
Formule : 36°,0 ; $+\frac{1}{12}$.

Cinquième cas.

1re détermination 42 (H) ; 0°.
2e — 8 (H) ; 90°.

$As = \frac{1}{8} - \frac{1}{42} = \frac{1}{10}$. Formule : $+\frac{1}{42}$; 90° ; $+\frac{1}{10}$.

On voit par ces formules que le verre cylindrique est tantôt convexe, tantôt concave. Comme l'astigmatisme ne représente qu'une différence dans l'état de la réfraction des deux méridiens les plus dissemblables, il est clair qu'il est possible de n'employer qu'une seule forme de cylindres, *positive* ou *négative*. Si l'on choisit la forme positive, c'est-à-dire la série des verres convexes, il faudra

dans tous les cas placer l'axe du cylindre dans la direction qu'ont les lignes pour le pointé qui se rapproche le plus de l'œil.

Par exemple, si l'on trouve comme dans l'un des cas cités plus haut :

PREMIÈRE DÉTERMINATION.

14 (M) ; 0,15°.

DEUXIÈME DÉTERMINATION.

30 (M) ; 75°,0.

l'axe du cylindre positif sera incliné à 15 degrés vers la gauche, parce que 30 est plus rapproché de l'infini que 14.

Si au contraire le cylindre était négatif, son axe serait placé parallèlement à la direction des lignes pour le pointé le plus éloigné de l'infini.

Théoriquement la formule du cylindre correcteur pourra donc être indistinctement :

soit $+\frac{1}{24}$; 0,15°.

soit $-\frac{1}{24}$; 75°,0.

Dans la première hypothèse on ajoute de la réfraction et l'on agit sur le méridien le moins myope pour le rendre aussi myope que celui qui l'est le plus ; dans la seconde, on retranche de la réfraction, on agit sur le méridien le plus myope pour ramener sa myopie au degré de celui qui l'est le moins.

Il est clair que, selon que le cylindre est convexe ou concave, la valeur de la correction sphérique change, puisque dans la première hypothèse on a rendu l'œil myope au degré du méridien qui l'est le plus, tandis que dans la seconde sa myopie est réduite au degré du méridien qui l'est le moins.

De l'exemple précédent on peut donc déduire les deux formules suivantes :

$$M = -\frac{1}{14}; \quad As = +\frac{1}{26}, \quad 0{,}15°.$$

ou

$$M = -\frac{1}{30}; \quad As = -\frac{1}{26}, \quad 75°{,}0.$$

Il en est de même pour tous les cas qui peuvent se rencontrer.

Nous ne saurions trop engager le lecteur, à titre d'exercices, à faire l'application de cette règle à tous les exemples que nous avons donnés précédemment.

Dans le même but nous conseillons aussi de mesurer l'astigmatisme, provoqué artificiellement par l'accolement devant l'oculaire de l'optomètre, à l'aide d'un peu de cire à mouler, de cylindres de forme et de valeur variables. Chaque mensuration, pour être profitable, devra être suivie de la formule qui en est l'expression et le résultat pratique.

S'il est indifférent théoriquement d'employer, pour corriger l'astigmatisme, soit un cylindre convexe, soit un cylindre concave, il ne saurait en être de même dans la pratique. Toutes les fois que la correction par les cylindres a pour effet d'augmenter l'amétropie sphérique, et par conséquent de réclamer des verres sphériques convexes ou concaves plus forts, elle amène tous les inconvénients qu'occasionne l'emploi de ces derniers; inconvénients d'autant plus grands, d'autant plus nombreux que le numéro est plus élevé.

Nous devons dire cependant que des observateurs très-compétents en cette matière, emploient le plus souvent la même forme de cylindre. A l'exception de quelques cas particuliers qu'il mentionne, Em. Javal conseille les cylindres concaves; Hirschmann, au contraire, les cylindres convexes, sans donner les raisons de leur préférence. Il convient d'ajouter que l'optomètre dont ils se servent est pourvu, l'un, de cylindres concaves et l'autre, de cylindres convexes, ce qui rend plus commode l'emploi d'une seule espèce de verres. Néanmoins, jusqu'à plus ample information, nous croyons préférable de donner à chaque forme d'astigmatisme le verre correcteur qui lui convient, c'est-à-dire le cylindre concave aux myopes et le cylindre convexe aux hypermétropes. De cette façon la correction a pour effet constant de réduire au minimum l'amétropie sphérique ou, en d'autres termes, de la rapprocher autant que possible de la vue normale.

Toutes les fois que la détermination des verres correcteurs, cylindriques et sphériques, est obtenue, il est indispensable d'en faire le contrôle en plaçant dans les lunettes d'essai, pourvues d'une double monture dont l'une est graduée en degrés, le verre sphérique et le cylindre placé dans la direction indiquée.

Nous avons supposé que, pour chacune des deux déterminations que comporte la mensuration de l'astigmatisme, la fixation du *punctum remotum* était facile et nettement traduite. Il en est ainsi, le plus souvent, pour l'astigmatisme avec myopie et pour l'astigmatisme avec hypermétropie faible. Mais l'épreuve est plus difficile lorsque l'œil est fortement hypermétrope, lorsque, dévié ou non, il ne sert qu'accessoirement à la vision distincte. Dans ces conditions, le méridien suivant lequel il a l'habitude de voir se mesure encore aisément; mais l'autre pour lequel il neutralise présente un réel embarras. Il ne voit pas les lignes placées dans ce méridien à quelque distance qu'on les place; ou bien il les voit si confusément, si incomplétement, qu'il est impossible de fixer le *punctum remotum*. Ajoutons à cela que pendant ce labeur l'accommodation intervient habituellement et fausse le résultat. Nous n'éprouvons aucun embarras à déclarer qu'avec notre optômètre et les procédés indiqués il nous a été impossible d'avoir des réponses nettes, dans les cas d'astigmatisme compliqués de perte de la vision binoculaire. Il est vrai de dire qu'avec l'optomètre de Javal, nous n'étions pas plus heureux.

Pour ces cas exceptionnels nous conseillons :

1° D'avoir constamment recours à l'atropine, qui supprime une accommodation que rien ne peut fixer ni maîtriser ;

2° De substituer à nos lignes parallèles, qui sont assez petites pour exiger une acuité visuelle assez élevée, des lignes plus grosses et moins nombreuses.

Si, malgré ces artifices, la détermination est encore défectueuse, il est indispensable d'ajourner et de recommander au malade d'exercer l'œil rebelle surtout dans la direction pour laquelle il est accoutumé à neutraliser en lui donnant s'il y a lieu un verre sphérique approprié.

CAUSES ET SIÉGE DE L'ASTIGMATISME RÉGULIER.

Nous serons bref sur ce sujet parce qu'il nous éloigne un peu du point de vue pratique auquel nous nous sommes placé.

L'astigmatisme peut avoir son siége dans le cristallin. Th. Young a démontré qu'il en était ainsi pour lui. En plongeant son œil dans une petite cupule remplie d'eau tiède et dont le fond était représenté

par une lentille convexe à court foyer, il constata que la réfraction était restée absolument la même. L'indice de réfraction de l'eau étant sensiblement le même que celui de la cornée, l'action réfringente de cette dernière était de la sorte à peu près complétement annulée. Comme l'astigmatisme persistait, il fut permis d'en conclure que le cristallin en était la cause et le siége.

Dix ans plus tard, Gerson, dans une thèse latine présentée à l'Université de Gœttingen, attribue l'origine de l'astigmatisme à la déformation de la cornée.

Ce fut en 1839 que Kohlrausch songea à déterminer le siége de l'astigmatisme par la mensuration comparative des images fournies par la cornée. Toutefois il ne poussa pas bien loin cette recherche, qui depuis fut reprise d'abord par Senff en 1846, puis par Helmholtz en 1854, et en dernier lieu par Knapp et Donders. On connaît l'instrument ingénieux, appelé ophthalmomètre, à l'aide duquel il fut possible de démontrer directement par la mensuration des images catoptriques, le changement de courbure du cristallin pendant l'accommodation. Le même appareil servit avantageusement à la constatation du siége de l'astigmatisme. Si au lieu d'être un segment d'une surface de révolution, la cornée est assimilable à un ellipsoïde à trois axes inégaux, il est clair qu'un disque lumineux, fourni par un écran percé d'un petit trou et placé devant une lampe, formera sur cette cornée une image plus ou moins elliptique ; et qu'en mesurant les deux diamètres principaux de cette image, on aura des éléments suffisants pour déterminer la forme de la cornée. L'ophthalmomètre permet de faire très-simplement, très-exactement, ces mensurations.

En déterminant de la sorte la forme de la cornée chez un assez grand nombre de sujets, Donders constata que l'astigmatisme, déterminé par la méthode *objective*, ne coïncidait pas exactement avec les indications fournies par la méthode subjective. Il en conclut que le cristallin produit aussi de l'astigmatisme, et comme, d'une façon générale, l'astigmatisme déterminé *subjectivement* était moindre que l'autre, déterminé objectivement, il émit l'opinion que l'astigmatisme du cristallin est habituellement d'un sens opposé à celui de la cornée. Il fait de plus la remarque, d'après les observations de son élève Middelburg, que l'astigmatisme du cristallin est souvent placé dans une situation très-variable par rapport à celui de la cornée.

Toutes ces observations démontrent que la cause de l'astigmatisme peut siéger soit dans la cornée, soit dans le cristallin, soit le plus souvent dans les deux réunis. Mais l'étude de cette question est loin d'être terminée. Il serait du plus haut intérêt d'avoir un grand nombre d'observations dans lesquelles les déterminations subjectives de l'astigmatisme total, puis de l'astigmatisme du cristallin, en neutralisant l'action de la cornée comme dans l'expérience de Young, fussent contrôlées par les mensurations ophthalmométriques. Alors seulement il sera possible de préciser le rôle du cristallin, de savoir s'il est variable ou permanent dans son degré et sa direction, s'il est modifié pendant l'accommodation pour les objets rapprochés, etc. : toutes questions fort importantes dont la solution jettera non-seulement un jour nouveau sur l'étude scientifique de l'astigmatisme, mais fournira aussi des bases plus sûres au traitement (1).

MAURICE PERRIN.

BIBLIOGRAPHIE

PUBLICATIONS FRANÇAISES ET ÉTRANGÈRES

Compte rendu de la clinique ophthalmique de l'Université de Palerme, pour les années scolaires 1867 à 1869, par le professeur GIUSEPPE ARCOLEO. — Palerme, Stabilimento Tipografico Lao, via Celso, 31, 1871.

Quoique l'ouvrage du professeur Arcoleo, s'annonçant sous ce titre, soit spécialement destiné aux ophthalmologistes italiens, et n'ait que la prétention de donner le tableau statistique des maladies oculaires observées en Sicile dans le cours de trois années, il renferme néanmoins un nombre assez considérable d'observations cliniques, la plupart inédites, qui peuvent avoir un grand intérêt pour le lecteur. Tels sont les cas de *kératite tuberculeuse* que l'auteur a fréquemment rencontrés chez les sujets scrofuleux ou tuberculeux, ceux de kératite affectant spécialement les couches épithéliales de la cornée, et que, pour ce motif, l'auteur a désignée

(1) Le *Traité d'ophthalmoscopie et d'optométrie* de M. Perrin, en cours de publication à la librairie de G. Masson, paraîtra complet à la fin de ce mois. Il comprend 1 vol. in-8 avec figures dans le texte et 1 atlas en couleur.

sous le nom de *kératite épithéliale*, et à laquelle il reconnaît une forme hypertrophique, une forme vésiculeuse simple, et une troisième forme, caractérisée par des altérations de poli de la surface cornéenne, qui succède à un traumatisme ou est de nature rhumatismale. Nous pourrons citer quelques-uns des faits les plus intéressants. Nous nous bornons aujourd'hui à donner les divisions de l'ouvrage.

L'auteur fait suivre l'histoire de la clinique ophthalmique de quelques particularités qui se rattachent à son organisation. Jetant un coup d'œil sur les causes générales qui prédisposent aux maladies oculaires en Sicile, il examine celles qui dépendent des conditions topographiques, des tempéraments, et celles qui se rattachent aux usages et coutumes du peuple sicilien.

A des considérations générales sur les principales affections soignées dans le cours de trois années, succède le tableau de ces maladies, puis vient le relevé statistique des malades qui ont passé par la clinique et dont le chiffre s'élève à 2849. Et enfin, l'auteur résume l'histoire de 139 cas de cataracte, opérés par le procédé de kératotomie inférieure, sans excision de l'iris, toutes les fois qu'il a été possible du moins d'éviter cette dernière : 6 insuccès complets et 16 demi-succès. Dans 29 cas où l'extraction linéaire périphérique a été employée, il n'y a pas eu un seul insuccès à noter, etc.

De l'emploi de l'ophthalmoscope en médecine et en chirurgie, par le docteur A. Barry. — Thèse de Paris, 1872.

Les prolégomènes sont consacrés à l'étude des différents ophthalmoscopes, particulièrement de ceux qui sont le plus répandus dans la pratique, au maniement de l'instrument et aux inconvénients qu'il présente pour l'observateur et surtout pour l'observé.

L'auteur étudie ensuite les ressources que nous offre l'ophthalmoscope dans les lésions traumatiques des milieux et des enveloppes de l'œil, et il développe d'une façon toute spéciale les avantages précieux de ces instruments pour le diagnostic des maladies générales : albuminurie, syphilis, diabète et ataxie locomotrice, alcoolisme, nicotisme, intoxication saturnine, etc., etc.

Essai sur quelques affections générales ou locales susceptibles de compliquer la cataracte, indications et contre-indications de l'opération, par le docteur A. Pintaud-Desallées. — Thèse de Paris, 1872.

Dans la première partie de son travail, l'auteur passe en revue les complications qui sont de nature à constituer une contre-indication à l'opération de la cataracte. Parmi ces complications, il place en première ligne l'atrophie de la papille et le décollement de la rétine, et il étudie successivement le glaucome, l'irido-choroïdite et, par suite, la choroïdite atrophique généralisée, la choroïdo-rétinite, et il accorde une mention aux corps étrangers dans l'intérieur de l'œil.

La deuxième partie, consacrée aux complications qui nécessitent certaines modi-

fications dans le procédé opératoire, renferme un chapitre très-bien fait sur les maladies accessoires du globe oculaire que, en se conformant au grand précepte chirurgical, *il importe de guérir avant de s'attaquer à la maladie principale*. Aussi trouvons-nous quelques conseils succincts qui doivent nous guider et modifier le manuel opératoire dans certaines affections de la cornée et des voies lacrymales, dans le trichiasis, le ptérygion, etc. A propos du gérontoxon, l'auteur signale les inconvénients qui peuvent résulter d'une incision faite dans un point trop voisin de l'arc sénile, et à plus forte raison faut-il se garder d'intéresser dans son incision le gérontoxon lui-même qui, on le sait, est le résultat d'une dégénérescence cellulo-graisseuse de la cornée tenant à un défaut ou à un ralentissement de la nutrition locale. Chez les sujets diabétiques, il proscrit l'extraction à lambeau qui favorise la mortification des tissus, et il est d'avis qu'en pratiquant l'iridectomie, on diminue les chances de production du phlegmon de l'œil. Même conseil dans l'albuminurie et l'alcoolisme chronique : éviter avec le plus grand soin la formation du pus, faire en sorte que la coaptation et la cicatrisation s'effectuent rapidement ; pour ce motif, pratiquer l'incision linéaire.

Tous les préceptes renfermés dans ce travail sont appuyés de nombreuses observations fort détaillées. L'auteur s'est attaché à recueillir tous les faits qui peuvent servir à l'histoire des complications de la cataracte et aux contre-indications de l'opération. Exposées avec clarté et discutées avec beaucoup de méthode, ces observations constituent la plus grande moitié du travail et en sont sans contredit la partie la plus intéressante.

A. P.

Sur les affections sympathiques de l'œil, par le docteur E.-H. Ledoux. Thèse de Paris, 1871.

La monographie que vient de publier M. Ledoux sur l'ophthalmie sympathique, est un exposé complet des connaissances sur cette matière.

Il a commencé par donner une analyse détaillée de l'historique et a montré qu'un auteur français, Demours, fut le premier qui sut reconnaître la nature de cette maladie, sa gravité et l'inutilité d'un traitement médical. On ne peut revendiquer ce mérite pour les ophthalmologistes étrangers, Wardrop, Burton, Himly, dont les travaux furent postérieurs à celui de notre compatriote. A l'appui de son assertion, M. Ledoux rapporte de nombreux passages et des observations tirées de l'ouvrage de Demours, où l'ophthalmie sympathique est attribuée par cet auteur à la blessure de l'œil opposé. « Si la blessure atteint le globe et qu'elle ait une certaine force, soit qu'il en résulte une plaie ou seulement une contusion, elle occasionne ordinairement une paralysie de la rétine qui, dans certains cas peu communs, s'étend sympathiquement à l'œil opposé. » (Demours, *Traité des maladies des yeux*. Paris 1817, t. I, p. 375. Obs. 302.) Et ailleurs il dit :

P. 355. « Il est d'autant plus important d'apporter la plus grande attention aux suites d'une forte contusion ou d'une blessure faite à l'un des yeux que, dans plusieurs cas, *on a vu l'autre œil s'affecter sympathiquement après la perte du premier œil.* »

Dans l'étude des symptômes, l'auteur s'occupe d'abord des troubles fonctionnels sympathiques, puis des phénomènes inflammatoires. Parmi les premiers, un des plus précoces, selon lui, est la fatigue des malades lorsqu'ils s'appliquent avec attention à un travail ou à une lecture, ce qui constitue une véritable asthénopie. Et ce trouble est attribué à la perturbation de l'innervation ciliaire. L'auteur parle aussi de l'amblyopie, sans lésion apparente, où le champ visuel est quelquefois rétréci concentriquement et où il y a en même temps diminution de la vision à distance et de l'acuité visuelle centrale.

Ensuite nous trouvons la description des formes inflammatoires, parmi lesquelles nous remarquons plus particulièrement l'étude de manifestations sympathiques qui sont rares : c'est ainsi que l'auteur reconnaît avec de Græfe et Dolbeau une rétinite ou une choroïdo-rétinite sympathique et l'atrophie de la papille du nerf optique. En ce qui concerne cette dernière variété, on trouve des faits observés par Desmarres (*Traité des maladies des yeux*, t. III, p. 751), Mooren (*Opht. Beob.*, p. 160) et Rondeau (*Thèse*, Obs. 26).

La partie qui traite de l'irido-kératite sympathique ne manque pas non plus d'intérêt, et des faits tout nouveaux qui s'y trouvent rapportés grossissent le nombre des cas intéressants des formes rares de la maladie.

Il serait difficile aujourd'hui de se prononcer d'une façon positive sur la pathogenèse de cette affection. Aussi l'auteur ne s'étend-il guère sur la discussion des hypothèses émises sur ce point. Mais il est porté à admettre que les lésions anatomiques n'occupent pas uniquement le cercle ciliaire, mais qu'elles s'étendent souvent à tout le tractus uvéal, qu'elles peuvent aussi ne siéger que dans l'iris ou dans la choroïde. Nous ne suivrons pas l'auteur dans son étude des questions intéressantes qui se rapportent à l'étiologie, à la marche et au traitement. Disons seulement qu'il est resté, dans ces parties, fidèle à sa tâche, de faire un exposé clair et méthodique de l'affection. C'est pourquoi nous pouvons recommander cette thèse comme une monographie utile et intéressante à consulter.

X. G.

Histologie normale et pathologique de la cornée.

Le tissu cornéen a depuis longtemps le privilége d'attirer d'une façon toute spéciale l'attention des histologistes. On comprend aisément que ce tissu dont la substance fondamentale paraît complétement hyaline et translucide soit très-propre à favoriser l'étude des métamorphoses pathologiques qui peuvent survenir dans les cellules et la substance intercellulaire dont il est composé.

C'est en s'appuyant en partie sur des expériences faites sur la cornée que Virchow modifia les idées admises jusqu'alors sur l'inflammation.

On admettait auparavant que les produits pathologiques de l'inflammation étaient constamment formés par le système vasculaire, et que le processus morbide commençait par des troubles circulatoires dans les vaisseaux préexistants, ou par la formation de vaisseaux nouveaux dans les tissus qui en étaient dépourvus.

Virchow enleva aux vaisseaux ce rôle important pour le donner à la cellule,

qui soit par la segmentation de son contenu et prolifération, soit par les troubles nutritifs survenus dans la zone de substance fondamentale qui l'environne, donnait naissance aux produits pathologiques de l'inflammation. Pour soutenir cette nouvelle doctrine rien n'était plus favorable que les expériences faites sur le tissu cornéen. Ici en effet, on pouvait provoquer à volonté les phénomènes irritatifs, leur observation était facile, et ils passaient dans un tissu (centre de la cornée) dépourvu de vaisseaux. Or en examinant au microscope des cornées enflammées artificiellement, on vit que les opacités qui se formaient n'étaient dues ni à des exsudats, ni à des extravasats, mais bien à des altérations survenues dans les cellules et la substance intercellulaire, dans un terrain complétement dépourvu de vaisseaux. Ces données apliquées à l'histologie générale, ont contribué en partie à fonder la théorie cellulaire, théorie dans laquelle la cellule est considérée comme le véritable élément anatomique primordial et fondamental de l'organisme.

L'étude histologique de la cornée intéresse donc non-seulement les ophthalmologistes, mais aussi les anatomistes et les pathologistes, c'est ce qui explique le nombre considérable de travaux dont elle est chaque jour l'objet. Nous ne parlerons ici que des plus importants et des plus récents.

La couche épithéliale $0^m,03$ d'épaisseur qui revêt la surface antérieure de la cornée est composée de plusieurs couches de cellules, dont les plus superficielles sont aplaties, les plus profondes cylindriques.

Au-dessous de cette couche, tous les auteurs classiques décrivaient une membrane vitreuse, élastique, amorphe, connue sous le nom de lame élastique antérieure de Browman, à laquelle naturellement on faisait jouer un certain rôle dans les kératites superficielles, phlycténulaires, vésiculaires et autres. Les dernières recherches histologiques démontrent que cette membrane ainsi envisagée *n'existe pas.*

Immédiatement au-dessous de la couche épithéliale se trouve *le tissu propre* de cornée. Seulement dans les couches les plus superficielles, on trouve en moins grande abondance les cellules dont nous allons parler tout à l'heure. Traitée par l'hypermanganate de potasse, la substance fondamentale, qui siége immédiatement au-dessous de l'épithélium, prend l'*aspect fibrillaire,* ce qui n'arrive pas pour les véritables lames vitreuses, en particulier pour la membrane de Descemet, qui, traitée par le même réactif, conserve son homogénéité et sa transparence parfaite. Dans la structure du tissu cornéen, les histologistes distinguent les cellules et la substance fondamentale.

Les cellules sont de *deux ordres.* Les unes, dites *migratrices* (corpuscules mobiles de la cornée de Recklinghausen), (1) sont caractérisées dans le tissu vivant par les mouvements amiboïdes dont elles sont animées. Ces cellules se trouvent dans toute l'épaisseur de la cornée, elles meuvent dans le champ du microscope en suivant des courbes plus ou moins accentuées. Leur nombre augmente considérablement quand, sous l'influence d'un traumatisme ou d'une cautérisation provoquée, il se forme une infiltration purulente de la cornée. A côté de ces cellules animées

(1) *Ueber Eiter und Bindegewebskörperchen. Virchow's Arch.* Vol. XXVIII, p. 157.

de mouvements amiboïdes, et sur lesquelles nous reviendrons tout à l'heure, on trouve le réseau des corpuscules, signalé depuis longtemps par Toynbee et Virchow, qu'on désigne aujourd'hui par opposition avec les précédents sous le nom de corpuscules *immobiles* de la cornée (Recklinghausen) corpuscules fixes (Cohnheim). Deux opinions sont encore en présence, relativement à la nature de ces éléments anatomiques. Les uns (le plus petit nombre) considèrent ce réseau de corpuscules qui s'anastomosent entre eux par leurs prolongements, comme un réseau creux canaliculé, dans lequel circule le liquide plasmatique (réseau plasmatique). les autres au contraire admettent que ces corpuscules cornéens ne sont autre chose que des cellules *protoplasmatiques* c'est-à-dire des cellules sans enveloppe propre formées par une substance finement granuleuse concentrée autour d'un noyau et contenues dans les cavités du tissu cornéen qui leur servent pour ainsi dire de moule.

Une expérience très-remarquable vient confirmer cette manière de voir : si l'on fait passer un courant d'induction à travers la portion du tissu cornéen placée sous le champ du microscope, on voit le protoplasma de la cellule se contracter et devenir par conséquent plus petit dans toutes ses dimensions que la cavité qu'il remplissait. On rend ainsi très-apparents, les fins canalicules occupés à l'état normal par les prolongements et les ramifications des cellules protoplasmatiques. Nous voyons donc qu'il existe dispersés dans la substance fondamentale de la cornée, deux ordres de cellules distincts, les unes ayant des mouvements amiboïdes, cheminant dans l'épaisseur du tissu, probablement en déplaçant les cellules protoplasmatiques. Les autres, que nous venons de décrire, composées d'un noyau entouré d'une substance amorphe, finement granuleuse, ayant plusieurs prolongements, sans enveloppe propre. Un des points les plus importants et les plus délicats de l'histologie normale et pathologique de la cornée consiste à déterminer quels sont les rapports réciproques de ces deux ordres de cellules et les dépendances qui existent entre elles. La propriété remarquable que possèdent les premières d'avoir des mouvements amiboïdes, n'a pas tardé à montrer l'analogie complète qu'elles ont avec les globules blancs du sang, et les globules du pus, éléments anatomiques, aujourd'hui démontrés identiques. Aussi depuis que Cohnheim (1) a prouvé que les globules blancs du sang pouvaient traverser directement les parois des vaisseaux, plusieurs histologistes admettent que les cellules migratrices de la cornée, proviennent en partie du sang. Cohnheim va plus loin : il cherche à démontrer qu'elles proviennent *exclusivement* du sang.

Voici les expériences qu'il fournit à l'appui. Quand, par suite d'une irritation artificielle, on produit une kératite suppurative, l'infiltration purulente est due à une accumulation considérable des cellules en question ; or si l'on observe les cellules protoplasmatiques du tissu cornéen infiltré, on trouve qu'elles ont conservé leur aspect physiologique normal, qu'elles ne présentent aucune phase de segmentation, ni de prolifération, et que par suite elles n'ont pas pu donner naissance aux cellules migratrices. Comme preuves directes en outre que ces dernières sont fournies par le sang, l'auteur cité prétend que l'infiltration purulente commence toujours sur les bords de la cornée, seule portion pourvue de vaisseaux, et que l'on

(1) *Ueber Entzündung und Eiterung. Virchow's Arch.* Tome XL, p. 1.

peut trouver les cellules de pus de la cornée infiltrées de matières colorantes (bleu d'aniline) qu'on a injectées sur un point éloigné du système vasculaire.

Une autre expérience bien importante et bien remarquable, rapportée par Cohnheim (1) pour démontrer que les cellules protoplasmatiques ne participent pas à l'infiltration purulente, est la suivante. Si l'on injecte au préalable dans la veine abdominale d'une grenouille une solution de 0,75 pour 100 de chlorure de sodium, on peut cautériser impunément la cornée sans voir survenir ni opacités, ni purulence.

A cette opinion exclusive, d'autres auteurs présentent une opposition absolue, et prétendent aussi démontrer par des expériences que les cellules migratrices se développent exclusivement aux dépens des cellules protoplasmatiques, et à leur tour ils invoquent l'expérience suivante : Si l'on cautérise une cornée de grenouille, ou d'un mammifère après l'avoir au préalable détachée du globe oculaire, avoir par conséquent détruit les rapports qu'elle affecte avec les vaisseaux, on voit apparaître quand même dans les parties irritées artificiellement un grand nombre de cellules possédant des mouvements amiboïdes, et qui n'ont évidemment surgi ici qu'aux dépens des cellules protoplasmatiques, qui paraissent d'ailleurs avoir disparu dans ces points-là (2). L'on comprend que devant des expériences aussi décisives pour et contre, il est fort difficile de se prononcer d'une façon exclusive pour l'une ou l'autre théorie. Aussi beaucoup d'auteurs, cherchant sans doute à tout concilier, ont admis une théorie mixte et attribuent la genèse des cellules migratrices, en partie au passage des globules blancs à travers les vaisseaux, et en partie à la segmentation des cellules protoplasmatiques. C'est surtout sur le bord cornéen qui est pourvu de vaisseaux, qu'aurait lieu le premier mode de production, c'est surtout au centre, partie non-vasculaire, qu'on constaterait le second.

La substance fondamentale de la cornée, qui forme la plus grande partie du tissu propre, traitée par des réactifs appropriés, prend manifestement l'aspect fibrillaire.

Au moyen d'une solution d'hypermanganate de potasse et d'alun, qui ne laisse intacts que les faisceaux fibrillaires, on peut arriver à les dissocier et à les isoler ; le plus grand nombre de ces fibres affecte une direction parallèle à la surface de la cornée, mais quelques-unes suivent une direction oblique ou perpendiculaire, et apparaissent sur une coupe méridienne de l'œil, suivant des courbes s'étendant des parties superficielles aux parties profondes (fibres arciformes).

Quelques auteurs appliquant aux tissus cornéens la méthode des injections, ont cru trouver des canalicules et des espaces creux répandus dans la substance fondamentale (tubes cornéens de Bowman, espaces interlamellaires de Henle).

Mais ces recherches ont été vivement critiquées par d'autres histologistes, qui soutiennent que ces prétendus espaces ne sont autre chose que le résultat d'une dissociation artificielle du tissu cornéen par l'injection employée. La même critique s'applique à la recherche d'un réseau lymphatique, qui, suivant Leber, existerait dans la cornée. La question a donc encore besoin de nouvelles recherches.

(1) *Ueber das Verhalten der fixen Bindegewebskörperchen bei der Entzündung.*

(2) Hoffmann, *Ueber Eiterbildung in der cornea. Virchow's Archiv.* T. XLII, p. 204.

Les vaisseaux manquent complétement au centre de la cornée ; ce n'est que sur les bords, dans une étendue de 1 à 1 et demi-millimètre, qu'on rencontre des capillaires qui se continuent avec les artérioles et les veinules du limbe conjonctival.

Les petits troncs nerveux, de 24 à 36 environ, pénètrent dans le tissu cornéen (Kölliker) en des points à peu près également distants les uns des autres; ils se subdivisent bientôt, et les fibres nerveuses perdent presque aussitôt leur myéline. Ainsi réduites au cylindre-axe qui paraît lui-même se subdiviser, elles s'anastomosent entre elles et forment un réseau qui occupe les deux tiers de l'épaisseur de la cornée et dont les mailles sont d'autant plus petites que l'on se rapproche davantage des couches superficielles. Le réseau sous-épithélial, qui est celui dont les mailles sont les plus petites, fournit de petits rameaux nerveux qui s'élèvent perpendiculairement à la surface de la cornée à travers les couches épithéliales; arrivées au niveau des couches les plus superficielles, là où l'épithélium est aplati, elles fournissent des rameaux qui s'anastosmosent entre eux pour former un réseau extrêmement superficiel. Cette accumulation des éléments nerveux à la surface cornéenne rend assez bien compte des troubles fonctionnels considérables : photophobie intense, spasmes convulsifs de l'orbiculaire, douleurs souvent fort vives qui accompagnent les affections cornéennes dont les lésions anatomiques siégent dans ces couches superficielles, ou qui n'intéressent presque que l'épithélium, comme les kératites phlycténulaires, vésiculaires, etc. Les couches les plus profondes du tissu cornéen sont au contraire presque dépourvues d'éléments nerveux; aussi l'on voit habituellement les ulcérations superficielles qui étaient très-douloureuses devenir indolentes, quand elles augmentent en profondeur et qu'elles envahissent ces couches dépourvues de sensibilité.

Voies lymphatiques de l'œil.

Dans une série de travaux intéressants publiés dans les *Archives* de Schultze. Schwalbe a cherché à démontrer au moyen d'injections qu'il existe dans l'œil plusieurs systèmes de voies lymphatiques, destinées à porter la lymphe contenue dans cet organe, dans le courant général des lymphatiques.

Il décrit trois voies différentes (1). La première, qu'il appelle *antérieure*, forme un système qui paraît indépendant des deux autres qui seront décrites tout à l'heure. C'est la lymphe du *corps ciliaire* et de *l'iris* qui circule dans ce système dont la chambre antérieure paraît former le réservoir principal. L'entrée de la lymphe dans la chambre antérieure a lieu à deux endroits différents. Une partie vient du canal de Petit et de la chambre postérieure (2) à travers des fentes capillaires qui se trouvent entre le bord pupillaire de l'iris et la face antérieure du cristallin. L'autre partie paraît venir du corps ciliaire à travers les ouvertures qui se trouvent entre les fibres croisées du ligament pectiné.

Le canal de Petit qui entoure le cristallin et qui est formé pour ainsi dire par

(1) G. Schwalbe, *Untersuchungen uber die Lymphbahnen des Auges und ihre Begrenzungen. Schultzes Archiv.* T. VI, p. 1.

(2) Espace compris entre les parties équatoriales du cristallin et la portion ciliaire de l'iris.

un dédoublement de la membrane hyoloïdienne communique par de petites ouvertures situées au niveau du bord équatorial du cristallin avec l'espace connu sous le nom de chambre postérieure, et ce dernier espace communique enfin à travers les petites fentes dont nous venons de parler et qui sont situées entre le bord pupillaire de l'iris et la face antérieure du cristallin avec la chambre antérieure. Nous voyons donc qu'un liquide contenu dans le canal de Petit pourra en suivant cette voie arriver dans la chambre antérieure, mais la réciproque n'a pas lieu; si l'ou injecte en effet un liquide dans la chambre antérieure même sous une pression modérée, l'iris s'applique exactement sur la face antérieure du cristallin et les petites ouvertures en forme de fente qui se trouvaient au pourtour de son bord pupillaire sont fermées, et d'autant plus exactement que la pression devient plus forte. La lymphe du corps ciliaire se rend dans la chambre antérieure en passant à travers des ouvertures qui se trouvent dans le ligament pectiné. Par où s'écoule maintenant le contenu de la chambre antérieure?

Au niveau du point où la membrane de Descemet paraît se transformer et donner naissance aux fibres du ligament pectiné, l'on trouve au-dessus de cette lame élastique qui se recourbe, et prend une structure fibrillaire, entre elle et le canal de Sehlemm, un espace aréolaire connu sous le nom d'espace de Fontana, les cavités contenues entre les mailles de ce tissu paraissent communiquer d'un côté avec le canal de Schlemm, de l'autre avec la chambre antérieure, de telle sorte qu'une injection poussée dans la chambre antérieure, arrive ainsi dans le canal de Schlemm. Où se rend la lymphe une fois arrivée dans le canal de Schlemm? Elle paraît se rendre directement dans les veines ciliaires antérieures; on voit en effet l'injection même sous une *pression modérée*, par conséquent sans rupture vasculaire, passer constamment dans les veines ciliaires antérieures. Ce résultat n'a rien qui doive surprendre; si c'était en effet le système lymphatique qui dût être la voie de sortie de l'humeur aqueuse, comme la tension est très-faible dans ce système vasculaire, la tension de la chambre antérieure n'aurait jamais pu être aussi forte qu'elle l'est en réalité. La pression au contraire dans le système veineux est plus élevée et peut équilibrer cette dernière. Le caractère particulier des espaces et cavités lymphatiques est d'être muni d'un revêtement épithélial propre, connu sous le nom d'*endothélium*. Or, sous ce rapport la chambre antérieure possède bien ce revêtement épithélial, qui n'est autre chose que la couche unique de cellules qui tapisse la face postérieure de la membrane de Descemet, et la face antérieure de l'iris, au niveau des parties périphériques de l'angle rentrant de la chambre antérieure, cet endothélium se continue directement avec celui qui tapisse les petites ouvertures qui traversent les fibres du ligament pectiné, points d'entrée de la lymphe du corps ciliaire dans la chambre antérieure et celles qui se rendent dans l'espace aréolaire de Fontana, points de sortie de l'humeur aqueuse de la chambre antérieure.

Le canal de Schlemm paraît être lui-même revêtu de cet endothélium, aussi doit-il être considéré non comme un canal veineux dont il n'apas la structure, mais bien comme un espace lymphatique.

Les voies lymphatiques *postérieures* sont au nombre de deux : l'une appartient à la lymphe qui provient de la choroïde et de la sclérotique, l'autre à la lymphe qui

provient de la rétine. Le premier système se comporte de la façon suivante. Entre la choroïde et la sclérotique, depuis le corps ciliaire jusqu'à l'insection péri-optique de la choroïde, se trouve un espace décrit sous le nom d'espace *péri-choroïdien*, qu'on considérait avant comme occupé simplement par le tissu cellulaire lâche et lamelleux de la lamina fusca. Schwalbe a démontré que c'est un espace lymphatique. C'est un système de cavités aréolaires tapissé par un endothélium, séparées par des lamelles membranes composées de fibres de tissu conjonctif et de fibres élastiques dans lesquelles les injections se répandent avec la plus grande facilité. Après avoir rempli cet espace péri-choroïdien, l'injection traverse la sclérotique au point où les vasa vorticosa la perforent, et se répand ensuite dans un autre espace lymphatique situé entre la sclérotique et la capsule de Ténon et désigné sous le nom d'espace lymphatique de Ténon. Cet espace est interrompu dans les points où les tendons des muscles de l'œil viennent s'insérer sur le globe oculaire ; il se prolonge en avant presque jusqu'aux bords de la cornée, en arrière il enveloppe la gaîne externe du nerf optique où il forme l'espace *sus-vaginal*. Arrivé au niveau du foramen opticum, il communique avec l'espace arachnoïdien du cerveau, et l'injection continuant à suivre la voie des lymphatiques arrive dans les ganglions cervicaux.

Voies lymphatiques de la rétine.

Les vaisseaux de la rétine, veines et capillaires, paraissent être entourés de gaînes lymphatiques comme celles qui ont été décrites par Robin dans les vaisseaux du cerveau. Ces lymphatiques suivant ainsi le trajet de la veine centrale, pénètrent dans le nerf optique où ils paraissent se prolonger, mais on n'a pas pu encore les poursuivre au delà. Entre la gaîne externe et la gaîne interne du nerf optique se trouve aussi un espace lymphatique (espace *sous-vaginal*) qui communique à travers le trou optique avec l'espace arachnoïdien, et qui paraît se terminer en avant au pourtour du nerf optique à son entrée dans la sclérotique. On n'a pas pu jusqu'ici trouver de communications entre ce système et les deux précédents.

Théories nouvelles de la névro-rétinite.

Après que de Graefe eut signalé l'apparition de la névro-rétinite dans certaines affections cérébrales, il chercha l'explication de ce phénomène dans une diminution de la cavité crânienne, occasionnée par la présence de produits morbides. D'où l'embarras de la circulation veineuse dans le sinus caverneux retentissant à son tour sur la circulation rétinienne. Dans cette théorie, le tissu papillaire commence à se congestionner passivement, puis à s'œdématiser ; il tend alors à augmenter de volume, mais comme il est emprisonné dans l'anneau sclérotical qu'il traverse, à l'œdème succède le boursouflement, la saillie en avant, puis des altérations de nutrition, enfin tous les caractères de la névro-rétinite par étranglement.

Ces explications bien séduisantes au premier abord, et acceptées sans restriction, ont dû subir quelques modifications, car on a observé, d'un côté, des productions morbides, tumeurs ou autres épanchements rapides dans la cavité crânienne, sans qu'il y eût production de névro-rétinite, et, d'un autre côté, on a observé cette dernière affection dans des cas où il n'existait pas de diminution de la cavité crâ-

nienne. Ces résultats souvent contradictoires avaient été en partie convenablement expliqués par les recherches anatomiques faites par Seseman (*Archiv.* de Reichert et du Bois-Reymond, 1869). D'après les recherches de cet auteur, la veine centrale de la rétine n'aboutit pas toujours directement dans le sinus caverneux, elle s'anastosmose souvent avec la veine ophthalmique supérieure qui communique largement avec les veines de la face. On comprend facilement que dans ces cas-là les troubles de la circulation crânienne doivent bien moins retentir sur la circulation rétinienne. La découverte de l'espace lymphatique situé entre les deux gaînes du nerf optique (espace sous-vaginal) et qui communique avec l'espace arachnoïdien cérébral, a naturellement fourni une raison anatomique simple pour expliquer la production de la névro-rétinite. Le liquide arachnoïdien sécrété en grande abondance, où les produits inflammatoires peuvent se frayer un chemin à travers l'espace sous-vaginal, s'accumule au pourtour du nerf optique et vient le comprimer directement, l'étrangler en ce point. Le professeur Mauz (1) a cherché à démontrer ce fait expérimentalement en injectant d'abord sur des animaux morts une solution colorée dans l'espace arachnoïdien à travers une ouverture pratiquée au moyen du trépan dans la cavité crânienne ; il l'a vue se répandre dans l'espace sous-vaginal, s'accumuler au pourtour du nerf optique à son entrée dans la sclérotique et pénétrer même dans son épaisseur jusqu'au voisinage de la lame criblée. En répétant l'expérience sur des lapins vivants, injectant un liquide dans la cavité arachnoïdienne après avoir trépané le crâne, il a vu se produire l'état congestif, la stase veineuse qui marque la première phase de la névro-rétinite.

De la nature des maladies du globe de l'œil qui succèdent aux diverses formes de méningites.

On a signalé, depuis longtemps, dans les affections méningitiques, la méningite cérébro-spinale (Knapp), les états typhoïdes graves, l'apparition de complications morbides du côté de l'œil. Les lésions anatomiques de ces diverses maladies oculaires n'ont pas été très-bien étudiées jusqu'ici ; on s'accordait pourtant généralement à les considérer comme étant le plus souvent des choroïdites parenchymateuses. Il est certain qu'en adoptant cette interprétation, tirée plutôt de la symptomatologie que de l'anatomie pathologique, il était difficile d'apercevoir un lien anatomique entre l'affection primitive et la complication, et l'on était obligé d'avoir recours ici encore à l'explication si commode de la métastase. Les travaux de Schwalbe sur les voies lymphatiques qui sont rapportés ci-dessus, devaient évidemment attirer l'attention des observateurs sur la propagation possible des inflammations de la base du cerveau, à travers l'espace *sous-vaginal* ou *inter-gaînaire* du nerf optique, et l'espace *sus-vaginal* qui communique, comme nous l'avons déjà dit, avec l'espace péri-choroïdien, et l'espace lymphatique de Ténon. A l'appui de cette manière de voir le docteur Berthold (de Kœnigsberg) rapporte dans le 17e volume des *Archiv. für Ophthalm.*, p. 169, une observation très-intéressante accompagnée d'examen microscopique. Il s'agit d'un enfant qui succomba à une méningite purulente de la base du crâne. Le premier symptôme qui fut

(1) *Arch. fur Ophth.* Tome XVI, p. 265.

observé du côté d'un œil huit jours avant la mort de l'enfant fut un chémosis de la conjonctive bulbaire ; ce chémosis a été aussi noté dans trois observations de méningites purulentes par Leyden (1), et dans une autre de Forster. Ce chémosis disparut six jours après son apparition, la cornée était parfaitement claire et transparente. Le bord pupillaire et le bord ciliaire de l'iris paraissaient entraînés en arrière, des masses exsudatives faisaient bomber en avant la partie de l'iris comprise entre ses deux bords, la pupille était étroite et irrégulière. Le fond de l'œil présentait le reflet caractéristique de l'œil de chat amaurotique.

L'œil gauche paraissait extérieurement sain, la pupille était un peu étroite ; l'examen, rendu difficile à cause du roulement continu du globe oculaire, permit pourtant de constater que la pupille optique paraissait effacée : les artères étaient minces, les veines, au contraire, larges et tortueuses, le corps vitré et les autres milieux de l'œil complétement transparents. A l'autopsie on constata l'existence d'une méningite purulente. L'examen de l'œil amaurotique fait cinquante-quatre heures après la mort, par un temps très-froid qui avait favorisé sa conservation, décela les lésions suivantes : la sclérotique et la choroïde paraissent intactes ; ce n'est qu'au moyen du microscope qu'on peut découvrir quelques cellules de pus dans les tissus de ces deux membranes. La rétine, au contraire, ne se laisse pas isoler facilement, elle paraît comme soudée avec le corps vitré. La couche adjacente du corps vitré est vasculaire, a pris un aspect membranéiforme, et est tellement confondue avec le tissu rétinien qu'il est impossible de déterminer leurs limites respectives. Examinée au microscope, la rétine est tellement infiltrée de globules purulents qu'il est impossible d'y retrouver les éléments normaux ; la partie vasculaire et membranéiforme du corps vitré qui lui adhère paraît être aussi composée d'un amas de globules purulents.

Sur l'œil gauche on pouvait remarquer une légère saillie du nerf optique et un faible boursouflement de la rétine au bord du nerf. Ce gonflement circonscrit paraissait dû à une simple imbibition séreuse du tissu. Examiné sur une coupe longitudinale, le nerf optique ne présentait rien d'anormal.

L'auteur que nous citons fait suivre cette observation de remarques assez judicieuses. Dans ce cas-là, pour bien des praticiens le diagnostic eût été choroïdite suppurative, et pourtant nous voyons qu'ici les lésions siégeaient surtout dans la rétine et le corps vitré. Aussi, s'appuyant sur les données anatomiques fournies par Schwalbe, l'auteur explique d'abord l'apparition du chémosis par la propagation de l'affection de l'espace arachnoïdien à l'espace lymphatique de Ténon, puis les lésions rétiniennes par la propagation par l'espace sous-vaginal. Il est à regretter que dans cette observation, si intéressante et si instructive d'ailleurs, l'auteur n'ait pas insisté davantage sur l'état anatomique de l'espace lymphatique sous-vaginal qui est ici mis en cause.

L'auteur conclut de ces observations que les affections oculaires qui surviennent à la suite des méningites, sont d'abord des névrites optiques méconnues au début, s'accompagnant d'altération du corps vitré, et consécutivement d'iritis et d'irido-choroïdite.

Docteur Ch. Abadie.

(1) *Virchow's Archiv.* Tome XXIX, p. 199.

OBSERVATIONS CLINIQUES

PARALYSIE DE LA TROISIÈME PAIRE

Par le Dr GUENEAU de MUSSY.

Madame de L.... est âgée de soixante-dix ans, d'une bonne constitution. Je la soigne depuis vingt-cinq ans, et pendant ce long espace de temps, je l'ai traitée successivement pour une amblyopie chlorotique qui a cédé au fer et au quinquina, pour une dyspepsie dont les amers firent justice, pour une bronchite qui fut assez opiniâtre, et pour une douleur musculaire dans le bras gauche ; — à part ces troubles passagers, madame de L.... avait joui d'une très-bonne santé. Jamais elle n'avait eu de migraine ni de manifestations diathésiques bien caractérisées. Depuis deux ans, quand elle toussait ou éternuait, elle éprouvait une violente douleur au niveau du sinciput ; cette douleur lui arrachait des plaintes et faisait qu'elle portait la main sur le sommet du crâne; elle disparut pendant les préoccupations de la dernière guerre ; mais les émotions que la malade ressentit, augmentèrent un tremblement qui durait depuis quelques années.

Le 31 octobre, revenant de Beauvais après son dîner, elle fut prise en sortant du chemin de fer d'une douleur atroce dans le sinciput, la nuque et la région frontale droite; cette douleur lancinante lui paraissait isochrone aux battements du cœur et des artères. Elle fut accompagnée de vomissements, alimentaires d'abord, puis bilieux ; on transporta la malade à son domicile, elle avait de la fièvre avec du délire; pendant la nuit elle vomit dans son lit sans en avoir conscience; on avait fait venir un médecin du voisinage qui lui prescrivit des sinapismes et un lavement purgatif ; elle n'eut aucune conscience de sa visite, et quand je la vis le lendemain, elle n'en avait conservé aucun souvenir; ce ne fut que le lendemain soir, 1er novembre, que je fus appelé auprès de cette dame. La céphalée persistait,

revenant par crises aiguës dans l'intervalle desquelles la malade conservait une douleur sourde, une sorte de barre s'étendant transversalement d'une bosse frontale à l'autre. Je constatai un état fébrile modéré ; la peau était chaude, sans sécheresse, la tension artérielle très-faible, comme elle l'est en général aux approches de la défervescence ; — l'intelligence, les fonctions motrices et sensitives étaient dans un état d'intégrité parfaite. Madame de L.... s'étonnait de n'avoir pas souvenance de la visite du médecin qui était venu pendant la nuit. Je prescrivis des sinapismes et un purgatif salin pour le lendemain matin.

Le 2, la malade était sans fièvre ; mais la douleur de tête persistait avec exacerbations violentes, très-pénibles, conservant les caractères que nous avons décrits plus haut.

Ces symptômes persistèrent les jours suivants en s'atténuant ; la malade se leva, sortit, s'étonnant de ne pas éprouver de fatigue après des courses, longues pour ses habitudes et pour son âge. Les crises de douleur étaient plus rares et moins intenses, mais elles se reproduisaient ; et dans leur intervalle, madame de L.... ne se sentait pas dans ses conditions de santé habituelle ; l'appétit était toujours médiocre. L'emploi des amers ne l'avait pas relevé ; et habituellement elle éprouvait dans la tête un malaise qui se dissipait rarement d'une manière complète, sans vertiges, sans trouble appréciable des fonctions cérébrales ; les jambes étaient fermes, seulement les extenseurs de la jambe étaient douloureux et cette douleur se faisait surtout sentir quand la malade se relevait après être restée quelque temps assise.

Le 11, elle observa pendant quelques heures une anomalie bizarre de l'ouïe : depuis assez longtemps ses oreilles étaient dures, la droite surtout ; quoique mesurée avec la montre, cette différence fut peu sensible ; ce jour-là donc, pendant qu'on lui parlait, la voix faisait un écho très-distinct dans son oreille droite, comme si la sensation de cette oreille était en retard sur l'autre.

Vers cette époque elle eut aussi en allant dans un cabinet obscur une sensation de tache noire passagère sur son œil droit. Quand les douleurs revenaient, c'était toujours dans les régions sincipitale, frontale et surcilière droite qu'elles se faisaient sentir. Les mouvements de la paupière étaient alors douloureux ; et pour atténuer cette douleur, elle comprimait ce côté du front avec sa main.

Le 13 novembre, madame de L.... avait fait dans la journée une très-longue course sans en être fatiguée ; elle avait écrit pendant deux heures le soir à la lueur d'une lampe et avec des lunettes lenticulaires d'un fort grossissement ; elle éprouvait une sensation de fatigue pénible dans les yeux, mais aucun trouble cérébral. Elle va à la garde-robe, fait des efforts et en revenant éprouve une douleur de tête d'une acuité telle, qu'elle se fût évanouie et fût tombée par terre si on ne l'avait soutenue ; il lui semblait, disait-elle, qu'elle avait dans la tête un tourbillonnement et un roulement, sans avoir à proprement parler de sensation vertigineuse. Bientôt elle fut prise de vomissements ; la douleur de tête était peut-être encore plus violente que la première fois et, comme dans la première crise, elle retentissait dans la nuque ; la malade sentait dans la région surcilière et dans l'œil des battements douloureux. Cette fois il n'y eut ni délire, ni anamnésie.

On lui mit des sinapismes, et le lendemain dans la matinée on me fit demander.

Sur le matin, la malade s'était aperçue que sa paupière droite ne pouvait plus s'ouvrir, et quand elle la relevait avec le doigt, les objets lui paraissaient doublés. Cependant quand je lui présentais un doigt en bas, à droite et en dehors, il y avait un point où il paraissait simple par la convergence des deux axes optiques. Si elle regardait un tableau situé à trois mètres de son visage sur le mur opposé de son lit et à deux mètres environ au-dessus de ses yeux, elle voyait deux images, dont la gauche qu'elle appelait la fausse, était située sur un plan inférieur à l'autre et peut-être un peu en avant. La vue n'était pas affaiblie ; elle voyait bien en fermant un des yeux, mais le point de la vision distincte était un peu plus rapproché à droite qu'à gauche des deux axes optiques.

L'œil droit était entraîné en bas et en dehors, se cachant en quelque sorte dans l'angle externe de l'orbite. Quand, lui faisant suivre les mouvements de mon index, je voulais l'attirer en dedans, il s'arrêtait à la ligne médiane ; quand je voulais le faire porter en haut, l'axe transversal de la pupille devenait parallèle à l'axe transversal de l'orbite, mais ne le dépassait pas. La pupille était dilatée d'une manière évidente, mais ce n'était pas une de ces mydriases excessives pans lesquelles l'iris est réduit à un anneau filiforme.

La pupille me parut très-peu mobile. Je n'observai pas d'oscillations sensibles dans son diamètre, mais je ne puis pas affirmer qu'il n'y en avait pas.

La malade était sans fièvre ; cependant elle avait soif et peu d'appétit.

Je lui prescrivis un vésicatoire sur la région frontale droite, des sinapismes, un verre d'eau de Pullna, — des potages.

Le 14, le mal de tête a diminué, cependant il s'est fait sentir encore dans la soirée avec le même caractère d'élancements ou plutôt de battements douloureux retentissant dans la région surcilière droite. Cette douleur avait paru un moment partir du coccyx pour s'irradier dans la tête. Sinapismes, eau de Pullna.

Le 15, à la même heure, la vieille douleur dans le front et le sinciput.

Je prescrivis deux suppositoires avec 25 centigrammes d'aloès et une mouche de Milan sur le front ; sinapismes dans la soirée.

Le 16, on appliqua la mouche de Milan ; les douleurs et la paralysie persistent.

Le 18 au matin, la malade avait mieux dormi que les nuits précédentes et avait moins souffert, quand tout à coup elle pousse un cri en disant : Ah ! ma nuque ! mon front !... indiquant les deux côtés de la tête et non plus seulement le côté droit comme précédemment. Puis, quelque temps après, elle pousse un autre cri en se plaignant de ses reins, et bientôt elle perd toute connaissance et toute faculté locomotrice.

Quand j'arrivai, elle était couchée sur le dos ; les deux paupières fermées, la bouche également fermée, peut-être un peu déviée à gauche, le teint pâle ; la respiration était stertoreuse, régulière, plus costale que diaphragmatique, par moments un peu bulleuse ; les membres étaient immobiles, demi-fléchis, sans raideur, offrant plutôt l'attitude du sommeil que celle de la paralysie ; les excitations de la peau les plus énergiques ne provoquaient aucun mouvement, ne modifiaient même pas le rhythme respiratoire ; le pouls était assez développé, régulier (100 pulsations environ) ; la peau était chaude, humide, très-légèrement visqueuse.

Le soir, même état, la respiration est plus bulleuse.

La malade ne succombe que le lendemain 19 à deux heures.

La localisation du travail morbide n'offre pas dans ce cas de grandes difficultés ; le trouble fonctionnel se trouve exactement limité dans la troisième paire, jusqu'à l'acte final qui exprime par l'annihilation brusque et complète de toute intelligence, de toute sensibilité, de toute faculté motrice la lésion soudaine, étendue et profonde, d'une partie centrale de l'encéphale : la protubérance ou la moelle allongée. Il est plus malaisé de déterminer la mode de ce travail morbide, les conditions pathogéniques qui l'ont développé.

Le nerf moteur oculaire commun a dû être primitivement lésé après son émergence de la protubérance. On ne comprendrait pas une lésion de celle-ci attaquant exclusivement les tubes nerveux de la 3e paire et respectant toutes les fibres voisines. La cause morbide a donc dû agir sur lui entre les pédoncules cérébraux sans intéresser ceux-ci ; et d'une autre part, cette action morbide était d'une nature telle qu'elle put se généraliser et en un instant envahir toute la protubérance ; cette action n'était pas de celles qui évoluent lentement, graduellement, la soudaineté est le caractère de chacun des actes de la maladie ; — les vomissements, la céphalée, un délire de quelques heures marquent le premier, la cephalée seule persiste, puis après une exacerbation imprévue de ce symptôme, la 3e paire est paralysée; cette paralysie persiste pendant cinq jours avec une céphalalgie plus intense et plus opiniâtre, le sixième une horrible douleur éclate dans la tête, retentit dans la nuque et dans la région lombaire ; puis toute manifestation de la vie de relation est interrompue.

Ces battements du cœur et les mouvements des parois thoraciques témoignent seuls d'une action nerveuse. Quand on réfléchit aux rapports du nerf moteur oculaire commun, situé et encadré entre trois artères importantes : la cérébelleuse supérieure en arrière, le tronc basilaire en dedans, la cérébrale postérieure en avant, la supposition d'un anévrysme d'un de ces vaisseaux est celle qui semble le mieux satisfaire à toutes les données du problème, qui semble expliquer le mieux la marche et la nature des phénomènes morbides. Ces douleurs de tête, qui pendant deux ans se faisaient sentir dans l'acte expirateur de la toux, pourraient être le résultat de la dilatation brusque de la tumeur et de sa pression sur la base du cerveau.

La douleur soudaine du 31 octobre pourrait dépendre d'une expansion brusque de la poche artérielle ou d'une congestion méningée

provoquée par son action irritante ; huit jours plus tard, un nouveau progrès de la lésion aurait pu amener la compression de la 3e paire, et enfin, dans cette hypothèse, la rupture de l'anévrysme pourrait expliquer les accidents ultimes en produisant à la fois peut-être la compression et l'ischémie de la protubérance et de la moelle allongée ; l'hémorrhagie me semble expliquer mieux que tout autre processus la brusquerie et la saccade du travail morbide.

D'une autre part, le siége fixe de la douleur semblait indiquer antérieurement à cette hémorrhagie une lésion localisée, et si l'isochronisme des élancements douloureux avec les pulsations artérielles signifiait seulement que les nerfs douloureusement stimulés étaient contigus à des artères, il s'accorderait parfaitement avec l'existence d'un anévrysme.

L'intégrité de la vision ou plutôt son égalité des deux côtés ne permet pas de supposer qu'il existe une tumeur de la base du crâne, et au voisinage des nerfs optiques. Du reste on aurait trouvé alors une névrite optique. Resterait à savoir si toutes les tumeurs ont une égale puissance pour faire naître cette complication, et si celle-ci ne se rattache pas plutôt aux productions morbides dont un processus inflammatoire accompagne l'évolution, comme les gommes syphilitiques.

Dr Gueneau de Mussy.

AFFECTIONS DES VOIES LACRYMALES

Par le Dr X. GALEZOWSKI

L'étude de ces altérations a fait dans ces dernières années des progrès réels, grâce aux travaux de Bowman et de Critchett. Mais il est hors de doute qu'au point de vue du traitement, de même qu'en ce qui concerne l'anatomie pathologique, il reste encore beaucoup à faire. Nous pensons qu'il y a tout intérêt à communiquer tous les faits qui peuvent jeter une lumière sur ces questions, c'est pourquoi nous avons recueilli de nombreuses observations se rapportant aux altérations très-variées des organes excréteurs des larmes, et nous nous

empressons de les publier, dans le but de jeter un peu de jour sur cette partie de la pathologie et de la thérapeutique oculaire.

I. — Points lacrymaux surnuméraires.

Par suite d'un vice de conformation, les points lacrymaux peuvent se présenter en nombre plus grand qu'à l'état normal. C'est ainsi qu'on trouve des points lacrymaux surnuméraires dans la paupière inférieure ou supérieure. On croyait généralement que cette anomalie était très-rare ; de Graefe, Weber et Zehender en ont rapporté des exemples rares. Mes propres recherches m'ont permis de constater une fréquence beaucoup plus grande que l'on ne croyait généralement. Jusqu'à ce jour j'en ai rencontré onze cas, dans la paupière inférieure, et un seul dans la paupière supérieure.

Rien n'est plus facile que de reconnaître cette anomalie ; on constate, à la surface du tubercule lacrymal et un peu en dedans, une légère rainure longitudinale de deux ou trois millimètres, analogue à celle qui se voit après l'incision du canal lacrymal. En examinant un peu plus attentivement, on parvient sans peine à découvrir, le long de la rainure, deux petites ouvertures arrondies, qui conduisent dans des canalicules lacrymaux séparés, pour déboucher ensuite, soit par une ouverture commune, soit séparément, dans le sac. Malgré un débouché plus grand pour l'écoulement des larmes, il arrive le plus souvent, à un certain moment de la vie, une gêne pour l'absorption des larmes. De là le larmoiement, les blépharites et les conjonctivites lacrymales, etc., qui ne peuvent cesser que lorsqu'on aura fendu les points lacrymaux surnuméraires et transformé ainsi les deux canaux en un seul.

Il est important d'ajouter que souvent lorsque cette anomalie avait existé, l'œil était irrité, et même les paupières présentaient une blépharite ciliaire qui ne pouvait céder à aucun traitement, si ce n'est à l'incision des canaux lacrymaux surnuméraires. Voici un fait de ce genre :

Observation. — Mademoiselle C..., âgée de vingt et un ans, vint me consulter au mois de juillet 1870 pour son œil gauche, dont elle souffrait depuis plus de quatre ans. L'œil était atteint d'une blépharite ciliaire glandulaire, surtout à la paupière supérieure, où il res-

tait très-peu de cils. L'œil était constamment enflammé, malgré tous les moyens qu'elle employait. L'examen plus attentif m'a permis de constater deux points et deux canalicules lacrymaux dans la paupière inférieure, et l'injection faite par l'un ressortait par l'autre ainsi que par le point lacrymal supérieur. Évidemment l'absorption des larmes était défectueuse ; j'ai incisé les deux points lacrymaux inférieurs, et j'ai pratiqué le cathétérisme, après quoi j'ai entrepris le traitement de la blépharite. Ce traitement a été suivi d'un plein succès, et vers la moitié du mois d'octobre 1870, j'ai eu la satisfaction de constater une guérison complète.

De pareilles altérations ont existé chez trois de mes malades qui guérirent par le même traitement. Quant aux autres cas, ils ont été reconnus par moi, mais ils ne causaient point de gêne.

II. — Blessures du canal nasal.

C'est surtout à la suite de plaies par armes à feu qu'on rencontre des altérations plus ou moins graves du côté du canal nasal, altérations suivies au bout de quelque temps de tumeurs lacrymales. Les coups de feu à la face, lorsqu'ils ont une direction oblique ou transversale, peuvent atteindre l'apophyse montante du maxillaire supérieur ainsi que le canal nasal et y amener soit l'oblitération complète, soit le rétrécissement. La guérison peut avoir lieu, lorsque la balle, en traversant l'os, n'aura qu'effleuré le canal nasal et n'y aura amené qu'une inflammation et un rétrécissement. Mais si l'os a été brisé en nombreux fragments et le canal nasal coupé, le rétablissement de ce dernier devient impossible. Les faits suivants peuvent donner une idée exacte de ces désordres.

Observation. — M. G..., âgé de dix-huit ans, Polonais tombé pendant l'insurrection de 1862 entre les mains des Cosaques, a été criblé de blessures. Une balle lui fractura l'apophyse montante du maxillaire supérieur droit et ressortit ensuite au bas de l'apophyse mastoïde, derrière le muscle sterno-cléido-mastoïdien. Une cicatrice profonde, avec enfoncement de l'os, s'en est suivie à deux centimètres au-dessous du sac lacrymal. La face de ce côté est insensible. Au mois d'octobre de l'année 1866, le malade vint me consulter pour une tumeur lacrymale, pour laquelle on avait tenté sans résultat la méthode

de Foltz. Je constate une obstruction du canal nasal; mais, au moyen de cathétérisme je parvins, quoique après plusieurs tentatives des plus douloureuses, à une dilatation du canal nasal, qui était à peine perméable à l'endroit de la blessure, et, à partir de ce moment l'œil marcha vers la guérison. Chaque cathétérisme provoquait des névralgies dentaires terribles du côté correspondant, et me forçait de remettre cette opération à des intervalles éloignés.

L'observation suivante est non moins intéressante, elle est complétement identique avec celle qui précède; mais, soignée dès le début, la tumeur lacrymale guérit rapidement, sans aucun accident et sans grandes souffrances pour le malade.

Observation. — M P..., âgé de vingt-six- ans, officier d'infanterie de l'armée de Paris, reçut un coup de feu à la face, le 19 janvier 1871 à la bataille de Montretout. Une balle entra dans la joue droite au-dessous de l'arcade zygomatique et à égale distance entre l'oreille et l'œil; de là elle se porta un peu en avant, pour sortir par la joue gauche à deux centimètres de l'aile gauche du nez. Les conséquences de cette blessure n'étaient point graves, le nez n'a nullement souffert et les plaies se cicatrisèrent facilement; quelques petites esquilles sortirent par la narine gauche. Mais, depuis que la plaie de la joue gauche s'était fermée, il se déclara un larmoiement continuel, et l'œil s'enflamma. Le malade vint me consulter le 14 avril de la même année, et j'ai pu constater une tumeur lacrymale au début et une obstruction complète du canal nasal. J'ai pratiqué séance tenante l'incision du canal lacrymal et le cathétérisme, et je me suis convaincu que le canal osseux n'était point bouché ni désorganisé; la sonde passait difficilement à cause de l'inflammation de la muqueuse du canal, qui était évidemment due à l'inflammation traumatique du maxillaire supérieur. Le traitement était simple, il consistait dans le cathétérisme et en injections légèrement astringentes, et déjà, le 10 mai, on pouvait considérer le malade comme guéri. Le larmoiement avait complétement cessé.

Le fait suivant est encore plus instructif que les deux précédents; il montre que le passage d'une balle à travers les mêmes os des deux côtés peut se terminer d'une manière différente à droite et à gauche de la face. En effet, tandis que la balle en entrant dans la joue droite n'avait qu'effleuré le canal nasal droit, du côté gauche, au contraire,

elle brisa complétement l'apophyse montante du maxillaire inférieur, déchira complétement le canal nasal, de sorte qu'il était impossible de rétablir le conduit lacrymal et il ne m'est resté qu'une seule ressource, la cautérisation du sac. Voici l'histoire de ce malade :

Observation. — M. Richard, âgé de vingt-six ans, soldat au 35e de ligne, vint me consulter pour les deux yeux enflammés et larmoyants. Le malade raconte que le 30 septembre 1870, il fut blessé au combat de Villejuif, à la face ; une balle entra dans la joue droite, et ressortit par la joue gauche. En l'examinant, au mois de janvier 1871, j'ai pu constater la présence de deux cicatrices, l'une et l'autre parallèles au bord de la paupière inférieure, et à deux centimètres au-dessous de cette dernière. Il était évident que la balle avait glissé le long du bord orbitaire inférieur sans le blesser, brisé l'apophyse montante du maxillaire supérieur droit, passé derrière les os du nez et était ressortie par l'autre joue, après avoir brisé l'apophyse montante du maxillaire supérieur gauche et une grande partie du bord orbitaire inférieur. Les premiers treize jours le malade resta au palais de l'Industrie ; ensuite il fut transporté dans l'ambulance du marquis Le Marois. Le nez n'avait subi aucune déformation, mais les deux yeux étaient enflammés et larmoyants par suite de deux tumeurs lacrymales qui s'étaient déclarées à la suite de cet accident. Comme l'injection ne passait point par les points lacrymaux et qu'il y avait obstruction des canaux nasaux, j'ai fait l'incision des points lacrymaux et je suis parvenu à franchir avec ma sonde le canal nasal droit, qui n'était que rétréci par les plis de la muqueuse enflammée. Du côté gauche, où les os étaient désorganisés, le canal nasal n'a pu être rétabli ni retrouvé, c'est pourquoi je me suis décidé à faire, un mois plus tard, une incision sur la paroi antérieure du sac, et une cautérisation de sa cavité avec le chlorure de zinc.

10 mai. — L'œil droit est complétement guéri de son larmoiement; quant à l'œil gauche, il persiste à pleurer, mais la suppuration a totalement disparu, et la plaie faite sur la joue pour la cautérisation est presque totalement cicatrisée.

III. — Traitement des tumeurs lacrymales.

On sait combien de difficultés présente le traitement des tumeurs

lacrymales, surtout lorsque ces dernières sont devenues chroniques et qu'elles se compliquent d'abcès des poches kystiques ou qu'elles se transforment en une sorte de kyste, et constituent une variété particulière appelée *mucocèle*. Dans toutes ces diverses variétés, le traitement préconisé par Bowman, Critchett et d'autres auteurs, a le plus souvent échoué.

En face de pareilles difficultés on devait examiner avec soin l'état des différentes parties qui constituent cette région, et rechercher la cause probable de ces difficultés. Il m'a été permis de disséquer sur un cadavre une tumeur lacrymale, simple et sans complications, et qui fut soignée pendant plus de deux ans par le cathétérisme. Cet examen m'avait permis de constater une distention considérable du sac avec hypertrophie de sa paroi. A sa surface interne on remarquait des villosités plus ou moins saillantes; par places elles étaient très-développées,surtout à l'entrée dans le canal nasal; dans d'autres endroits la surface était lisse, quoique rouge, et excessivement vasculaire. Le canal nasal était dans le même état, et la muqueuse qui le tapisse était fortement hypertrophiée et injectée; par places elle était déchirée, et décollée sur une certaine étendue du canal osseux.

Évidemment il s'agissait là d'un catarrhe chronique avec hypertrophie de la muqueuse, et pour combattre cet état il fallut chercher d'autres moyens que ceux qui avaient été jusqu'à présent employés. C'est ici qu'il m'a paru utile de se servir de la *sonde à crosse*, que je laisse à demeure dans le canal nasal pendant un temps plus ou moins long, en l'introduisant le plus souvent par le point lacrymal incisé. On trouvera le modèle de ces sondes reproduit dans mon *Traité des maladies des yeux*, p. 140. L'expérience journalière m'a démontré que nul autre métal ne peut être employé à cet effet, avec autant de succès, que le plomb; mais comme les sondes en plomb sont peu rigides et ne se laissent pas facilement introduire par le point lacrymal élargi, j'ai fait faire à MM. Robert et Collin des sondes en cuivre doublées à leur surface d'une couche épaisse de plomb. Ces sondes se plient assez facilement, mais en même temps sont rigides, ce qui permet de leur donner la courbure voulue; elles agissent en outre sur la muqueuse comme le clou de Scarpa, d'une manière plus douce que tous les autres métaux, et peuvent rester plus longtemps dans le canal nasal sans causer d'accidents.

Voici comment je procède : J'incise soit le point lacrymal, soit le sac, si la tumeur lacrymale est en suppuration et est accompagnée d'un abcès sous-cutané. Après avoir vidé complétement le pus, j'introduis la sonde à crosse dans le canal nasal et je la laisse vingt-quatre heures sur place, en recommandant d'appliquer des cataplasmes de fécule de riz matin et soir sur la région du sac. Le lendemain, je retire la sonde pour faire une injection dans le sac, et je la remets de nouveau. Il arrive assez souvent que, après les premiers deux ou trois jours de ce traitement, il se déclare une très-vive inflammation et une suppuration abondante. Si cet accident a lieu, je retire la sonde pour deux ou trois jours, jusqu'à ce que l'enflure diminue, après quoi habituellement la sonde est mieux supportée. Tous les huit ou dix jours je retire la sonde un ou deux jours et pour la remettre ensuite. Ce n'est qu'au bout de deux ou trois mois que je puis la retirer définitivement, et alors la guérison est complète et assurée.

Il y a une forme toute particulière de tumeur connue sous le nom de *mucocèle*, qui présente souvent des difficultés sérieuses pour le traitement. On voit en effet dans cette maladie le sac se transformer en un vrai kyste, dont les parois s'épaississent d'une manière très-marquée et se distendent souvent outre mesure. Aucun traitement préconisé jusqu'à ce jour n'a réussi à réduire la poche kystique et à rétablir la circulation des larmes par des voies aussi fortement désorganisées; c'est pourquoi je crois utile de rapporter la méthode suivante, que j'ai appliquée avec succès dans quatre cas de ce genre.

Je commence par inciser largement la paroi antérieure du sac distendu, et je fais en même temps l'incision du point lacrymal. Le contenu de mucocèle une fois vidé et le canal nasal débouché avec une sonde, je saisis avec une pince à griffe une large portion de la paroi antérieure du sac en dehors et en dedans de la plaie et je les excise successivement. Des compresses d'eau fraîche sont maintenues en permanence pendant deux jours sur la région opérée, et au bout de ce temps, lorsque l'inflammation est complétement tombée, j'introduis la sonde à crosse, que je laisse à demeure. Au bout de quinze jours, je retire la sonde de la plaie faite sur la joue pour l'introduire à travers le point lacrymal, et je laisse la plaie cutanée se cicatriser. A partir

de ce moment, le traitement ne diffère en rien de celui d'une tumeur lacrymale ordinaire, et au bout de deux ou trois mois la guérison a lieu.

Observation. — M. D...., âgé de vingt-huit ans, demeurant à Belois, département de Seine-et-Marne, vint me consulter le 3 mai de l'année dernière pour une tumeur lacrymale très-volumineuse, ayant la forme d'un *mucocèle*, avec des parois épaissies et bien circonscrites. Par la pression exercée sur la tumeur on ne réussit point à faire sortir le liquide à travers les points lacrymaux. Le malade déclare que le larmoiement existe chez lui depuis l'âge de quinze ans, époque à laquelle il avait été atteint de la petite vérole. Depuis cette époque aussi, il existait une tumeur dans le coin de l'œil, qui se vidait jusqu'à il y a cinq ans par la pression. Mais aussitôt que l'évacuation du pus contenu dans cette poche devint impossible, le malade remarqua qu'elle commença à s'accroître rapidement, et c'est à cette époque qu'il vint à Paris pour se faire soigner par un de nos confrères oculistes. Ce confrère lui fit une incision du point lacrymal et ensuite le cathétérisme pendant plus de deux mois, mais le larmoiement ne cessa point, et le malade revint à la campagne et resta cinq ans sans se soigner, malgré que la tumeur conservât un volume considérable. Dans ces derniers temps, il s'aperçut que la tumeur grossissait et devenait très-sensible, l'œil devint encore plus larmoyant que d'ordinaire, et le malade se décida à venir me consulter.

Ayant reconnu un mucocèle des plus développés, j'ai dû faire une nouvelle incision du point lacrymal, dont l'ouverture s'était de nouveau bouchée, et le lendemain je lui ai pratiqué une large incision dans la partie antérieure du sac, puis je lui ai enlevé, de chaque côté de la plaie, une large portion de la partie antérieure du sac. Dans cette opération j'étais assisté par MM. les docteurs De Cazales et Rodrigues. Trois jours après, il m'a été possible d'introduire la sonde à crosse, que j'ai laissée à demeure pendant quarante-huit heures. Dès que l'irritation eut cessé, j'introduisis la sonde par le point lacrymal, et je laissai la plaie de la joue se cicatriser. Le malade porte pendant trois mois la sonde dans le canal nasal, et la tumeur nasale n'existe point. Une fois la sonde retirée, j'ai fait pendant deux semaines des injections avec de l'eau tiède. Aujourd'hui il est com-

plétement guéri. J'ai pu me convaincre, le 25 mars dernier, qu'il n'y a point de tumeur ni de larmoiement.

Ce procédé de traitement, mis par moi, pour la première fois, en pratique il y a un an, m'a permis de l'appliquer depuis dans trois autres cas de mucocèle, et je puis dire que toujours le résultat a été on ne peut plus satisfaisant. En effet, il serait difficile, par un simple cathétérisme ou des injections, de faire disparaître ou même de diminuer l'exubérance excessive des parois du sac, distendu et développé pendant de longues années. C'est une vraie poche kystique, dont on ne peut venir à bout qu'en enlevant une certaine portion de sa paroi antérieure.

Dr X. GALEZOWSKI.

AMBLYOPIE

DÉTERMINÉE PAR LA MASTURBATION CHEZ UN ENFANT DE QUINZE ANS, ATTEINT DE PHIMOSIS CONGÉNITAL

Par le docteur DIEU
Médecin-major à Batna.

Les amblyopies peuvent être divisées en trois classes d'après leur étiologie :

1° Les amblyopies déterminées par une cause morbide qui a porté plus ou moins directement sur l'appareil sensoriel de l'œil : commotion de l'œil, contusion, compression, effets d'une vive lumière, défaut d'exercice de l'œil, etc.

2° Les amblyopies observées à la suite de lésions ou d'irritations de la cinquième paire : contusion du nerf sus-orbitaire, carie dentaire, névralgie du trijumeau.

3° Les amblyopies déterminées par une altération du sang, dépendant soit d'un empoisonnement (tabac, alcool, opium, etc.), soit d'un défaut ou d'une perversion de la nutrition (anémie, troubles menstruels, excitation morale trop vive, etc.).

C'est dans cette dernière classe d'amblyopies que je dois ranger

l'observation suivante, qui nous a paru assez intéressante pour être publiée. En effet, elle montre les difficultés que l'on peut avoir quelquefois dans le diagnostic de ces amblyopies, et de plus elle nous fait voir que ces maladies sont susceptibles de guérison complète, lorsque la cause est connue et qu'elle est accessible à nos moyens thérapeutiques.

En 1869, au mois d'octobre, on m'amène des environs de Metz un jeune homme de quinze ans, qui se plaint depuis quelque temps de troubles de la vue.

Le jeune X... est un enfant maigre, chétif, pâle ; la tristesse est peinte sur ses traits, et il ne ressemble en rien aux enfants des campagnes de la Lorraine, en général forts et vigoureux. Il se plaint que sa vue s'affaiblit de jour en jour, au point qu'il ne peut plus lire facilement depuis quelque temps. J'examine immédiatement la force visuelle ; elle est de 1/5 ; le champ visuel périphérique est normal ; ni les verres concaves, ni les verres convexes n'améliorent la vue. Je pratique alors l'examen ophthalmoscopique, et je ne trouve aucune lésion, soit dans les milieux de l'œil, soit dans les membranes profondes. J'avais donc affaire à une amblyopie ; mais quelle était la cause de cette affection ?

J'interroge la mère de l'enfant, et j'apprends que l'enfant n'a jamais eu de maladie grave ; il mange bien, et cependant depuis quelque temps il maigrit, devient triste et s'isole volontiers de ses camarades. Multipliant les interrogations, je me fais avouer par la mère que son fils n'est pas fait comme les autres, qu'il ne peut uriner facilement, et qu'il tache d'urine ses pantalons. Je procède immédiatement à l'examen des organes génitaux, et je trouve un phimosis congénital très-étroit. Cette circonstance fut pour moi un trait de lumière, et pressant de questions la mère et l'enfant, j'appris que depuis quelque temps ce malheureux s'adonnait presque journellement à la masturbation, et que depuis cette époque seulement, il avait éprouvé des troubles visuels.

Sachant les funestes effets du phimosis chez les enfants, je proposai immédiatement l'opération qui fut acceptée. L'opération faite, je renvoyai l'enfant chez lui quelques jours après, prescrivant un régime tonique, des bains froids, de l'exercice, et je recommandai à la mère d'exercer la plus grande surveillance sur son fils.

Un mois après, le jeune X... vint me revoir et je trouvai une grande amélioration dans son état général et dans son acuité visuelle.

Je n'ai pu retrouver la note exacte de son acuité à cette époque.

Plusieurs mois après, la mère m'écrivait que son fils allait très-bien, que la miction s'accomplissait facilement, et que la vue de son fils était presque normale.

Je ne doute pas de la disparition complète de la maladie, si l'enfant ne s'adonne plus à son funeste penchant.

Cette cause d'amblyopie est-elle fréquente?

Quelques observations à peu près semblables à la mienne ont été publiées; je regrette seulement de n'avoir pû faire des recherches bibliographiques, qui m'auraient permis de compléter l'histoire de cette forme d'amblyopie.

Dr Dieu.

TRAVAUX ORIGINAUX

DE LA

PATHOGÉNIE DU RÉTRÉCISSEMENT DU CANAL NASAL

Par le Dr Ch. ABADIE.

Il est peu de branches de la chirurgie qui aient été l'objet de travaux aussi nombreux que ceux qui intéressent les maladies des voies lacrymales. Mais il est fort remarquable que la plupart d'entre eux portent exclusivement sur le traitement chirurgical de ces affections, et que le nombre des méthodes opératoires imaginées pour guérir est considérable. Tous les anciens procédés : sondès à demeure, cautérisations, oblitérations du sac, presque aussi défectueux les uns que les autres, sont généralement abandonnés aujourd'hui et presque partout remplacés par le procédé de Bowman, qui s'appuie sur une base physiologique.

Bowman a eu pour but de rétablir le cours normal des larmes, en dilatant d'une façon progressive les rétrécissements qui peuvent siéger dans les voies lacrymales, depuis leur origine conjonctivale jusqu'à leur terminaison nasale. Nous n'avons pas l'intention ici de parler longuement de ce procédé opératoire, vulgarisé de tous côtés et qui rend tous les jours de si grands services. Nous ne le mentionnons que pour constater ce fait singulier, que si, par une suite d'efforts soutenus de la part des chirurgiens qui se sont occupés des affections des voies lacrymales, on est arrivé à trouver des méthodes opératoires qui ne laissent presque plus rien à désirer, il n'en a pas été ainsi de l'étude de la maladie elle-même et en particulier de son étiologie, de sa pathogénie. L'on peut dire que sur ce terrain

la science a très-peu marché, et les notions que l'on possède aujourd'hui sur le point de départ des rétrécissements pourtant si communs des voies lacrymales, ne sont guère plus précises et plus étendues qne celles que l'on possédait jadis. Mais il faut pourtant être juste, et reconnaître qu'une notion générale exacte s'est substituée à une autre qui régnait avant elle et qui était fausse.

Il était de règle, en effet, de considérer les rétrécissements du canal nasal comme *consécutifs* aux affections des parties *supérieures* des voies lacrymales, sac lacrymal, points lacrymaux : ici l'on trouvait une muqueuse en continuité avec la conjonctive qui est le siége d'affections inflammatoires nombreuses, et l'on admettait que le processus pathologique, parti de cette dernière membrane, envahissait les points lacrymaux, puis le sac, d'où dacryocystite, catarrhe du sac, épaississement de la muqueuse, oblitération *consécutive* du conduit nasal. L'on peut avancer que, sauf quelques détails, la théorie ancienne du rétrécissement du canal nasal reposait sur ces bases et trouvait là son point de départ. L'observation a prouvé aujourd'hui à tous les praticiens sérieux, à tous ceux qui, suivant avec intérêt et pas à pas les progrès de la science, ont employé dans leur pratique les procédés opératoires perfectionnés, que l'ancienne théorie était fausse, et que le plus souvent les parties supérieures des voies lacrymales n'étaient malades que parce que la partie inférieure du conduit lacrymal l'était *primitivement*, et qu'une fois celui-ci dilaté, rétabli dans son calibre, les inflammations du sac de la conjonctive, jusque-là très-rebelles, ne tardaient pas à disparaître. Et du reste, pourrait-il en être autrement? Dans le rétrécissement des autres canaux excréteurs de l'économie, les choses ne se passent-elles pas ainsi? Ne voit-on pas, dans le rétrécissement de l'urèthre, apparaître *au-dessus* du rétrécissement les maladies les plus variables de tout l'appareil urinaire s'étendant parfois jusqu'au rein lui-même? Il est donc parfaitement reconnu et admis à présent, que les affections des parties supérieures des voies lacrymales dépendent le plus souvent d'un obstacle siégeant dans les parties inférieures, et un praticien éclairé ne perd plus son temps à soigner par des collyres et des injections un sac lacrymal atteint de catarrhe; il s'adresse à la cause directe : après avoir fendu le canal lacrymal supérieur ou inférieur, il dilate au moyen de sondes de Bowman le canal nasal rétréci, et

il a la satisfaction de voir disparaître le plus souvent d'une façon rapide la maladie du sac. Ces faits-là sont d'observation vulgaire, et bien que n'ayant peut-être pas encore été formulés d'une façon aussi nette, ils sont trop connus pour que j'insiste davantage. Il est donc bien admis aujourd'hui que le point de départ de bien des affections des voies lacrymales, et consécutivement de la conjonctive, se trouve dans un rétrécissement des parties *inférieures* du canal nasal. Jusque-là rien de nouveau.

Mais quelle est la cause de ce rétrécissement si fréquent, si répandu de la portion osseuse du canal nasal? Ici les auteurs sont muets, et le but de cet article est précisément d'exposer les causes qui président, je crois, au rétrécissement du canal nasal. Ce point de départ se trouve fréquemment, d'après nos observations, dans les lésions dentaires de la mâchoire supérieure et les lésions osseuses consécutives qui doivent les suivre dans bien des cas. Depuis que mon attention a été attirée sur ce sujet, j'ai constaté que chez la plupart des personnes atteintes de rétrécissement du canal nasal, il existait au moment de l'examen, ou il avait existé quelque temps avant l'apparition du rétrécissement et du larmoiement qui ne tarde pas à le suivre, des affections dentaires de la mâchoire supérieure. Le plus souvent, les premières petites molaires sont malades au moment de l'examen, ou l'ont été quelque temps avant l'apparition de l'affection des voies lacrymales; après les petites molaires viennent les canines; quant aux incisives, elles sont rarement malades et n'ont plus, je crois, la même influence. Un des premiers malades qui ait attiré mon attention sur ce sujet était un homme de trente-six ans qui, à l'âge de treize ans, avait reçu un violent coup sur la région du nez. Ce coup avait laissé une déviation persistante de la cloison et une légère déformation de la face, et probablement du canal nasal : on sait qu'il est fréquent d'observer, à la suite de ces grands traumatismes ayant produit des déviations osseuses, des rétrécissements presque incurables du canal nasal. Chez le sujet en question il n'en fut pas ainsi, il n'eut pas trace de larmoiement jusqu'à l'âge de trente-quatre ans et n'observa rien d'anormal du côté de ses yeux, lorsqu'il y a deux ans, après de violentes douleurs, il dut se faire arracher la première petite molaire et une incisive du côté dévié. Il se fit poser ensuite des dents à pivots, remplacées depuis par un appareil prothétique

prenant son point d'appui sur les dents voisines. Quelque temps après, il vit apparaître le larmoiement devenu aujourd'hui extrêmement pénible et pour lequel il venait réclamer mes soins. Je crus au premier abord que la déviation du canal que j'avais sous les yeux expliquait bien l'origine du rétrécissement, mais je vis bientôt d'après le dire du malade rapporté ci-dessus, que ce n'était là qu'un des éléments de la question, que le canal, quoique rétréci légèrement, devrait être encore suffisant pour le passage des larmes, puisqu'il n'y avait jusque-là pas eu de larmoiement, mais qu'à cette cause était venue s'en joindre une autre, dont le point de départ se trouvait dans les lésions dentaires de la mâchoire supérieure.

Les faits qui précèdent, basés sur l'observation, m'ont démontré la *coïncidence* des rétrécissements du canal nasal avec les lésions dentaires. Quel est maintenant le lien anatomique qui unit ces deux affections? J'avoue qu'ici j'abandonne le terrain de l'observation pour faire une hypothèse, hypothèse qui, je l'espère, aura bientôt l'appui de l'anatomie pathologique et de l'expérimentation. Je crois que le processus morbide qui a lieu ici est le suivant : *certaines formes* de lésions dentaires entraînent des lésions osseuses, ostéites, peu accusées, obscures, qui se propagent par continuité de tissu, lentement, jusqu'aux parois du canal nasal, où il se produit une véritable ostéo-périostite condensante et par suite un rétrécissement du canal nasal. Il suffit de jeter un coup d'œil sur le squelette de la face pour voir combien est minime la distance qui sépare le fond de la paroi alvéolaire des premières petites molaires et des canines de l'extrémité inférieure du canal nasal. Hypothèse pour hypothèse, j'aime encore mieux celle-là, que celle qui consisterait à voir la cause de la maladie dans une hypersécrétion des larmes, sous l'influence d'une irritation d'un des filets dentaires de la cinquième paire, et d'une inflammation consécutive des voies conductrices. Du reste, en écrivant cet article, j'ai eu pour but d'appeler l'attention des observateurs sur ce point encore inconnu de la pathogénie du rétrécissement du canal nasal, et surtout de faire soumettre ces données au contrôle sévère de l'anatomie pathologique et de l'expérimentation. Ce point de la science une fois bien établi, il est évident qu'il en découlera des conséquences importantes pour la pratique et pour la thérapeutique des affections des voies lacrymales. Le premier soin du praticien devra

être dirigé vers le point de départ du mal, et l'on ne devra jamais négliger d'explorer avec soin l'état du maxillaire supérieur, en guérissant de bonne heure les affections dentaires. L'on aura un moyen prophylactique efficace contre la production du rétrécissement du canal nasal.

Dr ABADIE.

DIAGNOSTIC DIFFÉRENTIEL

ENTRE LA

CHOROÏDITE ATROPHIQUE ET LA CHOROÏDITE EXSUDATIVE

Par le Dr CUIGNET (de Lille).

Dans le premier numéro du *Journal d'ophthalmologie*, de janvier 1872, M. le professeur Gosselin, à l'occasion d'une observation intitulée : *Choroïdite sympathique, atrophique et exsudative*, et dont il fait l'objet d'une leçon clinique, émet l'opinion et le regret que les auteurs ne donnent pas de moyens certains pour différencier les taches blanches du fond de l'œil, notamment pour distinguer les atrophies choroïdiennes des exsudations, autrement dit, la choroïdite exsudative de la choroïdite atrophique. En effet, quoiqu'il existe par parties séparées et traité dans des chapitres différents, ce diagnostic n'a pu être établi *ex professo*.

L'excellent ouvrage de mon ami le docteur Galezowski est celui qui contient le plus d'indications utiles sur ce sujet; mais elles sont données au courant de la plume, d'une manière très-générale et insuffisante pour fixer complétement ce point d'observation et d'interprétation. Enfin, quelques-uns des caractères différentiels ont été omis. Je pense qu'il n'est pas sans intérêt de combler cette lacune signalée par un praticien éminent. Nous espérons y réussir et montrer en même temps que ce diagnostic n'offre pas de difficultés insurmontables.

C'est surtout dans les types que ces deux altérations, atrophie et exsudations choroïdiennes, se différencient avec facilité ; là elles offrent des

caractères si dissemblables que, quand on les a bien reconnus, on cesse d'éprouver l'embarras signalé par M. Gosselin, même dans les cas qui peuvent passer à bon droit pour obscurs, soit à cause de la complexité, soit à cause de l'insuffisance des caractères de l'altération.

Il est bien entendu que nous ne voulons établir, dans cette note, que le diagnostic ophthalmologique. Mettons-nous donc, l'instrument en main, en présence des malades.

A son début, l'atrophie choroïdienne apparaît sous forme d'une plaque rosâtre plus ou moins étendue, en général de forme arrondie, et dans laquelle on reconnaît les accumulations noires de pigment qui reposent sur le fond, ou qui entourent le fond d'un rose vif traversé par des grands courants d'un rose plus pâle ; c'est sous cet aspect que se présentent la membrane chorio-capillaire dépigmentée et, derrière elle, la couche des vasa vorticosa. Un peu plus tard, ces couches reposent à leur tour sur un fond blanchâtre, puis blanc, qui est la sclérotique vue par transparence à travers la choroïde en voie de désagrégation et de destruction. A ce moment il est impossible de se tromper, car on a sous les yeux tous les éléments choroïdiens raréfiés.

Mais l'incertitude peut commencer au moment où la plaque est blanche, c'est-à-dire quand un trou s'est fait à travers la choroïde et qu'on aperçoit la sclérotique derrière.

Cette plaque est-elle une atrophie ou une exsudation?

Si c'est une atrophie, elle est généralement *ronde*, ou composée de ronds fondus ensemble; ses bords sont *nettement découpés;* le blanc est *miroitant*, comme blanc de nacre; il réfléchit fortement la lumière; les vaisseaux rétiniens traversent cette plaque sans être aucunement *obscurcis*, ni *interrompus*, ni *déformés*, ni *modifiés de teinte*. Si l'on examine à l'image droite, on reconnaît ordinairement *quelques débris* des chorio-capillaires ou quelques tronçons pâlis des vasa vorticosa courant encore sur la plaque blanche, en sens indéterminés et souvent opposés au sens habituel des vaisseaux rétiniens.

Le pigment est noir, soit en grains, soit en stries, soit en îlots plus ou moins gros; tantôt il est extrêmement hypertrophié, en masses si considérables, auprès d'une plaque limitée, qu'il est irrationnel de penser qu'il provienne du pigment normal simplement dispersé.

D'autres fois il a presque disparu ; il s'est résorbé ; mais tout ce qui existe, si gros ou si menu que soit le tas ou la strie, est d'un noir très-distinct.

Tels sont les caractères positifs de la plaque d'atrophie choroïdienne. Elle a aussi des caractères négatifs très-importants, que nous reconnaîtrons après avoir indiqué les caractères positifs de la plaque exsudative.

Celle-ci n'a *aucune forme préférée;* elle est tantôt ronde, tantôt en longue traînée, ou en plaque irrégulière ; ses bords *se fondent* insensiblement dans les teintes voisines et ne sont arrêtés que par certaines places, là où il y a eu une accumulation de matière exsudative épaisse ; la teinte est mate, souvent variable en tons, qui sont les uns grisâtres, les autres d'un blanc plus vif, quelquefois *irisés*. Sur les bords on aperçoit par transparence le fond rouge ordinaire, qui s'accentue de plus en plus à mesure qu'on s'écarte de l'exsudation. Les vaisseaux choroïdiens sont *recouverts*, et même aussi les vaisseaux rétiniens. Ces derniers sont tout à fait effacés par places ; quelquefois ils reparaissent plus loin ; d'autres fois ils ne sont que nuagés, recouverts d'un voile exsudatif incomplet, à travers lequel on le voit encore par transparence. Non-seulement ils sont ou cachés, ou interrompus, ou obscurcis simplement, mais encore ils *sont déformés* et ont contracté une teinte nouvelle. Par certaines places qui correspondent à un grand épaississement de l'exsudation sous-jacente, les vaisseaux rétiniens subissent des *sinuosités anormales*, se montrent en raccourci, sont interrompus et paraissent d'un rouge beaucoup plus foncé que de coutume, à tel point qu'on les voit *d'abord noirs*, comme dans le décollement bien accentué de la rétine. Enfin on rencontre des *vaisseaux de nouvelle formation* que l'on reconnaît à leur siége insolite, à leur petitesse, à leur réunion en sorte de pannus, à leurs sinuosités comme variqueuses, à leur ressemblance avec les vaisseaux nouveaux qui se forment dans la cornée, à leur superposition en avant des plaques exsudatives les plus constituées, à leur direction souvent opposée à la direction connue des vaisseaux rétiniens, enfin à leur dissemblance avec les vaisseaux choroïdiens et rétiniens. Quant au pigment des plaques exsudatives, il a aussi des caractères spéciaux. Celui qui est à la surface de la plaque *est noir ;* celui qui est un peu plus profond est voilé par une *teinte grisâtre ;*

enfin, il en est qui s'accumule sous la plaque et qui apparaît à peine en une tache *obscurément brune* et mal limitée derrière le nuage gris ou blanc qui constitue l'exsudat déposé. Il nous reste à relever encore trois caractères de la plaque exsudative. Le plus souvent, au début, elle recouvre une nappe sanguine qui, par places, se montre obscurément ou même affleure à la surface; ou bien elle est entremêlée de lacs sanguins qui se sont formés tardivement. En second lieu, la papille est assez fréquemment *noyée en totalité* ou en partie dans l'exsudat. Enfin la plaque exsudative *est en relief* sur le niveau des surfaces normales et elle s'aperçoit nettement à l'examen ophthalmoscopique, avec le miroir seul et de près, sans adjonction de la lentille biconcave n° 10.

Ce caractère appartient, on le sait, à l'hypermétropie ; il faut s'assurer qu'il est spécial à l'exsudation en constatant son absence dans les régions restées normales et dans l'autre œil. On sait qu'il appartient également à l'œdème de la papille, à ce qu'on a appelé la convexité par infiltration d'origine cérébrale, syphilitique, albuminurique ou traumatique.

Tels sont les caractères positifs de l'une et de l'autre altération dont nous établissons le diagnostic différentiel. Nous allons indiquer leurs caractères négatifs.

La plaque d'atrophie choroïdienne n'offre point de pigment voilé, ni des épanchements sanguins, ni des vaisseaux de nouvelle formation, ni des changements de coloration, ni des interruptions de vaisseaux rétiniens; elle n'est pas en saillie sur le niveau général et elle ne s'étend pas sur la papille.

La plaque exsudative n'offre point de débris de vaisseaux choroïdiens : c'est donc son seul signe négatif dans cette comparaison avec l'atrophie choroïdienne.

On voit qu'aux signes déjà indiqués par les auteurs, et surtout par le docteur Galezowski, j'en joins plusieurs que je regarde comme très-importants, qui sont : l'apparition de vaisseaux de nouvelle formation dans les exsudats un peu anciens, la possibilité de les apercevoir nettement avec le miroir seul, l'extension des exsudats jusque sur la papille, et enfin la teinte foncée et la déformation des vaisseaux rétiniens soulevés par le dépôt sous-jacent.

J'ai décrit et représenté des types. Je crois qu'il est inutile d'appro-

fondir cette comparaison et de l'étendre à tous les cas qui ne sont pas si complétement caractérisés ; qu'il suffise de savoir que quelques-uns des signes distinctifs ne sont pas toujours aussi accusés que nous l'indiquons : ainsi les bords de la plaque atrophique sont quelquefois très-mal arrêtés et se fondent insensiblement dans le rouge choroïdien, tandis que ceux d'un exsudat peuvent être très-nets sur un point et même sur presque tous les points. Le pigment des plaques exsudatives est absent à leur début et n'apparaît que tardivement; par exception il y a des hémorrhagies voisines des plaques d'atrophie, surtout quand celles-ci résultent d'apoplexies partielles ; on voit quelquefois aussi les atrophies et les exsudations réunies dans un seul œil; enfin, les plaques blanches sont parfois si petites, qu'il est tout à fait impossible de leur assigner des caractères très-significatifs.

Je crois également inutile de différencier ces plaques avec les taches congénitales de la choroïde et de la rétine, avec les exsudats flottants dans le corps vitré, avec les tumeurs du fond de l'œil et les opacités postérieures des cristallins.

Enfin, je crois devoir prévenir que je réserve la question d'apprécier si l'altération exsudative observée appartient à la choroïde ou à la rétine. C'est là une interprétation à discuter, non pas ici, mais dans un article spécial. Quelle que soit, du reste, l'opinion adoptée sur la localisation des exsudations, elle ne change rien au diagnostic établi précédemment entre elles et les atrophies.

L'observation relatée par M. le professeur Gosselin me semble, autant qu'on peut le présumer par la lecture, être un cas d'apoplexie du fond de l'œil, laissant des exsudations blanches qui recouvrent partiellement les vaisseaux rétiniens et même une grande partie de la papille. Quant à la choroïdite, elle a dû se déclarer consécutivement, et c'est sous cette dernière forme qu'elle se présenta à l'examen de M. le professeur Gosselin.

Dr Cuignet.

ÉTUDE

SUR LES

ALTÉRATIONS DE LA TACHE JAUNE

Par le Dr SALIVAS

Les altérations de la tache jaune (macula) prennent leur point de départ dans la rétine et dans la choroïde, et donnent lieu à des symptômes fonctionnels qui se ressemblent d'une façon générale, quels que soient le point de départ et la nature de la lésion.

Le début est tantôt brusque et c'est le cas le plus fréquent ; le malade accuse une perte subite de la vision centrale; dans d'autres cas, l'affection progresse lentement et si elle est bornée à un œil, ce qui existe ordinairement, elle peut passer inaperçue ; c'est par hasard que le malade s'aperçoit, en fermant l'œil sain, de la présence d'une tache qui occupe le champ visuel de l'autre œil. Il y a fréquemment des maux de tête, des vertiges, et vision d'arcs-en-ciel et d'étincelles. Qu'elle débute lentement ou brusquement, la maladie une fois constituée donne lieu à des symptômes qu'il est difficile de méconnaître.

La vision centrale est diminuée ou abolie ; si le malade fixe un objet avec l'œil affecté, il aperçoit ses bords et ses contours sans distinguer le centre ; là est une tache de couleur variable, gris blanc, gris noirâtre, jaune, noire, rouge dans certains cas, complétement opaque ou plus ou moins transparente, permettant alors de voir confusément les objets qui paraissent plus sombres, mobiles, tremblants et comme vus à travers l'eau agitée. Cette tache, qui s'interpose toujours fatalement entre l'œil et l'objet observé; représente assez bien la forme de l'altération ; le malade la décrit lui-même et on peut d'ailleurs la lui faire dessiner. Un fait à noter dans ce scotome, c'est qu'il grandit dans la vision à distance, pendant laquelle le malade aperçoit les plus grands objets relativement plus distincts et plus droits, et qu'il diminue de volume à mesure qu'on cherche à voir de près. Ses contours sont assez nettement accusés. Par suite de cette altération, le malade a souvent de la peine à trouver les petits objets vers lesquels il veut diriger les yeux. Ainsi en regardant de côté, il les voit

bien ; mais dès qu'il veut les prendre et qu'il arrête l'œil dessus, il ne les retrouve plus. La vision centrale est donc abolie ; si l'altération reste bornée à la région de la macula, la vision périphérique est conservée et le malade voit pour se conduire facilement, mais s'il fixe quelque chose, s'il cherche par exemple le numéro de sa maison, il a la plus grande peine à le trouver ; souvent il l'a dépassé quand celui-ci lui apparaît sur le côté, il le cherche de nouveau et de nouveau il ne le retrouve pas.

Il arrive quelquefois que la tache n'existe pas, mais la vue subit un trouble tout particulier : les objets paraissent courbés, coupés ; les différentes lettres ont plusieurs contours inégaux et paraissent chacune non-seulement déformées, interrompues par places, mais groupées irrégulièrement, comme jetées pêle-mêle, si bien que le malade ne peut ni reconnaître, ni compter les caractères. Ces métamorphopsies sont caractéristiques de l'affection de la macula, on ne peut pas s'y tromper.

Rien de plus variable que les changements qui surviennent dans le sens chromatique ; tantôt les couleurs principales sont perçues, et les composées confondues, le malade distinguant la couleur qui prédomine ; tantôt la perception des couleurs n'est pas altérée ou est seulement affaiblie, les teintes les plus légères seules ne sont pas reconnues ; d'autres fois il y a cécité complète ; pour que celle-ci existe, il faut que l'altération occupe une certaine partie de la rétine.

DIFFÉRENTES VARIÉTÉS D'ALTÉRATION DE LA MACULA.

La région de la macula peut présenter des altérations très-variées. Souvent ce sont des hémorrhagies ou des taches exsudatives ; dans d'autres cas, la maladie a débuté par la choroïde et n'a amené des désordres dans la rétine que par contiguïté.

Examinons ce qu'il y a de particulier dans chacune de ces variétés :

I. *Hémorrhagies.* — L'acuité de la vision centrale est abolie subitement, mais la vision périphérique peut être assez conservée pour permettre au malade de se conduire. L'œil voit tous les objets colorés en rouge ; quelquefois cette coloration change à différentes périodes de la maladie. Sur un nombre relativement grand d'apoplexies

intra-oculaires, il y a très-peu de malades qui présentent les phénomènes de la vision colorée ; c'est-à-dire que celle-ci ne se produit que lorsque le sang épanché occupe la macula lutea tout entière, ainsi que les parties voisines, ou que le corps vitré en est rempli en grande partie et que le sang se trouve dans le trajet de l'axe visuel. « Dans les observations que j'ai recueillies, déclare M. Galezowski (1), sur 118 malades je n'ai constaté que 9 fois la vision colorée, malgré le nombre beaucoup plus considérable d'apoplexies de la macula. Je ne prétends pas affirmer qu'à part ces 9 malades les autres n'aient pas éprouvé de temps à autre ce phénomène, mais ce dont je suis convaincu, c'est qu'il n'a jamais manqué, lorsque la tache apoplectique occupait une grande étendue de la macula et de ses environs. La vision colorée jaune, violette, verte se produit au moment où le sang épanché laisse en se résorbant une suffusion jaunâtre ou autre qui pervertit la sensation des rayons lumineux. »

Le sang peut s'infiltrer dans l'épaisseur de la macula elle-même, c'est ce qui a lieu pour un petit épanchement, il se fait alors au centre même de la fovea ; l'examen ophthalmoscopique est souvent difficile, car on confond cette hémorrhagie avec la tache rouge physiologique ; il n'y a que l'examen des signes fonctionnels qui permette d'établir un diagnostic certain ; ou si l'épanchement est un peu plus considérable, il traverse la membrane limitante pour se répandre en prenant la forme d'une coupe entre celle-ci et la membrane hyaloïdienne ; on voit alors très-distinctement les gros vaisseaux se cacher tout d'un coup derrière le bord de cet épanchement. Le sang peut perforer la membrane limitante externe et fuser le long de la choroïde ; il peut au contraire, en soulevant la membrane interne, s'avancer vers le corps vitré et s'épancher dans son épaisseur.

Ces hémorrhagies sont précédées ou s'accompagnent d'une transsudation séreuse plus ou moins étendue, s'étendant jusqu'à la papille, souvent si peu prononcée qu'on ne voit qu'une portion distincte du pourtour de la tache hémorrhagique recouverte d'un faible nuage ; d'autres fois cette teinte est plus prononcée et plus étendue, elle manque rarement : quand donc on verra une suffusion séreuse autour de la papille, l'attention devra être éveillée et l'on cherchera une apoplexie

(1) *Du diagnostic des maladies des yeux par la chromatopsie rétinienne*. Paris, 1868.

dans la macula. Les limites de l'épanchement sont le plus souvent nettes, arrondies, quelquefois rectilignes dans les épanchements considérables.

Tandis que l'on trouve la vue à peine troublée chez des sujets dont la rétine est criblée de foyers hémorrhagiques, il n'en est plus de même lorsque l'épanchement siége dans la tache jaune, pour si petit qu'il soit. Ceci se conçoit : une hémorrhagie peut se résorber dans toute la rétine sans laisser de traces, surtout lorsque le sang épanché est resté concentré dans les couches internes, cellulo-vasculaires et fibreuses ; or ces couches cellulo-vasculaires et fibreuses n'existant presque pas dans cette région, toute apoplexie doit porter atteinte aux éléments de la vision. Même après la résorption de l'épanchement, dit Schweigger, on ne doit pas s'attendre à voir se produire une amélioration notable des yeux (1). Cette règle n'est pourtant point sans exception, et il est des malades chez lesquels a eu lieu la guérison complète d'apoplexies de la macula. Le pronostic doit donc être très-réservé ; il est toutefois moins grave quand il s'agit d'hémorrhagies dans la cupule.

II. *Dégénérescences graisseuses.* — La rétinite albuminurique est caractérisée par la blancheur éclatante des taches isolées de dégénérescence graisseuse qu'elle forme ; ces taches se retrouvent à une époque plus avancée de la maladie près de la macula lutea ; elles sont petites, distinctes et groupées d'une façon particulière ; elles forment en effet des points et des lignes qui semblent toutes converger vers le centre de la macula ; c'est un étoilé de petites plaques ayant la tache jaune pour centre. Cette disposition est due à ce que l'infiltration se fait le long des fibres radiaires, qui sont remarquables par leur direction radiée.

III. *Exsudations.* — A la suite d'une inflammation ou d'une extravasation sanguine, on voit quelquefois se déposer sur la surface de la rétine ou dans le tissu même de cette membrane des taches, de forme, de grandeur, de couleur, de densité variables ; ce sont des exsudats.

Ces exsudats peuvent être idiopathiques. Le malade est pris d'une perte de la vision analogue à celle qui résulte d'une hémorrhagie ;

(1) Leçons d'ophthalmoscopie.

mais à l'ophthalmoscope on trouve une tache blanc grisâtre qui ne ressemble pas à un épanchement. Le plus souvent, les exsudations sont symptomatiques ; on les rencontre dans l'albuminurie, la syphilis, etc.

Les exsudats, résultant de *modifications inflammatoires*, se distinguent surtout par des opacités de la membrane, appartenant la plupart à la couche profonde, et présentant un strié très-marqué qui correspond à la direction des fibres des cônes rayonnant du centre à la périphérie, le long desquelles s'est fait l'exsudat.

IV. *Rétinite syphilitique.* — La *rétinite syphilitique* est habituellement caractérisée par une opacité manifeste de la papille et de la rétine environnante, opacité qui est accompagnée de dilatation et d'une forme tortueuse des veines. Les points où la maladie se localise sont la papille et son contour, ainsi que la macula. Cette zone s'opacifie sans se tuméfier; la rétine prend une teinte gris bleuâtre ; rarement on voit çà et là quelques petites taches plus opaques. Dans des cas, la macula est parsemée de troubles ponctués ; c'est à cette variété que de Graefe a donné le nom de *rétinite centrale à récidive ;* la maladie se localise de préférence autour de la macula et ne voile, lorsqu'elle se propage vers la rétine, que son contour externe. On voit dans la tache jaune un faible pointillé grisâtre, n'affectant pas de forme régulière, et ne prenant jamais le reflet des plaques graisseuses. Ce pointillé, et c'est là un fait remarquable, a la plus grande inconstance ; ainsi il peut apparaître très-rapproché et en grand nombre pour disparaître dans l'espace de quelques jours, produisant des alternatives dans la vision correspondant à sa présence ou à son absence.

Ce qui, d'après de Graefe, caractérise essentiellement cette rétinite centrale, c'est la facilité extrême avec laquelle elle récidive ; les poussées ne durent habituellement que quelques jours et déterminent une diminution bien plus notable de la vue que la forme péripapillaire. Ces poussées se répétant par intervalles de quinze jours à un mois, peuvent faire traîner cette maladie indéfiniment en longueur. L'atrophie survient généralement après un certain nombre de rechutes. La rétinite syphilitique n'éclate souvent que dans un œil sans tendance à envahir l'autre ; la marche est traînante ; de Graefe a observé jusqu'à cinquante et quatre-vingts rechutes.

V. *Choroïdite atrophique.* — Les altérations de la choroïde se développant dans cette région, quoique peu importantes par leur nature, peuvent par des soulèvements partiels occasionner des troubles visuels, qui, faibles dans les parties périphériques de la rétine, sont capables d'abolir complétement la vue lorsqu'ils se produisent près de la macula. Dans ce cas, l'inflammation se communique par contiguïté à la membrane nerveuse, qui s'infiltre par les exsudations choroïdiennes, et les éléments rétiniens situés surtout à la face postérieure de cette membrane se désagrégent, gonflent, perdent leur transparence et ne recouvrent ensuite qu'en partie très-minime leurs fonctions.

Une des formes les plus simples, c'est le staphylôme postérieur progressif qu'on rencontre chez la plupart des yeux myopes. Cette atrophie augmente, s'étend à la macula, qu'elle dépasse même en gagnant la périphérie; dans d'autres cas, l'atrophie qui se produit dans la macula est indépendante de tout staphylôme postérieur. Cette maladie se rencontre, avons-nous dit, chez les myopes ; chez eux il y a un allongement des axes, notamment de l'axe antéro-postérieur de l'œil, qui amène une augmentation de pression dans l'intérieur du globe, distension des membranes de ce globe et atrophie. Il n'y a pas de maladie plus fréquente chez les personnes myopes que celles de la macula ; il y a affaiblissement de l'acuité visuelle, un trouble qui augmente graduellement et existe le plus souvent dans les deux yeux ; la vision centrale finit par être abolie, et cela définitivement. L'indication, dans ce cas, est donc de diminuer la pression intra-oculaire : on y arrive au moyen de l'iridectomie ; c'est une bien faible ressource, car à l'époque où on la fait, l'atrophie est ordinairement trop avancée. Il faudra néanmoins tenter l'opération, et dans certains cas elle déterminera sinon une amélioration, du moins un arrêt de la maladie.

Dr Salivas.

SUR LES

FORMES IRRÉGULIÈRES DU GLAUCOME

ET SUR SES COMPLICATIONS

Par le Dr GALEZOWSKI

Après les travaux de de Graefe, de Donders et de Bowman sur le glaucome, il semblait qu'il ne restât plus rien à ajouter à ce que ces hommes de génie ont fait pour l'histoire de cette intéressante affection. Mais plus on avance dans l'expérience, plus on se convainc que tout n'a pas encore été dit sur cette matière, et qu'il y a une foule de détails qui demandent des études nouvelles et des observations minutieuses. C'est ainsi qu'il y a un certain nombre d'affections glaucomateuses qui, par leur forme, leur marche et les complications qu'elles présentent, diffèrent complétement des trois classes typiques admises jusqu'à nos jours. C'est de ces formes irrégulières de glaucome que nous allons nous occuper, et nous analyserons en même temps les différentes complications qui s'observent soit au début, soit dans le courant de la maladie.

Nous appelons *glaucome irrégulier*, une affection qui diffère des trois formes classiques et notamment du glaucome simple, du glaucome aigu et du glaucome chronique par la nature d'exsudation, ses symptômes, sa marche et son évolution.

Sans doute si on voulait analyser chaque cas particulier avec soin, on compterait bien souvent des irrégularités dans certains symptômes de la maladie. Mais dans ces variétés il n'y aurait rien qui permît d'établir une classe ou un groupe à part. Pour moi, au contraire, un glaucome est irrégulier, lorsque d'après l'ensemble des symptômes, sa marche et son évolution ne peuvent rentrer dans aucune des trois formes typiques.

Nous distinguons trois variétés de glaucome irrégulier : *a*. glaucome hémorrhagique ; *b*. glaucome plastique, et *c*. glaucome suppuratif.

A. GLAUCOME HÉMORRHAGIQUE.

Depuis longtemps de Graefe avait signalé l'apparition des épanchements sanguins dans la rétine à la suite de l'excision de l'iris, et il les attribuait à la diminution brusque de la pression intra-oculaire après l'opération. Ces faits ne présentent rien de ce qui peut constituer une irrégularité quelconque.

Mais il y a une autre variété toute particulière dans laquelle le glaucome est précédé ou suivi d'épanchements sanguins plus ou moins nombreux sur la rétine. De Graefe (1) a signalé ce fait dans son dernier mémoire sur le glaucome, mais il considérait les hémorrhagies comme une cause prédisposante au glaucome.

Pour mon compte, j'avais aussi observé des faits analogues, mais mon opinion était (2) que la rupture des vaisseaux n'était qu'un premier phénomène de la gêne de circulation occasionnée par le glaucome. M. Pagenstecher (3) est allé plus loin, il en a donné avec raison une description comme d'une forme à part, et il applique à la maladie la dénomination de *glaucome hémorrhagique*.

Cette forme de glaucome présente, en effet, quelque chose de particulier qui la fait distinguer d'autres variétés. La maladie débute par des hémorrhagies très-nombreuses sur la rétine, qui sont suivies immédiatement d'un affaiblissement très-marqué de l'acuité visuelle. Les hémorrhagies apparaissent sous forme de taches très-larges, irrégulières, par places même entremêlées de taches blanches. Les veines paraissent tortueuses, tandis que les artères sont minces et dès le début deviennent filiformes. C'est une simple rétinite hémorrhagique, occupant un seul œil et qui n'est accompagnée d'aucun signe glaucomateux. L'œil n'est point dur, la pupille et la chambre antérieure conservent leur disposition physiologique, il n'y a point de phénomènes d'irisation ou des cercles d'arc-en-ciel autour d'une flamme. Le nerf optique n'est point excavé, et en un mot, il n'y a rien qui présage l'apparition du glaucome.

La maladie se déclare ordinairement chez les individus plus ou

(1) De Graefe, *Archiv f. Ophth.* Bd. XV, Abth. 3.
(2) Galezowski, *Traité des maladies des yeux*, p. 681.
(3) Pagenstecher, *Archiv f. Ophth.* Bd. XVII, Abth. 2, p. 98.

moins âgés, et souvent chez les rhumatisants ou chez les goutteux ; elle ne provoque point de douleurs, mais l'affaiblissement de la vue s'accentue de plus en plus. Un tel état de choses peut se maintenir presque sans changement pendant plusieurs mois, lorsque tout d'un coup et sans aucune cause appréciable le malade est pris de douleurs périorbitaires violentes, s'exaspérant surtout la nuit, et à l'examen on constate tous les signes du glaucome aigu. A ce moment la vue se perd définitivement, la cornée devient terne, la chambre antérieure se trouble et diminue de capacité, la pupille se dilate, les vaisseaux ciliaires antérieurs deviennent variqueux, l'œil est dur, larmoyant, les douleurs deviennent insupportables dans toutes les branches de la cinquième paire, et s'exaspèrent tantôt la nuit, tantôt le matin.

Tels sont les symptômes qui caractérisent cette période de l'affection, qui ne diffère en rien d'un glaucome aigu. L'opération d'iridectomie devient urgente et elle doit être pratiquée sans aucun retard. Mais les conséquences de cette opération sont différentes de celles que nous voyons dans les formes régulières du glaucome.

Jusqu'à présent, nous avons eu occasion d'observer deux fois cette forme de glaucome, et dans les deux cas nous avons pratiqué l'iridectomie. Mais cette opération a été suivie dans les deux cas de phénomènes identiques tout particuliers que nous croyons utile de signaler. Dans l'un comme dans l'autre cas, la coaptation de la plaie après l'iridectomie a été complète pendant deux ou quatre jours, puis on voyait apparaître sur toute l'étendue de la plaie comme une sorte de kyste. C'était l'humeur aqueuse qui sortait de la chambre antérieure à travers la plaie cornéenne désunie et qui allait s'accumuler sous la conjonctive. Cette cicatrisation vicieuse était suivie de douleurs névralgiques très-violentes pendant trois semaines à deux mois, comme on pourra en juger par les deux observations suivantes :

Observation I. — Le marquis X..., âgé de soixante-dix ans, fut pris au commencement de l'année 1870 d'un affaiblissement considérable de la vue de l'œil droit. Il était goutteux au plus haut point et attribuait le trouble de la vue à l'accès de goutte. Au bout de deux mois, lorsque la vue de cet œil commença à baisser de plus en plus, il se décida à nous consulter sur l'état de son œil droit, et nous le vîmes en consultation avec un de nos confrères, le docteur Gomme.

Voici quel était l'état de cet œil. A l'extérieur aucun changement, la cornée est transparente, et aucune injection morbide du côté de la sclérotique. L'œil n'est point augmenté de densité. La pupille conserve sa contractilité normale. Le malade

distingue à peine de cet œil les caractères n° 50. Le champ visuel n'est point rétréci. — L'examen ophthalmoscopique nous a permis de constater la présence de nombreuses taches hémorrhagiques, qui occupaient toute la partie postérieure de la rétine ; la papille se trouvait complétement masquée par ces hémorrhagies, de même que la macula. La branche supérieure de l'artère centrale était à peine visible. Elle était déchirée et vide.

En comprimant le globe de l'œil, on ne pouvait pas provoquer de pulsation dans les vaisseaux.

Comme l'affection datait de plusieurs mois et qu'elle était due à la cause goutteuse, nous avons conseillé au malade de soigner plutôt la santé générale.

Nous avons eu l'occasion de le revoir aux mois de juillet et d'août de la même année et nous n'avons point constaté de changement. Survint la guerre de 1870, le malade partit en province et nous n'avons pas eu de ses nouvelles.

Au mois de juillet 1871, le malade revint à Paris, souffrant énormément de son œil. Il était pris d'un glaucome aigu des plus caractéristiques, la vue était complétement abolie, la cornée était terne, l'œil était sensiblement augmenté de densité.

Le malade consentit à se faire opérer, et j'ai pratiqué l'iridectomie le 12 juillet 1871, avec le concours obligeant de M. le docteur Gomme. L'opération a été suivie d'une hémorrhagie abondante. Pendant six jours, le malade n'a point éprouvé de douleurs, la plaie était en coaptation complète. Dès le septième jour, les douleurs réapparaissent avec une très-grande intensité, il s'est formé une poche kystique dans toute l'étendue de la plaie. La cornée est devenue un peu terne au voisinage de la plaie. Nous continuons la compression de l'œil pendant plus de quatre semaines.

Peu à peu la petite poche kystique diminue, la cornée reprend sa transparence, et les souffrances cessent. Mais la vue, qui était revenue pendant les premiers quinze jours après l'opération, se perd complétement. A son retour de la campagne vers le mois de décembre 1871, j'ai pu constater la cicatrisation complète de la plaie, mais la vue était complétement abolie. En examinant à l'ophthalmoscope j'ai pu constater une absence totale de vaisseaux sur la papille. La papille est blanche, nacrée, non excavée, mais ni à l'image droite, ni à l'image renversée on ne trouve la moindre trace de vaisseaux, soit centraux, soit capillaires. L'œil gauche est excellent et ne présente aucune altération.

Cette observation présente un enseignement utile au point de vue de la nature de l'affection ainsi que du traitement à instituer. L'affection glaucomateuse chez ce malade avait débuté par une altération des vaisseaux rétiniens, qui se sont rompus sur toute l'étendue de la rétine en donnant lieu à des hémorrhagies multiples. Probablement dans ce cas il y a eu une altération des parois des vaisseaux analogue à celle que M. Pagenstecher (1) a pu constater dans les yeux atteints

(1) *Arch. f. ophth.*, von Arlt, Donders, Bd. XVII, Abth. II, p. 105.

de glaucome hémorrhagique et qu'il a énucléés. Cet auteur a trouvé, en effet, que plusieurs branches artérielles et veineuses de la rétine présentaient un épaississement considérable de leurs parois, surtout dans les artères du premier et du deuxième calibre. Les capillaires étaient très-rarement épaissis d'une manière régulière; le plus souvent ils apparaissaient fusiformes. Dans le premier cas rapporté par par M. Pagenstecher, on a cru nécessaire de faire l'énucléation de l'œil sans qu'on ait tenté l'iridectomie; pourtant l'auteur de cette observation ne parle point d'affection sympathique de l'autre œil.

Pour mon compte, je n'ai pas hésité à pratiquer l'iridectomie, non point dans le but de rétablir la vue de l'œil qui était presque totalement perdue, mais plutôt dans le but de faire cesser les douleurs. Malgré la récidive des névralgies après l'opération, la guérison a été définitivement obtenue. Mais il en est résulté ce fait particulier, c'est que tous les vaisseaux rétiniens ont complétement disparu, au point qu'on n'en voit pas la moindre trace. Et nous ne savons pas si c'est une sorte de thrombose ou d'embolie, mais ce qui est certain, c'est que pas même une trace quelconque des vaisseaux n'y est restée. Un fait tout à fait analogue s'est présenté à mon observation au commencement de cette année, et il a été suivi à peu près des mêmes symptômes après l'opération. La même cessation des douleurs a eu lieu après l'iridectomie, mais au bout de huit jours il y avait un soulèvement de la conjonctive au niveau de la plaie par une vraie poche kystique. Les douleurs revinrent avec la même intensité, et pour les calmer j'ai dû inciser toute la poche kystique. Il s'en était écoulé pendant plus de trois minutes une grande quantité d'humeur aqueuse; le bandage compressif fut ensuite appliqué. Le malade se trouva complétement soulagé pour une huitaine de jours, puis nouvelle crise névralgique et nouvelle paracentèse, mais cette fois l'opération s'est terminée par une guérison définitive des douleurs; quant à la vue, elle demeura complétement abolie.

Tels sont les détails les plus saillants de cette seconde observation.

Observation II. M. M...., employé de bureau, vint me consulter le 20 octobre 1871 pour son œil gauche dont la vue s'était subitement affaiblie, au point qu'il ne pouvait plus distinguer que les gros objets. Il n'aperçoit même pas les plus gros caractères. A l'examen ophthalmoscopique je constate des hémorrhagies très-nombreuses occupant le segment postérieur de l'œil; la papille en est en partie recou-

verte. Rien dans la choroïde ni ailleurs. L'œil n'est point dur, la chambre antérieure et l'iris conservent leur état normal. Rien du côté du cœur. L'application des sangsues à l'anus et quelques purgatifs sont les seuls moyens prescrits. Au commencement de janvier de l'année courante le malade est pris de douleurs atroces à cet œil, et ces névralgies sont occasionnées par un glaucome aigu ayant tous les caractères typiques de la maladie. Je pratique l'excision de l'iris huit jours après. Les douleurs cessent, l'inflammation diminue; pendant quatre jours le malade va bien et la plaie reste en coaptation; le cinquième jour le malade est pris de nouvelles attaques névralgiques et je constate que la plaie est soulevée par une sorte de kyste séreux. J'incise largement toute cette poche kystique; il s'en écoule, pendant cinq minutes, une grande quantité d'humeur aqueuse. Le malade est soulagé et reste pendant huit jours sans souffrances.

5 *Février*. Nouvelles douleurs, quoique moins violentes, nécessitent une nouvelle incision; il s'écoule de nouveau beaucoup d'humeur aqueuse. A partir de ce moment la plaie se cicatrise régulièrement et l'œil se guérit.

De ces deux faits il résulte pour moi cette conclusion, qu'il y a possibilité de faire cesser les douleurs et les symptômes inflammatoires du glaucome hémorrhagique par une large iridectomie. Mais comme la maladie semble laisser pendant quelque temps une prédisposition à des récidives de névralgies très-violentes, j'accepte à l'avenir, comme principe, d'évacuer l'humeur aqueuse en entr'ouvrant la la plaie tous les cinq ou six jours pendant quinze à vingt jours. De cette façon on évitera les crises nouvelles douloureuses et l'on arrêtera définitivement l'inflammation du globe oculaire.

Le glaucome hémorrhagique, comme on le voit par les faits précédents, débute par des hémorrhagies, au moment où rien encore ne fait présager l'apparition des attaques glaucomateuses.

Mais il existe un certain nombre de glaucomes qui se compliquent d'hémorrhagies plus ou moins abondantes à une période ultérieure de la maladie, que cette dernière se présente sous sa forme aiguë ou chronique. Ces hémorrhagies peuvent être considérées comme de simples complications du glaucome régulier, comme le pensent de Graefe et Pagenstecher, et n'être que le résultat de la distension des vaisseaux et de leur rupture occasionnée par une trop brusque diminution de la tension intra-oculaire.

Dans quelques cas pourtant, les choses ne se passent pas ainsi, et il me semble impossible d'expliquer de la même façon toutes les hémorrhagies qu'on découvre dans le fond de l'œil glaucomateux. Si l'on examine certaines de ces taches apoplectiques de la rétine deux

ou trois jours après l'opération, on acquiert la certitude, tant par leur aspect que par leur forme et leur coloration, qu'elles sont antérieures à l'opération. Il y a là un travail pathologique tout particulier des vaisseaux rétiniens, travail qui marche de pair avec d'autres phénomènes du glaucome, sous l'influence duquel les vaisseaux se rompent plus facilement que chez d'autres individus. Nous croyons, par conséquent, qu'on doit accepter la dénomination de *glaucome hémorrhagique* pour toutes ces variétés, dans lesquelles les hémorrhagies apparaissent, soit avant le glaucome, soit dans le cours de la maladie aiguë ou chronique.

Ces hémorrhagies peuvent se produire indistinctement dans toutes les membranes internes de l'œil et donner lieu à des conséquences plus ou moins graves. Je les ai vues se produire deux fois dans la chambre antérieure sous forme d'hyphéma, et, simultanément, on distinguait une opacité du cristallin réfléchissant une teinte rougeâtre qui provenait des épanchements analogues dans le corps vitré. Chez une de ces malades, cet état était suivi de crises névralgiques des plus violentes, se prolongeant pendant plusieurs heures et même la journée tout entière. Le globe de l'œil était dur, fortement distendu, la chambre antérieure effacée, l'iris sale, foncé, non encore atrophié, la pupille largement dilatée et immobile.

Nous savons que le glaucome d'un œil laisse ordinairement une prédisposition à la même maladie dans son congénère. Y a-t-il là une influence sympathique, ou n'est-elle pas, au contraire, le résultat de la prédisposition constitutionnelle qui existe dès le début dans les deux yeux?

Je ne crois pas que ce soit dû à l'action sympathique d'un œil sur l'autre, parce que j'ai la conviction que la maladie ayant débuté par un œil sera suivie, au bout d'un certain temps, des mêmes phénomènes dans l'autre. Mais il n'est pas douteux que les attaques névralgiques violentes d'un œil, de même que l'opération pratiquée dans un œil, précipitent souvent les accidents inflammatoires de l'autre.

Ce qui aurait pu arriver quelques semaines ou même quelques mois plus tard, survient beaucoup plus rapidement et quelquefois avec une violence extrême. Chez une de mes malades, la maladie de l'œil non opéré a commencé par des vomissements incoercibles.

L'opération fut pratiquée très-régulièrement sur l'œil droit atteint d'un glaucome aigu, après un mois de durée. La première nuit après l'opération, la malade fut prise de vomissements qui n'ont pu être arrêtés que vers le matin. En examinant le lendemain les yeux de la malade, jai pu constater l'existence du glaucome aigu dans l'œil non opéré. L'iridectomie amena la guérison prompte de la maladie.

(*A suivre.*) Dr GALEZOWSKI.

BIBLIOGRAPHIE

Traité des opérations qui se pratiquent sur l'œil, par ED. MEYER, avec la collaboration du docteur A. DE MONTMÉJA, 1 vol. in 4° vélin de 275 pages, 190 fig. intercalées dans le texte, 22 planches photographiées. — Lauwereyns, éditeur, 21, rue Monsieur-le-Prince. Paris, 1871. Prix : 40 fr.

ANALYSE, PAR LE Dr ADOLPHE PIÉCHAUD.

La chirugie oculaire s'est enrichie de faits si nombreux dans ces vingt dernières années, tant de perfectionnements ont été apportés dans plusieurs méthodes opératoires, tant de procédés sont tombés en désuétude, qu'il devenait difficile à quiconque embrasse la pratique de l'ophthalmologie d'arrêter son opinion, toutes les fois qu'une maladie réclame l'intervention chirugicale. Les traités qui doivent avoir le privilége de renfermer tout ce que la science possède sur chaque question, ont par cela même «l'inconvénient de laisser au praticien le travail indispensable de rechercher parmi les procédés opératoires ceux qui pourraient convenir le mieux au cas spécial, et de choisir, parmi ces derniers, le moins dangereux, le plus simple, et celui qui, d'après les données statistiques, a fourni le plus grand nombre de succès. »

Ces réflexions devaient conduire M. Meyer à faire un livre qui, tout en exposant fidèlement les principales méthodes opératoires actuellement mises en usage, devait s'attacher particulièrement aux procédés nouveaux introduits dans la pratique, et aux grandes applications de la chirurgie oculaire moderne. Pour que ce livre fût profitable à tous les points de vue, il était nécessaire de mettre en relief certains points importants, et de laisser dans l'ombre d'autres points d'une importance secondaire. L'auteur a parfaitement compris qu'un travail d'élimination était

indispensable. Aussi ne fera-t-il que mentionner les procédés qui n'ont plus, pour ainsi dire, qu'une valeur historique, et s'attachera-t-il au contraire à démontrer « l'importance de ceux qui, d'après l'expérience des maîtres le mieux placés pour en juger, ont survécu à toutes les études comparatives. »

L'ouvrage est divisé en deux parties distinctes : la première comprend les opérations qui se pratiquent sur le globe de l'œil ; la seconde renferme celles qui intéressent les paupières, l'appareil lacrymal ou l'orbite. Les chapitres les plus importants de ce traité sont ceux qui se rapportent à la cataracte, à l'iridectomie et au strabisme.

M. Meyer fait précéder sa première étude de considérations générales sur les opérations oculaires. Il déclare qu'il n'est point partisan dans la plupart des cas de l'emploi du chloroforme, dont les avantages sont loin d'être démontrés, surtout si l'on considère les inconvénients sérieux qui peuvent parfois en résulter, tels que les efforts du patient, ses mouvements tumultueux dans la période d'excitation et enfin les vomissements. D'ailleurs, ce que l'on veut obtenir par l'anesthésie, c'est principalement la résolution musculaire, qui a pour but de faciliter les manœuvres opératoires et l'intervention des aides. — M. Meyer, qui veut que le malade soit toujours couché ou étendu sur un lit à opération, arrive facilement à obtenir une résolution musculaire assez complète, pour que les mouvements de l'opérateur ne soient en rien gênés. Il n'emploie la chloroformisation ou l'éther que chez les personnes absolument pusillanimes, ou dans les cas de forte pression intra-oculaire où il y a nécessité d'abolir complétement les contractions spasmodiques.

Après des conseils sur la position à donner au patient, sur celle de l'opérateur et de chacun des aides, après des détails sur le traitement consécutif aux opérations et sur l'emploi du bandage compressif, M. Meyer aborde la question de la cataracte.

« Avant de se décider à l'opération, il est absolument nécessaire de se rendre compte de l'état général de l'œil et surtout de ses fonctions visuelles, pour ne pas être surpris après l'opération par une *amaurose imprévue.* »

L'auteur attache avec raison une importance capitale à l'examen de l'acuité de la vue et à l'exploration du champ visuel. A la recherche des phosphènes, dont les résultats sont toujours incertains, il préfère de beaucoup l'examen avec une lampe, dans une chambre obscure : par ce moyen il est toujours facile de s'assurer du degré de la force visuelle, de l'état du champ visuel et de la faculté d'orientation que possède le malade.

Faut-il opérer un œil de la cataracte, lorsque l'autre est complétement sain?

Doit-on attendre la maturité complète de la cataracte pour l'opérer ?

Doit-on opérer les deux yeux à la fois ?

A l'exemple de de Graefe, l'auteur répond à la première de ces questions par l'affirmative : il est d'avis qu'il faut intervenir dans les cas où l'œil peut être opéré par discision ou extraction linéaire simple, c'est-à-dire dans les cas où le succès est à peu près hors de doute ; mieux vaut s'abstenir dans les autres.

A la seconde question, l'auteur répond qu'il faut attendre en général la maturité complète de la cataracte. Dans les formes lentes, où les deux yeux sont atteints à un degré différent, la temporisation se trouve contre-indiquée. Elle l'est bien

davantage dans les cataractes congénitales ou du jeune âge, qui deviennent fréquemment la cause de strabisme ou de nystagmus.

En troisième lieu, l'auteur se prononce contre la pratique qui consiste à opérer les deux yeux à la fois. S'il l'adopte quelquefois, ce n'est que dans des conditions particulières et sur un désir formellement exprimé par le malade. Passant ensuite à l'étude des méthodes opératoires, il décrit successivement l'*extraction à lambeau*, l'*extraction par une incision linéaire*, l'*extraction linéaire combinée avec l'iridectomie, la discision*, l'*abaissement*, et enfin l'*extraction de la cataracte secondaire*. Il insiste sur le choix de la méthode, qui doit dépendre surtout de la consistance de la cataracte, que l'on reconnaîtra à son volume, à la conformation des opacités. — Les cataractes molles font tomber l'iris en avant et présentent de larges stries bleuâtres ou nacrées ; la cataracte dure, au contraire, a de petites stries étroites, rayonnées, etc.

Il va sans dire que l'auteur accorde la préférence au procédé de de Graëfe, pour les cataractes séniles. L'extraction à lambeau, il est vrai, est la méthode opératoire la plus parfaite, lorsqu'elle réussit. Mais combien les statistiques sont moins favorables que celles de l'extraction linéaire périphérique ! On a toujours à craindre, en effet, la mauvaise coaptation des lèvres de la plaie et différents accidents, tels que le chémosis séreux conjonctival, l'infiltration générale de la cornée, la suppuration du lambeau et l'iritis. Après huit, dix et quinze jours même, l'œil opéré se trouve sous la menace de pareils dangers, tandis que ces derniers ne sont plus à redouter deux ou trois jours après l'extraction par le procédé de de Graefe. Pour démontrer les avantages de cette méthode, l'auteur invoque d'abord le nombre des succès, qui est incontestablement supérieur à celui des autres méthodes, la rapidité de la cicatrisation, l'influence favorable que l'excision de l'iris paraît exercer sur la marche de la guérison, soit que l'iridectomie « facilite l'expulsion complète de la cataracte, soit qu'elle modifie heureusement les conditions de la circulation et de la pression intra-oculaire. » Rien de plus juste, à part toutefois l'opinion émise, sous forme d'hypothèse, d'une plus grande facilité pour l'expulsion des masses corticales. — L'iridectomie, dans le procédé de de Graefe, ne facilite pas la sortie du cristallin ; mieux vaut dire qu'elle la rend possible. Et même avec l'iridectomie, n'arrive-t-on pas toujours dans quelques cas à extraire entièrement les masses corticales, et c'est peut-être pour ce motif que certains ophthalmologistes ayant de longues années pratiqué l'extraction linéaire périphérique, ont cru devoir abandonner l'incision linéaire et l'ont remplacée par un véritable lambeau embrassant le tiers de la cornée environ. Cette modification leur a paru fournir un nombre de résultats plus satisfaisants. Quoi qu'il en soit, la méthode de de Graefe est actuellement la méthode par excellence, et M. Meyer, fort des leçons de son maître et appuyé de sa propre expérience, fait une œuvre utile en en recommandant l'emploi à tous les chirurgiens. D'ailleurs, la plupart des praticiens consciencieux ont accepté, théoriquement du moins, s'ils ne l'ont pas adopté dans leur pratique journalière, le progrès chirurgical accompli par le professeur de Berlin, et à l'heure qu'il est, on pourrait compter les adversaires *quand même*. Les avantages de la nouvelle méthode seraient universellement reconnus, si l'on pouvait faire d'un seul coup table rase de toutes les vieilles habitudes et des convictions qu'entraîne l'expérience. Disons-le, la méthode de de Graefe, moins persécutée qu'on a bien voulu le

faire entendre, à eu plus à souffrir de l'exagération et des réclames patriotiques de quelques partisans trop enthousiastes que de l'hostilité de ses détracteurs.

Dans le chapitre consacré à la discision, M. Meyer reconnaît que toutes les cataractes en général peuvent être opérées par cette méthode, jusqu'à l'âge de vingt ou de vingt-cinq ans; que, passé cet âge, elles se prêtent peu à la résorption, qui exigerait d'ailleurs un temps très-prolongé, et qu'il y a nécessité de recourir à une autre méthode.

Toutefois on rencontre soit avant, soit après cette limite d'âge, des variétés de cataractes qui, en raison de leur consistance, seraient opérables par discision, si par le travail prolongé de la résorption et le gonflement des masses corticales, on ne craignait pas d'exposer l'œil, surtout l'iris, à des dangers consécutifs. De Graefe a conseillé alors de combiner la discision avec l'iridectomie. L'auteur adopte cette pratique pour les cas de cataractes du jeune âge, où l'on ne peut « obtenir à l'aide de l'atropine une dilatation suffisante de la pupille », pour les cataractes zonulaires dont la résorption est très-lente, et qui subissent habituellement, après la discision, une augmentation considérable de volume. Dans ces divers cas, l'excision de l'iris est préalable, et se pratique quinze jours au moins avant la discision.

Dans son étude de l'iridectomie, l'auteur passe en revue les différentes conditions qui réclament cette opération, qu'il y ait nécessité d'établir une pupille artificielle, de modifier la circulation de l'œil ou de rétablir des communications interrompues par des adhérences, etc., — et il groupe toutes ces indications sous deux chefs principaux : l'indication *optique*, et l'indication *antiphlogistique*.

Pour répondre au *but optique*, on pratique l'iridectomie : dans les taies centrales de la cornée, dans l'occlusion de la pupille, dans les cataractes capsulaires centrales stationnaires, dans les cataractes zonulaires, et dans certaines luxations du cristallin.

Pour remplir l'indication *antiphlogistique*, elle est appliquée dans quelques affections de la cornée (abcès, ulcérations étendues, staphylômes et ectasies cicatricielles), dans les irido-choroïdites, suites d'adhérences du bord pupillaire, dans les synéchies postérieures totales, ou les synéchies multiples que l'atropine ne peut rompre, et pour l'extraction des corps étrangers, ou les kystes de l'iris.

Pour établir une pupille artificielle, l'iridectomie doit être faite en bas et en dedans, sur le trajet de l'axe optique. Si la cornée est opaque en ce point, on la pratique en bas : on est obligé de la faire en haut, si la cornée n'est transparente que dans sa portion supérieure.

Dans tous les cas où il s'agit de combattre une action inflammatoire, ou de détruire des synéchies postérieures totales, on doit pratiquer l'iridectomie à la partie supérieure, afin d'éviter les phénomènes d'éblouissements consécutifs.

Comment agit l'excision de l'iris dans les affections glaucomateuses? Quel est le *pourquoi* de son action? Comme de Graefe qui, invité autrefois à formuler son opinion, déclara publiquement dans l'amphithéâtre de l'Hôtel-Dieu de Paris, qu'il pratiquait l'iridectomie *empiriquement*, l'auteur avoue qu'il n'est pas possible d'expliquer d'une manière suffisante le rôle de l'excision de l'iris : « Toujours est-il qu'il n'est pas moins établi aujourd'hui, d'une façon incontestable, que l'iridectomie, pratiquée selon les règles, combat victorieusement l'exagération de la pression intra-oculaire dans les affections glaucomateuses. »

Nous ne nous arrêterons pas à l'article consacré au *décollement rétinien*, où

M. Meyer esquisse rapidement les diverses tentatives faites, depuis Sichel, dans le but d'évacuer la poche du liquide : celle de de Graefe, celle de Bowman, à l'aide de deux aiguilles à discision, celle de Wecker au moyen d'un aspirateur effilé en pointe. Quoique l'auteur n'ait qu'une très-médiocre confiance dans ces procédés, il pense néanmoins que, si pauvres que soient les ressources que nous sommes en état d'opposer à ces maladies funestes, il ne nous est pas permis de les négliger, quand bien même nous ne devrions obtenir qu'un résultat temporaire.

Suit un chapitre où M. Meyer, après avoir fait l'histoire de la strabotomie depuis le commencement du siècle dernier jusqu'à nos jours, réédite son travail déjà connu de nos lecteurs : Du *strabisme, et particulièrement des conditions de succès de la strabotomie*. Quoique moins développée, sa nouvelle étude est fort complète et renferme toutes les données scientifiques que Bonnet (de Lyon), Lucien Boyer, G. Guérin, de Graëfe et Critchett ont apportées à la question.

Cette étude est précédée de quelques considérations théoriques sur le strabisme même et sur son mode de production. L'auteur range en deux groupes tous les cas de strabisme qui peuvent survenir. Le premier, qui prend le titre de *strabisme paralytique*, renferme les cas où le parallélisme des mouvements est détruit par suite d'une différence dans la mobilité des deux yeux. — Le second, rangé sous le titre de *strabisme non paralytique* ou *concomitant*, comprend les cas où, l'étendue des mouvements étant pareille, leur point de départ n'est plus le même. M. Meyer décrit avec infiniment de soin la strabotomie, les quatre temps de l'opération, et il insiste sur la nécessité d'un examen minutieux après la ténotomie, pour juger de l'*effet immédiat* qu'elle a produit.

Le *degré de redressement* (*correction*) et les rapports dans la direction des deux yeux, doivent être étudiés d'abord dans la position médiane des yeux, puis, lorsqu'on a pratiqué la ténotomie du droit interne, au point de vue des mouvements combinés de convergence.

La perte de mobilité (*insuffisance musculaire*) doit être mesurée : 1° par rapport à la mobilité préexistante de l'œil opéré, 2° par rapport à la mobilité de l'autre œil.

A peu de chose près, le mode opératoire, quel qu'il soit, produit toujours le même résultat, et ne peut servir par conséquent que pour des cas de strabisme d'un degré déterminé. Pour rendre l'opération applicable à tous les cas, il faut pouvoir disposer de moyens propres à augmenter ou à diminuer l'effet. Ces moyens, l'auteur nous les indique :

On *diminue* l'effet en limitant, après une incision très-petite de la conjonctive, le débridement du tissu sous-jacent à l'étendue absolument nécessaire pour l'introduction d'un petit crochet; en pratiquant la suture conjonctivale, qui ramène le muscle détaché plus près du bord de la cornée, en engageant le malade à regarder du côté de la section, la rotation du globe oculaire vers le muscle détaché empêchant celui-ci de glisser trop loin en arrière sur la sclérotique.

On *augmente* l'effet en disséquant le tissu qui unit le muscle à la conjonctive et à la sclérotique ; on l'*augmente* par le débridement des expansions latérales de la capsule de Tenon, et par l'agrandissement de l'ouverture de la conjonctive, au moins dans le cas de ténotomie du droit externe. On l'*augmente* encore, en faisant diriger l'œil du côté opposé à la section, et, au besoin, pour rendre la rotation du globe oculaire constante et plus marquée, en traversant, comme l'a conseillé Knapp,

la conjonctive avec un fil de soie que l'on fait passer à travers la commissure correspondante des paupières où il est maintenu.

L'auteur traite avec beaucoup de méthode et une grande clarté ces différents points, et il termine la strabotomie par une étude sur le *déplacement du tendon en avant.*

Les chapitres qui suivent sont consacrés aux opérations qui se pratiquent dans l'orbite, sur la cornée, la conjonctive, les paupières et les voies lacrymales.

Le temps et l'espace nous manquent pour esquisser l'analyse complète de cet important ouvrage.

Parmi les derniers articles, qui ne sont pas les moins intéressants, plusieurs sont traités de main de maître. L'auteur n'accorde que peu de développements aux questions qui se rattachent à la cornée, à la conjonctive, à l'orbite et aux voies lacrymales, mais en revanche il s'étend sur les opérations des paupières : l'épicanthus, le blépharophimosis, sur les procédés employés pour combattre le distichiasis et le trichiasis, sur l'ectropion et sur l'opération du ptosis où, pour remédier à la chute de la paupière supérieure, de Graefe a eu l'ingénieuse idée d'une application analogue à celle du strabisme et qui consiste à affaiblir la résistance de l'orbiculaire pour augmenter l'action du releveur. Malheureusement nous avons rencontré une lacune sérieuse (que l'auteur nous pardonne d'en exprimer le regret) dans le chapitre qui traite de la restauration des paupières. Plusieurs procédés de blépharoplastie sont mentionnés. Ceux de Dieffenbach et de Burow sont décrits avec soin, et l'auteur appelle l'attention sur les méthodes imaginées par Blasius, Hasner d'Artha et Knapp ; mais il semble oublier entièrement ce que l'école française a produit, la méthode de blépharorrhaphie ou l'occlusion des paupières introduite en chirurgie par Maisonneuve, le procédé ingénieux d'Alphonse Guérin, au moyen des incisions en V, celui du professeur Richet, qui constitue par des incisions curvilignes et parallèles au bord ciliaire renversé une sorte d'*autoplastie dite en pont,* et enfin la *méthode par pivotement* et le *procédé par échange* de Denonvilliers. Nul doute que M. Meyer ne s'empresse de réparer cet oubli à la prochaine édition de son livre.

Malgré tout, le *Traité des opérations qui se pratiquent sur l'œil* est une œuvre bien comprise et savamment traitée. De nombreuses figures et des planches photographiées pendant l'opération sur le cadavre facilitent l'intelligence du texte. Au milieu des nombreuses qualités qui distinguent le livre de M. Meyer, nous devons citer en première ligne la méthode, la clarté et la précision dans les détails, parfois un peu trop minutieux néanmoins. En outre, l'auteur y fait preuve à chaque pas d'un esprit d'impartialité et de sage critique qui le recommandent à tous ceux qui veulent avoir le bilan exact de la science et des progrès de la chirurgie dans les affections oculaires.

Dr ADOLPHE PIÉCHAUD.

NOUVELLES MÉDICALES.

Nécrologie. — Nous avons le regret d'annoncer la perte de G. A. Gioppi, professeur d'oculistique à l'Université de Padoue, décédé au mois de janvier dernier, à l'âge de cinquante-trois ans.

Né à Riva de Trente en 1819, Gioppi fit ses premières études en Italie et compléta son instruction médicale à l'Université de Vienne, où il obtint de brillants succès. Déjà praticien éminent à l'époque où il fut nommé à la chaire d'oculistique de Padoue, en 1853, il parcourut les principales cliniques de l'Europe, recherchant les leçons des maîtres les plus célèbres, et il ne tarda pas à devenir lui-même un professeur remarquable, et à former pour l'enseignement et la pratique un nombre considérable de disciples.

Grâce à l'aménité de son commerce et à la noblesse de son caractère, le professeur Gioppi s'était acquis les sympathies de tous, aussi sa mort a-t-elle causé d'unanimes regrets. Ardent et plein d'amour pour l'étude, il s'attacha toute sa vie au progrès de la science. C'est lui qui, d'après les conseils de l'illustre professeur Vanzetti, pratiqua le premier, avec succès, la compression digitale intermittente de la carotide dans l'anévrysme de l'artère ophthalmique; à ce sujet, il publia en 1859 un intéressant mémoire dans le *Journal d'Ophthalmologie italienne*. Un peu plus tard, dans un second mémoire il attira l'attention des ophthalmologistes sur la guérison de la cataracte par le traitement du phosphore, moyen proposé par Tavignot, et qu'il ne tarda pas à démontrer, à l'aide de recherches expérimentales, complétement inefficace. Un troisième mémoire est consacré à l'exposition d'une nouvelle méthode opératoire pour extraire la cataracte dans sa totalité au moyen d'un instrument modifié avantageusement par lui. Quoique cette méthode, à cause de ses difficultés et des graves inconvénients qu'elle présente, n'ait pas reçu l'assentiment des praticiens, elle a eu du moins l'avantage d'ouvrir une voie aux chirurgiens expérimentés et de leur montrer la possibilité d'extraire en un seul temps la lentille et la capsule cristallinienne, ce qui serait l'idéal de la perfection au point de vue de la chirurgie oculaire. En outre, elle a suggéré l'idée de combiner avec l'extraction du cristallin l'incision linéaire périphérique et l'iridectomie dans tous les cas de cataracte dure.

Le professeur Gioppi laisse de nombreux ouvrages inédits. Nul doute que les œuvres de ce distingué confrère ne soient d'un haut intérêt scientifique, si quelque disciple du maître entreprend leur publication et se charge de faire connaître au public, par une biographie étendue, l'histoire d'une vie si bien remplie.

— Notre dernier numéro était sous presse lorsque nous avons appris la mort du professeur Laugier. L'assistance nombreuse qui accompagnait l'illustre défunt à sa dernière demeure témoigne des regrets universels que sa perte a causés dans le monde médical. MM. Broca, Guyon, Nélaton et Verneuil ont retracé dans des discours émus la vie et les travaux de ce savant qui, à son titre de professeur de clinique chirurgicale de l'Hôtel-Dieu joignait ceux de membre de l'Institut et de l'Académie de médecine.

Pour ceux qui ont eu le bonheur de puiser à son enseignement, M. Laugier restera longtemps le modèle du chirurgien consciencieux, expérimenté et plein de douceur. Durant sa longue carrière, M. Laugier s'est beaucoup occupé de questions d'ophthalmologie. On peut même dire qu'il avait une prédilection marquée pour les affections oculaires. Il est le premier traducteur des œuvres du célèbre Mackensie, qu'il publia en collaboration avec Richelot. M. Laugier a fait paraître un grand nombre d'articles dans les feuilles périodiques, et en 1847, dans la *Revue médico-chirurgicale*, il a exposé une méthode d'extraction de cataractes liquides au moyen de l'aspiration; et dans ce but, il a fait construire un instrument très-ingénieux : l'aiguille et la pompe à succion, etc.

Congrès international d'instituteurs des aveugles. — Sur l'invitation du docteur Frankel, président du conseil d'administration de l'institut d'aveugles à Vienne, le ministre de l'instruction publique d'Autriche a autorisé la réunion d'un congrès international d'instituteurs et de directeurs des maisons des aveugles pendant les vacances scolaires de 1873, ce qui correspond à l'époque de l'exposition universelle de Vienne.

Le congrès durera huit jours, et il aura à s'occuper des questions suivantes :

1° De l'adoption d'un caractère d'imprimerie pour les aveugles, qui puisse être généralement accepté.

2° De l'organisation des bibliothèques pour les aveugles. A cet effet on nommera une commission, qui fera le choix des ouvrages nécessaires pour les aveugles.

3° De la publication d'une bibliographie de tous les ouvrages, brochures, mémoires, etc., qui concernent l'instruction des aveugles.

4° De la formation d'un journal ou recueil annuel, où seraient réunis tous les renseignements sur les établissements des aveugles.

5° De la fondation d'un prix pour le meilleur ouvrage sur la psychologie et la pathologie des aveugles.

6° De l'instruction sur la manière dont une maison d'aveugles doit être construite.

Congrès médical de France. — Un congrès médical sera ouvert à Lyon, le 18 septembre 1872. Il aura une durée de neuf jours.

Le congrès se composera de membres fondateurs et de membres adhérents.

Seront membres fondateurs, les docteurs en médecine, les pharmaciens, les médecins-vétérinaires diplômés de Lyon et des autres départements, qui en feront la demande à la commission d'organisation. Le prix de souscription est fixé à 15 francs.

Seront membres adhérents, les docteurs en médecine, pharmaciens, vétérinaires, étrangers au corps médical lyonnais, qui enverront leur adhésion à M. le secrétaire général (M. le docteur Dron, 5, rue Pizay, à Lyon). Ils seront exonérés de toute rétribution pécuniaire.

Les travaux du congrès se composeront :

1° De communications sur les questions proposées par la commission.

2° De communications sur les sujets étrangers au programme.

La commission a arrêté le programme suivant :

1° Des épidémies de variole.

2° Des plaies par armes à feu.

3° Des ambulances de guerre.

4° De la peste bovine ou typhus contagieux du gros bétail.

5° Des causes de la dépopulation en France et des moyens d'y remédier.

6° Du traitement de la syphilis.

7° De la réorganisation de l'enseignement de la médecine et de la pharmacie en France.

8° Des moyens pratiques d'améliorer la situation du médecin et de la rendre en harmonie avec le rôle qu'il est appelé à remplir dans la société.

Projet de la Faculté de médecine a Bordeaux. — Le conseil municipal de Bordeaux vient de voter à la majorité de 23 membres sur 26 les fonds nécessaires à la création d'une faculté de médecine provinciale. Si donc l'État en donne l'autorisation, une Faculté de médecine dans le chef-lieu de la Gironde sera chose faite. (*Bordeaux médical*, février 1872.)

Congrès d'ophthalmologistes a Londres. — Le congrès d'ophthalmologistes qui devait avoir lieu à Berlin cette année, sera tenu à Londres, au Collége royal des médecins, du 1er au 3 août prochain. (*Union médicale*, 2 avril 1872.)

INDEX BIBLIOGRAPHIQUE.

Brown-Séquard. Recherches sur les communications de la rétine avec l'encéphale (*Archives de physiologie*, de Brown-Séquard, Charcot et Vulpian, n° 2, 1872).

Berlin. Section du nerf optique (*Ann. d'oculist.*, 1872, p. 76), et sur le mécanisme des mouvements de l'œil (*Archiv. f. Ophthalm.* Bd. XVII, abth. II, p. 154).

Cohn. État dioptrique des yeux de 240 écoliers (*Ann. d'oculist.*, 1872, p. 89).

Cayetano del Toro. Importancia y adelantos de la ophthalmologia. Cadiz 1872.

Delgado. Tableaux synoptiques des maladies oculaires soignées en 1869 à Madrid.

Donders. De la projection des images (*Archiv f. Ophth.*, Bd. XVII, abth. II, p. 1).

De Magri. Altri casi di malattie oculari d'indole sifilitica curate colle injezioni di calomelano (*Annali di Ottalm. del Quaglino*, 1872, p. 493).

Dobrowolski. Champ visuel des M et des H (*Ann. d'oculist.*, 1872, p. 102).

Fano. Emploi de la pommade à l'iodure de potassium en onction sur les côtés du nez dans les engorgements du canal nasal (*Journal de médecine et de chirurgie pratique*, par Chaillou et Lucas-Championnière, Paris 1872, p. 111).

FOERSTER. Du sens visuel dans les maladies de la choroïde et de la rétine (*Ann. d'oculist.*, 1872, p. 97).

HIPPEL. Démonstration d'un photomètre (*Ann. d'oculist.*, 1872, p. 100).

HORNER. Herpès de la cornée (*Ann. d'oculist.*, 1872, p. 92).

LEBER. Sur les altérations héréditaires et congénitales du nerf optique (*Arch. f. Ophth.*, Bd, XVII, a. II, p. 249).

— De la filtration à travers la cornée (*Ann. d'oculist.*, 1872, p, 108).

LANDOLT. Il Perimetro e la sua applicazione (*Annali di ottalmologia* dal Pr. Qualigno, 1872, fasc. 4, p. 465).

MANNHARDT. Asthénopie et myopie (*Archiv für Ophth.*, Bd. XVII, a. II, p. 69).

MONOYER. Pince à double fixation (*Ann. d'oculist.*, 1862, p. 64).

MORANO. Mensurations manométriques de la tension intra-oculaire (*Ann. d'ocul.*, 1872, p. 110), et Sur les nerfs de la conjonctive (*Archiv f. Ophth.*, Bd. XVII, a. II, p. 228).

MANZ. Sur une tumeur mélanotique de la cornée (*Archiv f. Ophthalm.*, Bd. XVII, a. II, p. 204).

PIÉCHAUD (Adolphe). Essai sur les phénomènes morbides de la pression intra-oculaire, 1 vol. in-8° de 145 pages, Paris, 1872.

PAGENSTECHER. Étude sur le glaucome hémorrhagique et glaucome avec hémorrhagie, et sur l'anatomie pathologique de la choroïdite disséminée (*Archiv. f. Ophthal.*. Bd. XVII, a. II, p. 98).

QUALIGNO. Blepharospasmo spasmodico doppio guarito col taglio sottocutaneo del ramo sopraorbitale del trigemino (*Annali di Ottalmologia*, Milano 1872, p. 485).

— Irite sifilitica dell'occhio sinistro curata coll'injezione di calomelano (*Ibid.*, p. 506).

SICHEL. Note sur un cas d'oblitération subite de l'artère centrale de la rétine (*Archives de physiologie*, de Brown-Séquard, Charcot et Vulpian. Paris, 1872, n° 2).

— Ophthalmoscope à deux observateurs (*Ann. d'oculist.*, 1872, p. 57).

SÉE (Germain). Leçons sur la fève de Calabar (*Union médicale*, 19 mars 1872, p. 388).

WARLOMONT. Eloge de de Graefe, suivi de la table par ordre alphabétique des matières, des travaux publiés par cet auteur (*Ann. d'oculist.*, janvier et février 1862, p. 5).

WOINOW. Sur le diagnostic de la cécité des couleurs (*Archiv f. Ophthalm.*, Bd. XVII, a. II, p. 241).

OBSERVATIONS CLINIQUES

NYSTAGMUS

PAR INSUFFISANCE DES DROITS EXTERNES

Par le Dr A. FAUCON.

Brass (Jean-Marie), vingt-cinq ans, soldat au 18e régiment d'infanterie provisoire, est entré, le 24 février, dans le service de M. le professeur Perrin, au Val-de-Grâce, pour un affaiblissement de la vue compliqué de nystagmus.

C'est un garçon d'une bonne constitution, sans aucune trace d'affection diathésique, n'ayant jamais été malade, avec les yeux d'un bleu clair, les cheveux noirs et abondants, les sourcils épais, de même couleur, et le système pileux très-développé sur tout le corps, en un mot avec un développement de tissus pigmentés peu ordinaire chez les nystagmiques. Son père et sa mère ont les cheveux bruns; et, pas plus que deux frères et une sœur, ne présentent, à ce qu'il dit, rien d'anormal dans le regard.

Avant d'être appelé à l'armée, au moment de la guerre, il était laboureur en Bretagne et ne s'est jamais servi de ses yeux que pour les travaux des champs. Son intelligence est bornée, ce que, du reste, indique son front bas et étroit; et comme, outre cela, il n'a qu'une connaissance imparfaite de la langue française, nous obtenons difficilement, sur le début de son affection, des renseignements auxquels nous puissions accorder toute confiance.

Il nous a pourtant toujours affirmé qu'avant la campagne, sa vue, sans être excellente, surtout de loin, lui permettait de vaquer à ses travaux, que jamais on ne lui avait fait remarquer son infirmité actuelle, et que ce n'est qu'en Prusse, où il était prisonnier, qu'il s'est aperçu un beau jour qu'un brouillard obscurcissait sa vue; il ajoute que ce trouble s'accentue surtout, quand il fixe son regard

avec attention pendant quelque temps, et qu'alors il voit osciller les objets compris dans le champ de la vision.

Peut-être devons-nous n'accepter qu'avec réserve ces renseignements fournis par un homme, qui, pour se faire exonérer du service militaire, peut croire important de donner à sa maladie une date postérieure à son incorporation.

Il n'a jamais reçu de blessures sur la tête ni éprouvé de douleurs, de vertiges ou de secousses musculaires dans d'autres parties du corps.

On ne constate à première vue dans ses yeux aucune autre affection que le nystagmus; pas de strabisme, pas de tremblement des paupières, rien d'anormal du côté de l'iris.

Les mouvements de va-et-vient des yeux sont assez simples ; ils se meuvent horizontalement et ne présentent aucune oscillation rotatoire, ce qui nous permet de dégager ce fait de toute influence des muscles obliques pour fixer notre attention sur ceux qui président aux mouvements des yeux dans le plan horizontal.

L'étendue des saccades est d'environ 2 millimètres, leur nombre de 140 à 150 par minute; elles se font habituellement de droite à gauche et cessent complétement pendant le sommeil.

Les phénomènes observés diffèrent suivant que l'examen porte sur la vision binoculaire ou la vision monoculaire.

CARACTÈRES DU TREMBLEMENT PENDANT LA VISION BINOCULAIRE.

Dans le regard vague, quelquefois le nystagmus s'arrête, le plus souvent il persiste. Quand on fait fixer un objet au malade (je me servais du doigt) l'effet produit varie selon la distance. Au delà de $1^m,40$ à $1^m,60$, l'agitation des globes présente les caractères signalés plus haut ; elle est permanente et de même intensité, quelle que soit la direction du point de fixation. Lorsqu'on se place à cette distance du malade, si l'on tient l'objet à la hauteur des yeux et sur la ligne médiane du champ visuel, en même temps que le malade accuse une perception plus nette de l'image, tout mouvement cesse, quelle que soit la durée de l'expérience.

En faisant mouvoir l'objet fixé avec lenteur et horizontalement du côté gauche du malade, la vision tranquille persiste sans autres

phénomènes que quelques légers soubresauts de l'œil, qui cessent dès que le doigt s'arrête ; mais le tremblement recommence aussitôt que le doigt est entré dans la partie monoculaire gauche du champ visuel, pour s'accentuer de plus en plus à mesure que la déviation de l'œil en dehors augmente ; mais même à la limite extrême, les saccades sont bien moins nombreuses que dans la fixation à distance ; de 150 elles tombent à 40, 45, 50 ; en même temps, elles sont plus amples. Du côté droit, la ligne morte est beaucoup moins étendue ; la réapparition du nystagmus ne tarde pas à suivre le déplacement du doigt.

Lorsqu'on fait mouvoir l'objet dans le plan vertical, de manière à faire lever ou abaisser les yeux, les oscillations reviennent, mais beaucoup plus lentes ; elles persistent dans les directions obliques du regard, pourtant d'ordinaire il y a un point mort en haut et à gauche du malade.

Ces résultats sont les mêmes à des distances variables depuis 25 centimètres jusqu'à $1^m,60$.

En deçà de la vision distincte, la tranquillité du regard persiste ; seulement lorsque le doigt arrive au contact du nez du malade, l'œil gauche est entraîné en dehors. La déviation n'est pas la même à chaque examen ; elle va quelquefois jusqu'à l'abduction ; malgré tous ses efforts, le malade ne peut ramener complétement l'œil gauche dans la direction de l'objet, et pendant ces tentatives les saccades reparaissent. Il évite cette déviation dans les forts mouvements de convergence en dirigeant le regard en bas.

Tels sont les résultats ordinaires de nos investigations ; nous devons noter qu'ils se sont parfois modifiés, quoique les conditions d'examen fussent identiques.

C'est ainsi qu'il nous est arrivé, mais très-rarement, de ne trouver qu'un point mort sur la ligne médiane ; mais les oscillations étaient bien moins nombreuses que dans les régions du champ visuel où l'agitation est permanente.

Dans d'autres cas, la ligne morte se déplaçait ; on la trouvait en face de l'œil droit ; elle n'existait plus à gauche.

Je ne l'ai jamais vue occuper toute l'étendue du champ visuel binoculaire.

CARACTÈRES DU TREMBLEMENT DANS LA VISION MONOCULAIRE.

Si, pendant que le regard est tranquille, on vient à couvrir l'un des deux yeux, quel qu'il soit, le spasme reparaît dans l'un comme dans l'autre. Le sens des saccades est déterminé par le droit externe de l'œil qui n'est pas couvert. Il s'ensuit que quand on couvre l'œil gauche, le sens des saccades change. Les yeux restent immobiles pendant un laps de temps très-court, puis les saccades se font de gauche à droite.

Dans ces conditions de vision monoculaire, l'agitation augmente lors des mouvements d'abduction du globe, tandis qu'elle diminue considérablement dans l'adduction. Il y a même souvent un point mort quand l'œil gauche est fortement dirigé en dedans.

En faisant exécuter ces divers mouvements, on remarque que les yeux ont beaucoup perdu de leur mobilité en dehors; les mouvements d'abduction sont assez limités pour que plus d'un centimètre de la sclérotique ne puisse se cacher dans l'orbite. A certains moments les mouvements extrêmes d'adduction ont aussi quelque peine à se produire.

ETAT DE L'ACUITÉ VISUELLE DE LA RÉFRACTION.

L'examen est rendu difficile par l'ignorance absolue du malade : il ne connaît ni une lettre ni un chiffre. Les signes que M. Perrin a ajoutés à son échelle typographique m'ont été d'un grand secours dans le cas particulier. Pour l'œil droit $S = \frac{1}{12}$; pour l'œil gauche $S = \frac{1}{100}$.

Dans le but de faire disparaître avec les saccades une des causes principales du défaut de netteté des images, j'ai essayé de déterminer l'acuité visuelle dans la vision binoculaire, je l'ai trouvée sensiblement égale à celle de l'œil droit pris isolément.

L'épreuve par les verres correcteurs, soit sphériques, soit cylindriques, et par l'optomètre de Perrin, ne révèle aucun état amétropique; mais, quoique l'ophthalmoscope n'en montre plus aucune trace, le peu de précision des réponses du malade nous oblige à n'enregistrer ces résultats qu'avec réserve.

EXAMEN OPHTHALMOSCOPIQUE DU FOND DE L'ŒIL.

L'image ophthalmoscopique est pâle ; la papille paraît anémiée ; les vaisseaux, surtout les artères, sont de petit volume. La pigmentation de la choroïde, sans être en rapport avec la nuance des cheveux, est de moyenne intensité.

Je n'ai pas observé à l'image renversée ce que Javal (1) a trouvé à l'image droite : « que le fond de l'œil fuit suivant un sens déter- » miné comme un dessin continu qui se déroulerait. » Chez notre malade, la papille était animée d'un mouvement de va-et-vient, et les vaisseaux étaient également visibles dans l'un comme dans l'autre sens.

On voit, en réfléchissant aux phénomènes que je viens d'exposer, qu'un des traits les plus saillants de cette observation consiste dans le nombre considérable de points dont la fixation amène la vision tranquille. Tandis qu'ordinairement il n'existe qu'un seul point que le malade puisse considérer sans trembler, nous trouvons ici presque toujours une ligne assez étendue que le regard peut suivre sans agitation.

La position de cette ligne mérite aussi d'être signalée. Il est rare que le repos existe lorsque l'objet se trouve droit devant les yeux dans le plan médian horizontal : il faut en général pour cela que le regard se dirige latéralement ou en haut ou en bas et le plus souvent obliquement. C'est ce qui explique chez les nystagmiques les inclinaisons de la tête dans un sens ou dans l'autre, et la position bizarre que certains donnent aux petits objets, les caractères d'imprimerie, par exemple, pour en avoir la vision nette. Chez notre malade, au contraire, c'est lorsque l'objet fixé se trouve dans le plan médian à la hauteur des yeux que l'équilibre s'établit le mieux et le plus rapidement, et la ligne morte est absolument horizontale. Serait-ce l'apanage des cas de nystagmus, caractérisé seulement par des mouvements latéraux, celui que certains auteurs ont décrit sous le nom de *nystagmus oscillatorius* ?

Il me paraît évident que les agents mécaniques de ce tremblement

(1) *Optique physiologique*, p. 787.

oculaire ne sauraient être que les droits externes. Il se produit, en effet, lorsque ces muscles sont sollicités à se contracter dans les mouvements isolés ou associés des yeux, tandis qu'il cesse sous l'influence des contractions des droits internes. Lorsque les yeux ont été amenés à un certain degré de convergence, ces derniers muscles brident leurs antagonistes et annihilent leurs efforts. Voilà ce qui rend possible chez notre malade la vision binoculaire dans une étendue considérable.

Il n'en est pas moins vrai que nous trouvons chez lui, comme dans les cas de nystagmus où la vision binoculaire ne s'exerce pas, un œil qui a beaucoup moins d'acuité visuelle que l'autre. La différence est énorme, ainsi qu'on a pu le voir. D'ailleurs elle frappe à première vue : quand on présente un petit objet à fixer au malade, on le voit tourner la tête et porter l'œil droit en avant, et ce qui me paraît s'écarter de l'ordinaire, c'est que c'est l'œil le plus amblyope, celui qui fonctionne le moins dans la vision binoculaire, qui règle le sens des saccades.

Quant à la cause du mal, elle me paraît siéger dans les muscles eux-mêmes ou les nerfs qui les animent. On ne saurait lui assigner une origine cérébrale : car cette hypothèse ne concorderait ni avec la localisation des mouvements convulsifs, ni avec l'existence et l'étendue des points qui permettent la vision tranquille.

Tous ces phénomènes s'expliquent, au contraire, si on les rattache à l'insuffisance des muscles.

Cette insuffisance est cliniquement démontrée par la limitation des mouvements d'abduction. Quant à l'état spasmodique, il en est la conséquence. Ne pouvons-nous pas, en effet, tous les jours, dans les cas de paralysie incomplète des muscles de l'œil, déterminer à volonté des saccades du globe en forçant le muscle paralysé à essayer de produire dans toute son étendue le mouvement physiologique auquel il est destiné? Les saccades du nystagmus ne se produisent pas d'autre façon. Elles témoignent des efforts convulsifs d'un muscle condamné à un travail disproportionné à sa force.

C'est ainsi que me paraît devoir être interprété chez ce malade le rôle des droits externes dans les troubles apportés aux actes visuels auxquels ils concourent, dans la production des saccades et les conditions qui président à leur apparition ou leur disparition.

Pour terminer, il me paraît utile d'appeler l'attention sur la manière dont les muscles droits internes sont influencés par le spasme de leurs antagonistes, quand ils se contractent, soit pour la fixation centrale, soit pour la fixation latérale.

Dans le premier cas, lorsque les yeux sont en convergence, l'état de lutte qui s'engage entre les muscles antagonistes se traduit par la prédominance d'action des droits internes et la cessation des mouvements convulsifs, mais il reste une certaine gêne, un léger degré de limitation des mouvements extrêmes de convergence, preuve que le spasme existe toujours, quoique son principal effet soit détruit, et que là même où le mal semble disparaître, il n'en laisse pas moins son empreinte.

Dans le second cas, lorsque l'un des yeux se trouve en convergence et l'autre en divergence, nous avons déterminé plus haut les conditions dans lesquelles les saccades recommencent. Dans ce mouvement associé, le droit interne de l'œil en convergence de celui qui pour la direction des saccades subit l'influence de son congénère, s'adapte au rhythme convulsif du droit externe de l'œil en divergence. Ne pourrait-on pas appeler spasme secondaire le spasme qui s'empare alors de ce muscle pour le distinguer du spasme primitif des droits externes?

Dr A. Faucon.

DE QUELQUES TUMEURS DES PAUPIÈRES ET DES CONJONCTIVES

Par le Dr X. GALEZOWSKI

Nous allons faire la description de quelques tumeurs bénignes que nous avons rencontrées, soit du côté des paupières, soit du côté des conjonctives. Disons d'abord que ces affections sont excessivement rares, puisque parmi les malades que j'ai eu à soigner depuis le mois de janvier 1866 jusqu'à l'époque actuelle, je n'ai rencontré que deux cas pour les paupières et quatre pour la conjonctive. A ces faits qui m'appartiennent, je viens en joindre un cinquième que

j'ai pu recueillir dans le service du professeur Richet, à la Clinique de la Faculté, et qui se rapporte aux plaques muqueuses du bord palpébral.

A. — Affections syphilitiques des paupières.

I. — Gommes syphilitiques des paupières.

Les auteurs ne signalent point de gommes syphilitiques dans les paupières; pourtant mes propres recherches (1) m'ont permis de constater d'une manière non douteuse l'existence de cette forme de syphilides. Ces tumeurs sont, d'après Virchow (2), constituées par une sorte de production granuleuse, ou, comme dit Verneuil, un cytoblastome syphilitique. Elles ne sont point de simples *hyperplasies*, mais se rapprochent plus par leur structure de l'*hétéroplasie*.

Les gommes syphilitiques que j'ai rencontrées dans les paupières étaient l'une et l'autre assez profondes et situées sous la peau; très-probablement elles s'étaient développées dans les fibres musculaires de l'orbiculaire. Dans le premier cas, la tumeur était située dans la paupière inférieure, presque à égale distance des deux angles et avait le volume d'une noisette; dans le second cas, elle était implantée sur la région du sac lacrymal et pouvait même simuler une tumeur lacrymale. Ces gommes n'étaient point douloureuses, et la peau n'était ni rouge ni enflammée. En voici les deux observations:

Observation. — Mme Marie W..., âgée de cinquante-six ans, demeurant à Paris, vint me consulter, le 15 novembre 1858, pour une grosseur de la paupière inférieure droite, qui s'était développée depuis deux mois sans aucune cause appréciable et sans douleurs. Cette tumeur était arrondie, bien limitée, du volume d'une noisette; placée profondément sous la peau, elle se trouvait légèrement rapprochée de l'angle interne de l'œil. Elle était élastique et résistante au toucher avec une légère apparence de fluctuation. La peau de la paupière n'y adhère point, mais présente une légère teinte livide à son niveau. La malade déclare avoir eu des ulcères aux parties quatre ans auparavant, mais qui se guérirent sans traitement. Depuis

(1) Galezowski, *Traité des maladies des yeux*. Paris, 1870, 1er fascicule, p. 56.
(2) Virchow, *Pathologie des tumeurs*. Traduct. franç. Paris, 1869, t. II, p. 385.

plusieurs semaines elle éprouve des douleurs de tête nocturnes très-violentes que rien ne peut calmer. N'ayant pas de certitude sur la nature syphilitique de la tumeur, je fis avec un bistouri très-étroit une ponction exploratrice qui ne donna issue qu'à quelques gouttes de sang. J'ai prescrit à la malade une potion iodée.

18 *novembre*. — La malade revient avec une ulcération arrondie dont les bords sont taillés à pic; elle s'est produite dans l'endroit de la ponction. Je touche l'ulcère avec la teinture d'iode et je fais continuer le traitement.

24 *novembre*. — La tumeur a diminué de moitié. Nouveau badigeonnage de la plaie avec la teinture d'iode concentrée.

28 *novembre*. — Le mieux continue, les douleurs nocturnes ont cessé.

3 *décembre*. — L'ulcère est cicatrisé.

15 *décembre*. — Disparition complète de la tumeur, mais la malade continue son traitement iodé pendant un mois.

L'observation suivante est non moins intéressante que la précédente, surtout en ce qui concerne la position qu'elle occupe dans la région du sac lacrymal.

Observation. — Mme S..., âgée de cinquante et un ans, demeurant à Paris, vint me consulter le 28 juin 1869 pour un larmoiement de l'œil droit dont elle souffrait depuis cinq semaines. En examinant la région du sac lacrymal, on pouvait facilement y découvrir une saillie globuleuse qui recouvrait le tendon de l'orbiculaire. Par la palpation, on constate une tumeur élastique, bien limitée, du volume d'une petite noix. Elle est un peu douloureuse au toucher; la peau, légèrement injectée, est libre de toute adhérence. La tumeur se laisse déplacer et présente une fausse fluctuation. Toute la joue droite est sensiblement tuméfiée depuis cinq semaines, à ce que dit la malade. Il n'y a point d'altération du côté des conjonctives ni du côté du globe de l'œil, et l'injection faite avec la seringue d'Anel par le point lacrymal démontre une perméabilité complète des voies lacrymales. La malade accuse des douleurs nocturnes de tête et des douleurs ostéocopes dans les jambes. Elle déclare avoir souffert pendant plus de trois mois d'une angine, dont elle fut soignée par le docteur Picard au moyen de pilules mercurielles et de l'iodure de potassium. Ce distingué confrère me déclara en effet que la ma-

lade avait tous les signes, à cette époque, de l'affection syphilitique secondaire. Prenant en considération toutes ces circonstances, je porte le diagnostic d'une tumeur gommeuse syphilitique, et cette opinion est aussi confirmée par le docteur Miard, qui a bien voulu recueillir les détails de cette intéressante observation. Le traitement à l'iodure de potassium, à la dose de deux cuillerées par jour d'une solution contenant 15 grammes pour 300 grammes, lui fut immédiatement appliqué.

5 *juillet.* — La tumeur est plus souple et paraît un peu diminuée, mais les douleurs ostéocopes persistent.

20 *juillet.* — Même état. La dose d'iodure de potassium est portée à 20 grammes pour 300 grammes d'eau. Vers le milieu du mois d'août, m'étant aperçu que la tumeur, quoique diminuée, ne disparaissait point malgré les très-fortes doses d'iodure de potassium, j'ai commencé à badigeonner toute la région de la tumeur avec une solution concentrée de teinture d'iode tous les deux jours. Ce moyen avait pleinement réussi et déjà, le 7 septembre, nous avons pu constater avec M. Miard une disparition complète de la tumeur ainsi que du larmoiement.

Il résulte de cette dernière observation un fait très-important à signaler, c'est que l'existence d'une tumeur sur la surface antérieure du sac lacrymal peut empêcher l'absorption des larmes, malgré la perméabilité complète des voies lacrymales. Ce seul fait suffirait à démontrer que le mécanisme du passage des larmes par les voies lacrymales ne peut pas être expliqué par une seule loi de capillarité, comme veulent l'admettre quelques auteurs modernes, mais que dans la région du sac il faut aussi que les parois soient assez souples et élastiques pour se distendre ou se contracter de façon à produire un vide nécessaire à l'aspiration des larmes ; ce n'est que dans le trajet du canal nasal que la loi de capillarité peut servir pour expliquer le passage ultérieur de ce liquide jusque dans les narines.

A propos des deux dernières observations, il est utile de faire une remarque au sujet du traitement. Dans l'une comme dans l'autre tumeur, la guérison a été obtenue par un traitement interne, et le badigeonnage local avec la teinture d'iode. L'action de ce dernier moyen ne me paraît pas douteuse, surtout dans la dernière

observation, où l'usage prolongé et à une dose très-élevée d'iode amena une amélioration sensible, mais non la guérison, tandis que la tumeur a disparu rapidement dès que nous avons eu recours au badigeonnage de la région de la tumeur avec la teinture d'iode concentrée.

II. — Plaques muqueuses du bord libre des paupières.

C'est une variété de syphilides qui se rencontre très-rarement. Le plus grand nombre des syphiliographes n'en font point mention et nous ne la voyons point figurer dans les statistiques de MM. Deville et Davasse ou dans celle de M. Bassereau. C'est pourquoi le fait que je rapporte ici, et que j'ai recueilli dans le service de M. le professeur Richet, a un intérêt d'autant plus important que les symptômes présentent quelques particularités qu'il est utile de connaître. Voici ce fait :

Observation. — Mme E..., âgée de quarante-quatre ans, domestique, entra à la clinique de la Faculté de Paris le 23 mars 1871, pour une forte inflammation des deux yeux, occasionnée par de larges ulcérations qui enveloppaient la racine des cils et s'étendaient d'un angle de l'œil à l'autre. Ces ulcères étaient de nature syphilitique, et comme le professeur Richet le diagnostiqua, elles n'étaient autre chose que des plaques muqueuses. La malade déclarait, en effet, avoir eu un chancre quatre mois avant d'entrer à la clinique, et, depuis, tous les autres signes de l'infection syphilitique. Actuellement on remarque une éruption papuleuse très-prononcée sur toute la figure, le front et le cou ; les glandes sont engorgées et la malade perd constamment ses cheveux.

En examinant attentivement les bords des paupières, on y constate d'épaisses croûtes jaunâtres attachées aux cils ; le bord palpébral est couvert de larges ulcères s'étendant à 4 ou 5 millimètres sur la peau. Ces ulcérations se composent de plusieurs plaques arrondies, et dont les bords sont taillés à pic et par places forment des élevures en forme de papules. Les cils tombent en grande partie et l'ulcération s'étend en dedans du bord libre. Le reste de la conjonctive n'est qu'enflammé, mais ne présente point d'ulcération. Le pinguicula, situé au bord interne de la cornée de chaque œil, est fortement enflé, dense et rouge. La cornée et les autres parties du globe

de l'œil n'ont aucune altération. La malade fut immédiatement soumise, par le professeur Richet, à un traitement mercuriel énergique, et quinze jours ont suffi pour amener une amélioration très-sensible; la suppuration était diminuée et une partie de l'ulcération cicatrisée.

Dans ces derniers temps, j'ai eu l'occasion d'observer un fait analogue dans le service de M. Fournier à l'hôpital de Lourcine. Ce fait sera prochainement publié par notre excellent confrère dans le *Journal d'Ophthalmologie.*

III. — Syphilide tuberculo-ulcéreuse située au niveau de la commissure palpébrale externe de l'œil gauche.

Cette observation a été recueillie à ma clinique par un de mes élèves, M. le docteur Pintaud-Désallée, auquel nous empruntons quelques détails.

Observation. — M. L..., garçon de café, âgé de vingt-neuf ans, se présente à ma clinique dans les derniers jours de juillet 1871, porteur d'une ulcération située à la commissure externe de l'œil gauche, en même temps que d'une conjonctivite intense du même œil. Le malade nous apprend qu'il y a trois ans environ il a eu de petits ulcères au prépuce dont on trouve aujourd'hui des traces, et pour lesquels il a pris à cette époque 150 pilules de mercure. Au mois de janvier 1871, le malade fut pris d'une céphalalgie atroce à la suite de laquelle l'œil s'enflamma, et il a eu de la fièvre, de l'anorexie; cela n'a duré que quelques jours, et il est resté ensuite dans l'angle de l'œil une légère croûte. En l'examinant avec soin, nous constatons à l'angle externe de l'œil une surface d'un centimètre formée par des papules ou tubercules confluents recouverts de petites croûtes au-dessous desquelles il existe une suppuration. Les bords de chaque ulcère sont durs. L'œil, en outre, est rouge et présente une conjonctivite. Le malade a eu tous les phénomènes de la syphilis secondaire. Nous prescrivîmes le traitement mercuriel interne, et le calomel porphyrisé pour saupoudrer la plaie; puis le 16 août je fais des cautérisations de l'ulcération avec le nitrate acide de mercure que je renouvelle à plusieurs reprises. Par ce traitement, nous obtenons, vers la fin de septembre, une guérison complète.

(*A suivre.*) Dr X. Galezowski.

TRAVAUX ORIGINAUX

DE L'IRIDECTOMIE CURATIVE DANS LES OPACITÉS DE LA CORNÉE

Par M. le docteur PAUCHON

Parmi les opérations vulgarisées par la chirurgie contemporaine, il n'en est pas qui ait reçu des applications plus nombreuses, plus fécondes et plus variées que l'iridectomie. Et néanmoins, il s'en faut qu'après le grand nombre de travaux importants publiés sur ce point d'ophthalmologie, la question soit encore épuisée.

Le fait que je me propose de mettre en lumière, en en faisant ressortir les conséquences au point de vue thérapeutique, c'est l'iridectomie considérée comme moyen curatif des opacités de la cornée. Chose vraiment singulière ! dans le grand nombre de pupilles artificielles pratiquées chaque jour, les auteurs ont certainement dû rencontrer des cas où l'iridectomie, destinée à pallier une taie cornéale en fournissant un passage aux rayons lumineux, avait fait disparaître complétement ou en partie ce trouble de transparence. Et cependant, personne n'a songé à tirer de ces quelques faits particuliers un nouveau procédé thérapeutique.

L'idée première de cette étude m'a été inspirée par la vue de deux malades très-curieux que j'ai eu occasion d'observer, en 1869, dans le service de mon excellent maître, M. Panas, chirurgien de l'hôpital Saint-Louis et professeur agrégé de la Faculté. Dans le premier cas, l'iridectomie avait été pratiquée chez une malade atteinte d'une affection glaucomateuse au début et ayant depuis longtemps une large taie cornéale. Il va sans dire que dans l'intention première de l'éminent chirurgien, l'opération était dirigée, non contre l'opacité de la cornée, mais contre le glaucome. Cette malade, dont je rapporterai

l'observation, se trouva guérie de son glaucome, en même temps que la cornée reprenait sa transparence. Partant de ce fait particulier et par analogie, M. Panas fut conduit à se demander jusqu'à quel point il ne serait pas possible de faire disparaître directement certaines taches cornéennes rebelles au moyen de l'iridectomie, et, comme on le verra, un succès complet répondit à son attente.

Il m'a été possible de trouver, soit dans les différents recueils d'ophthalmologie, soit dans quelques cliniques particulières, des cas où l'iridectomie avait produit des résultats analogues, pour ainsi dire à l'insu du chirurgien ; mais dans aucune circonstance on ne chercha à tirer de ces faits particuliers une notion générale. Dans ces quelques observations, l'iridectomie avait toujours eu un autre but que de combattre directement l'opacité de la cornée. En résumé, c'est à M. Panas que revient incontestablement l'honneur d'avoir, pour la première fois et dès 1869, su interpréter les faits remarquables qui se présentaient à lui et en tirer une conclusion vraiment pratique.

On comprendra sans peine que, de même que toute opération, le mode de traitement proposé ici ne saurait être employé indistinctement dans tous les cas de taches de la cornée. Pour obtenir des résultats satifaisants, il est nécessaire que le chirurgien puisse baser son intervention sur certaines indications thérapeutiques. C'est là qu'est la condition première du succès. Mais ces indications elles-mêmes ne sauraient être tirées que d'une étude suffisante des différentes variétés d'opacités cornéennes et de leur physiologie pathologique.

I. — Des opacités de la cornée.

On désigne sous le nom de *taches*, de *taies* ou d'*opacités* de la cornée tous les troubles de transparence susceptibles de se produire dans cette membrane. Mais ces derniers peuvent avoir des causes très-variées, se produire à des degrés différents et s'accompagner de conséquences plus ou moins graves. Aussi les auteurs ont-ils, dès la plus haute antiquité, désigné ces taches par des noms différents, suivant le degré d'opacité et de densité qu'elles présentent et suivant leur mode de formation.

Les auteurs modernes partagent les opacités en deux catégories essentiellement distinctes par la nature du tissu qui les forme. L'une

d'elles, la plus nombreuse, comprend les taches cornéennes proprement dites, c'est-à-dire toutes les opacités de la cornée survenues par les progrès de l'âge ou sous l'influence de l'inflammation ; la seconde renferme les opacités avec cicatrice.

Je résumerai dans un petit tableau celle qui me paraît répondre le mieux à l'état actuel de la science.

Opacités de la cornée.	1° Inflammatoires.....	1° Épithéliales ou superficielles.	Néphélion.
		2° Moyennes ou interstitielles.	Albugo.
	2° Cicatricielles (leucomes)..	Leucome avec adhérence irienne.	
		Leucome sans adhérence irienne.	
	3° Régressives.....	gérontoxon.	
	4° Par corps étrangers	Nitrate d'argent, chaux, acétate de plomb, rouille, etc.	

Ces différents modes d'opacités cornéales peuvent se combiner ou coexister.

Il va sans dire que l'iridectomie ne saurait être applicable à tous ces troubles de transparence.

Et je dois tout d'abord éliminer les opacités liées à un travail régressif des éléments de la cornée, de même que les taches purement cicatricielles ; car il serait déraisonnable d'espérer faire disparaître par l'iridectomie un tissu inodulaire.

Il ne me reste donc à étudier que les opacités d'origine inflammatoire.

Taches cornéales inflammatoires. — C'est avec raison que M. de Walther (1) a dit : « Il n'existe pas de taches de la cornée sans kératite » ; elles sont presque toujours, en effet, le résultat d'un travail phlegmasique de cette membrane, épanchements, abcès ou ulcères. « Dans l'abcès, on voit quelquefois, dit Desmarres, la matière épanchée s'organiser et prendre une densité considérable par suite de la résorption de ses parties liquides. Dans l'ulcère, une partie de cette matière même se combine avec une exsudation fibro-albumineuse qui vient remplir l'excavation. »

Les trois variétés d'opacités (néphélion, albugo, leucome) ont, ainsi que l'a fort bien observé Mackensie, une tendance naturelle à se dissiper dès que la maladie qui leur a donné naissance commence à céder, qu'elles aient pour cause une phlegmasie primitive de la

(1) *Mém. sur les taches de la cornée* (*Ann. d'oc.*, t. XV, p. 69 et suiv.).

cornée ou un état inflammatoire secondaire de cette membrane, entretenu, soit par des granulations palpébrales, soit par le renversement des cils en dedans. Si, dans ces cas, on vient à faire disparaître la phlegmasie ou l'irritation mécanique dont dépend l'opacité, on verra bientôt cette dernière devenir le siége d'un travail de résorption et diminuer peu à peu. C'est particulièrement chez les jeunes sujets et chez les enfants que l'on voit assez souvent disparaître, à mesure que l'individu se développe, des taches de densité et d'étendue considérable qui seraient certainement restées indélébiles chez un adulte.

Les leucomes eux-mêmes peuvent parfois s'éclaircir à leur circonférence et diminuer vers le centre. Quand il s'agit d'un leucome avec adhérence irienne à la face interne de la cornée, on distingue de mieux en mieux l'iris en contact avec elle, en même temps que la circonférence de la cornée s'éclaircit. Mackensie admet que, dans ces circonstances, par le fait du développement concentrique de la cornée observé par Demours, l'iris peut se déchirer çà et là, permettre aux rayons lumineux de pénétrer dans l'œil et augmenter un peu la vision du malade.

En résumé, si, dans un certain nombre de cas, les opacités peuvent diminuer et disparaître d'elles-mêmes ou par des moyens exclusivement médicaux, dans beaucoup d'autres, malheureusement, elles persistent pendant des années et même pendant toute la vie, et constituent alors une infirmité des plus pénibles. C'est surtout ces faits que j'ai en vue dans le traitement que je vais proposer.

Considérées quant à leur siége, les opacités inflammatoires de la cornée peuvent être divisées en épithéliales ou superficielles et en interstitielles ou moyennes.

Taches épithéliales ou superficielles. — Elles sont, de toutes les opacités, les plus légères, et il est important de ne pas les confondre avec des épanchements encore récents et susceptibles de se résorber d'eux-mêmes.

Ces taches donnent à la cornée un aspect légèrement louche; elles sont ordinairement très-étendues, à contours indéterminés, de moins en moins opaques à mesure qu'on s'éloigne du centre, et occupent souvent toute l'étendue de la cornée.

Quand les néphélions sont situés dans le champ pupillaire, ils

gênent la vision, surtout pour les objets éloignés; le malade voit alors à travers une espèce de gaze d'une épaisseur variable. Ces nuages, si légers qu'ils soient, amènent cependant une diffusion des rayons lumineux qui altère la netteté des images plus encore que certaines taches petites, mais entièrement opaques. La vision binoculaire peut être troublée, surtout si la tache n'existe que sur un œil (et il est évident que ce fait s'applique à toute espèce de tache cornéale).

Au point de vue anatomo-pathologique, les néphélions consistent dans une augmentation de nombre et de volume des éléments cellulaires de la couche épithéliale. Celle-ci s'épaissit dans une étendue variable, et la partie la plus voisine de la membrane de Bowman se rapproche alors de la couche muqueuse du chorion. On peut y rencontrer des dépôts de masses graisseuses, des sels calcaires, des cristaux de cholestérine et des amas de pigment.

Je terminerai ce qui est relatif à cette variété d'opacités de la cornée, en faisant observer qu'on ne les reconnaît pas toujours facilement à l'œil nu. Mais il est impossible qu'elles échappent à l'observateur aidé de l'ophthalmoscope, surtout au moyen de l'éclairage latéral. Ces taches se dessinent alors nettement sur la pupille, et en examinant l'œil dans différentes directions on arrive facilement à se rendre compte de leur siége exact.

Opacités interstitielles ou moyennes. — Elles sont généralement désignées sous le nom d'*albugo* et peuvent occuper simplement les couches moyennes ou occuper à la fois les couches moyennes et les couches superficielles.

Dans le premier cas, la cornée demeure lisse et polie; dans le second, au contraire, qui est le plus fréquent, l'opacité siége à la place d'une ulcération; elle est crayeuse, inégale à sa surface et quelquefois légèrement saillante.

Pour Mackenzie, il y a un albugo toutes les fois que l'infiltration lympathique d'une partie quelconque de la cornée est assez dure pour présenter l'aspect opalin de la perle, et son siége le plus fréquent serait la conjonctive de la cornée. Dans ces cas, la lymphe épanchée formerait là une place opaque généralement circulaire ou ovale, plus dense au centre qu'à la périphérie, et présentant, dans quelques cas rares, l'aspect d'un anneau.

Malgré la grande et légitime autorité de Mackensie, je ne crains

pas de me ranger à l'opinion de Desmarres et de regarder les albugos comme étant presque toujours le résultat d'une kératite interstitielle et non pas d'une conjonctivite cornéale.

En général, presque toutes les taches moyennes se présentent sous forme d'albugo, et alors l'altération est plus prononcée que dans le néphélion. L'opacité, qui dans ce dernier était transparente, devient complète. La couleur diffère notablement; de louche qu'elle était dans le néphélion, elle passe au blanc mat dans l'albugo.

L'obstacle apporté au passage des rayons lumineux est absolu et d'ailleurs en rapport avec l'étendue de la taie qui, tantôt petite, occupe le centre de la cornée, tantôt plus considérable, part des bords et recouvre une grande étendue du tissu transparent.

Quant au mode de production des taches de la cornée, les théories les plus différentes ont été proposées.

Beaucoup d'auteurs, et parmi eux Mackensie et Desmarres, ont pensé que ces opacités dépendaient d'exsudats qui, venus du sang, s'infiltraient dans les lames de la cornée.

Des travaux récents, et en particulier de ceux de His, on doit conclure que les taches de la cornée ne sont que l'aboutissant d'un processus inflammatoire, ce qu'avait montré depuis longtemps l'observation clinique. Les lésions qui les caractérisent sont des accumulations anormales de noyaux dans les cellules, un état graisseux de ces cellules ou des dépôts de sels calcaires. On y trouve aussi des éléments incomplétement développés et destinés à réparer les pertes de substance, des fibrilles avec ou sans vaisseaux destinées à former les cicatrices. Les matériaux nécessaires à la multiplication des éléments de la cornée sont fournis par les vaisseaux de nouvelle formation émanés de la conjonctive. Quant aux canaux plasmatiques, qui, d'après Recklinghausen, communiqueraient avec les lymphatiques du pourtour de la cornée et dont l'existence est d'ailleurs mise en doute par des anatomistes compétents, je ne sache pas qu'ils soient le siége d'altérations quelconques.

Je dois dire ici quelques mots du rôle de la pression intra-oculaire dans les opacités de la cornée. La suffusion qui se produit dans cette membrane quand on comprime l'œil, observée par Barelay vers 1808, étudiée par de Haldat (1842) qui mesura même la force nécessaire pour la produire, a porté Warthon Jones à penser que la pres-

sion intra-oculaire devait avoir, à l'état pathologique, une influence sur la transparence de la cornée; c'est ainsi qu'il a expliqué l'opacification survenant dans les pannus développés. Tous ces faits n'ont pas grande valeur puisqu'ils reposent sur de simples vues de l'esprit. Cependant je ne suis pas éloigné de croire que dans certaines taches il y ait une augmentation de la pression intra-oculaire. J'ai vu dernièrement deux cas à l'appui de cette opinion, et j'en aurais certainement rencontré un plus grand nombre si mon attention avait été dirigée vers cette recherche. Il y avait chez les deux malades auxquels je fais allusion une augmentation incontestable de la tension intra-oculaire en même temps que de la chambre antérieure, sans aucun signe glaucomateux. C'est peut-être par le rôle de cette tension que l'on pourrait expliquer certains faits très-remarquables, par exemple le cas de trouble de transparence de la cornée survenant après chaque sommeil, publié par le professeur Rosas (1).

II. — Iridectomie comme moyen curatif des taches de la cornée.

Pour faire disparaître les opacités cornéennes, il va de soi que l'on devra essayer, en se basant sur les indications, les différents moyens que la thérapeutique médicale met à notre disposition : par exemple, les poudres stimulantes, les collyres irritants ou caustiques, enfin les agents généraux, s'il y a lieu.

Si tous les moyens employés jusqu'à présent sont insuffisants, et ne réussissent pas à faire disparaître les taches cornéennes, c'est alors que nous proposons avec M. Panas d'avoir recours à l'iridectomie.

Les observations suivantes démontrent d'une manière frappante l'utilité de cette méthode.

Observation I. — *Albugo remontant à trente-quatre ans. — Iridectomie. — Diminution de la tache cornéale.* — Marie Lantez, âgée de cinquante-quatre ans, journalière, d'une bonne constitution, entre le 24 mai 1870, à l'hôpital Saint-Louis, salle Sainte-Marthe, numéro 48, service de M. Panas.

Elle a une taie centrale de la cornée gauche depuis l'âge de dix ans. Pendant trente-quatre ans l'état est resté stationnaire, sans poussées inflammatoires. A ce moment, première attaque glaucomateuse qui dure un mois. Deuxième attaque au

(1) *Wiener med. Wochenschr.*, 1856.

bout de deux ans : celle-ci dure deux mois et demi. Enfin en avril 1870, troisième et dernière attaque qui dure jusqu'à son entrée dans le service. Dans l'intervalle de ces attaques, et presque tous les quinze jours, elle avait des douleurs circumorbitaires.

État actuel : l'attaque est dans son déclin ; il n'y a pas d'injection superficielle. L'œil gauche présente une taie centrale épaisse. La chambre antérieure est agrandie ; légères synéchies postérieures de l'iris. Le globe est dur et a une forme légèrement carrée. La malade ne distingue ses doigts que du côté temporal.

L'iridectomie en bas et en dehors est pratiquée le 26 mai. Trois jours après, cessation complète des douleurs oculaires.

La malade sort le 13 juin ; outre l'amendement définitif des accidents, il y a diminution de la taie et la vision est beaucoup plus nette.

État le 23 février 1872 : la chambre antérieure du côté gauche est maintenant normale. Mais depuis quinze jours les douleurs ont reparu sous l'influence d'un coup d'air, à ce que dit la malade ; il y a un peu d'état aigu du vestige de l'ancienne taie qui présente un vaisseau.

Observation II. — *Taies cornéales diffuses datant de dix ans. — Iridectomie. — Diminution des taies.* — Le nommé Scholle Joseph, âgé de vingt ans, déménageur, entre le 20 juin 1871 à l'hôpital Saint-Louis, salle Saint-Augustin, n° 80, service de M. Panas.

Il est atteint d'une double kératite scrofuleuse diffuse, surtout prononcée à gauche où la vision est abolie, sauf la perception lumineuse. A l'âge de dix ans, il a eu une ophthalmie qui s'est accompagnée d'une perte presque complète de la vision ; il avait de la photophobie et distinguait à peine la lumière. Cet état a duré près de six mois. C'est à ce moment que ses cornées, à ce que dit le malade, sont devenues blanches ; cependant les accidents aigus ont disparu, et il a pu voir assez clair pour se conduire.

L'œil gauche lui permettait même de voir d'assez loin. Pendant dix-huit mois, Scholle a continué à avoir des rechutes de temps en temps. Puis, ses yeux se sont remis, mais l'œil droit ne voyait presque rien.

Au mois d'avril 1870, une attaque inflammatoire l'obligea à entrer à l'hôpital Saint-Antoine où on lui fit l'excision de la conjonctive. Une amélioration notable se produisit jusqu'en septembre, où le malade retourna à Saint-Antoine, d'où il ressortit trois semaines après, cette fois, sans aucune amélioration. Il avait été traité par des applications de sulfate de soude pulvérisé.

Entré une première fois à Saint-Louis le 7 janvier 1871, on lui pratiqua le jour même l'iridectomie inférieure à gauche. L'œil de ce côté ne pouvait rien distinguer à ce moment, et il y avait des douleurs glaucomateuses. Les suites de l'opération se passèrent bien, et au moment où le malade sortit, c'est-à-dire le 7 mars, il pouvait lire le numéro 15 de l'échelle Giraud-Teulon.

Le 20 juin 1871, Scholle rentre à l'hôpital pour se faire opérer l'œil droit qui lui permet à peine de se conduire, et avec lequel il ne distingue aucun caractère. L'œil était rouge, congestionné ; il y avait des douleurs circumorbitaires vives ; la cornée était opaque par suite de kératite interstitielle. L'iridectomie inférieure est pratiquée le 29 juin et sans suites fâcheuses.

Le malade sort guéri le 13 juillet ; il y voit assez pour se conduire de cet œil et lire le numéro 40 de l'échelle Giraud-Teulon à sept pouces de distance.

Il a été revu le 23 février 1872 au bureau central ; il n'y a plus, sur les deux cornées, qu'un léger néphélion. De l'œil gauche le malade peut lire un journal, du droit il lit le numéro 20 de l'échelle. Il n'y a plus de douleurs périorbitaires.

Observation III. — *Taies cornéales* (albugo à gauche, remontant à quatre ans). — *Iridectomie.* — *Succès complet.* — Le nommé Benuz (Jean), âgé de quarante-trois ans, journalier, entre à l'hôpital Saint-Louis, le 12 juin 1870, salle Sainte-Marthe, n° 22, service de M. Panas.

L'œil gauche présente un albugo sous forme de bande transversale; cet état remonte à quatre ans et est survenu à la suite d'une ophthalmie. Il y a une ulcération centrale de la cornée avec kératite vasculaire. Le malade éprouve, de ce côté, des douleurs circumorbitaires et temporales.

Dans l'œil droit, on remarque que les deux tiers supérieurs de la cornée, sont parsemés d'ulcérations fines, de taches laiteuses et de vaisseaux. La conjonctive de la paupière supérieure est le siége de granulations proéminentes surtout vers l'angle externe. La cornée est conique et l'iris paraît immobile. On emploie comme traitement un collyre au laudanum et les cautérisations au sulfate de cuivre.

Le 13, l'iridectomie est pratiquée sur l'œil droit.

Le 15, le malade distingue parfaitement les objets de l'œil droit.

Le 17, on note une diminution de l'opacité de la cornée et l'on distingue les bords de la pupille ancienne.

La tache va en diminuant de plus en plus et le résultat final est parfait.

Observation IV. — *Tache interstitielle de la cornée.* — *Accidents glaucomateux.* — *Iridectomie.* — *Guérison de l'opacité* (1). — Une femme arrivée à la cinquantaine se présenta en 1866 à la Clinique pour une inflammation oculaire datant d'environ d'une semaine. Elle avait souffert depuis plusieurs années d'éruptions cutanées aux extrémités et parfois à la joue gauche. L'examen révéla un vieil eczéma derrière l'oreille gauche, une plaque eczémateuse de l'étendue d'une pièce de un franc à la partie inférieure de la joue gauche, une blépharadénite des deux côtés, enfin une infiltration circonscrite de la cornée gauche, objet principal de ses plaintes. Cette infiltration avait tout à fait le caractère typique ; presque vis-à-vis du bord inférieur de la pupille, sur une étendue de $1^{mm},5$, il y avait une place trouble et un peu gonflée. Ce trouble, plus intense et d'un jaune opaque au milieu, passait au gris clair sur les bords, puis finissait par se confondre insensiblement avec la cornée saine.

La tuméfaction atteignait aussi son maximum au centre, siége d'une petite excoriation. La pupille était ordinairement rétrécie, la dilatation en était un peu plus difficile à cause de l'irritation, mais se complétait sous l'influence de l'atro-

(1) De Graefe, *Contribution à la pathologie et à la thérapie du glaucome* (*Arch. für. Ophthalm.*, 1870 B. XV, Abth. III).

pine ; l'acuité visuelle était normale ; quant à la pression, on ne la rechercha pas d'abord, parce que la physionomie de l'affection n'appelait pas l'attention sur ce point. La marche de la maladie fut d'une opiniâtreté extrême, que nous ne nous expliquâmes que par l'influence persistante de la disposition eczémateuse constitutionnelle. Ce fut même cette opiniâtreté qui nous détermina à faire un examen plus attentif de ce cas ; nous constatâmes d'une manière expresse, à la quatrième et jusqu'à la sixième semaine, qu'il n'y avait pas de traces de quelque complication avec une altération des parties profondes de l'œil. Aussi la pression intra-oculaire, bien déterminée alors, se montra normale non-seulement entre les limites physiologiques, mais sans même se rapprocher d'une manière suspecte du maximum physiologique ou sans différer d'une manière positive de celle de l'œil droit. Ce ne fut que dans la huitième semaine que se manifesta une aggravation notable de la névrose ciliaire jusque-là modérée ; en même temps, il y eut un léger trouble de l'humeur aqueuse, un peu d'aplatissement de la chambre antérieure et une augmentation de la pression par rapport au bulbe droit. Quoique l'atropine n'eût pas été employée les huit derniers jours (pendant lesquels la patiente ne s'était pas montrée), la pupille était passablement dilatée. C'est alors que se développa, pendant que l'infiltration première de la cornée restait toujours stationnaire comme auparavant, un glaucome, tout à fait type, subaigu. Comme une paracentèse répétée ne produisit pas d'effet utile, durable, l'indication de l'iridectomie se manifesta dans la douzième semaine de la maladie. Il y avait alors un commencement de trouble dans la vision excentrique du côté interne. L'opération fut suivie de la diminution de la pression qu'on en attendait et aussi d'une guérison rapide de l'infiltration cornéenne, jusque-là si opiniâtre.

Observation V. — *Kératite interstitielle.* — *Iridectomie* (1). — Maria C..., âgée de vingt-huit ans, est atteinte d'une ophthalmie depuis trois mois au moins ; cet état se serait produit chez elle à la suite de fatigues endurées au service d'un malade. Les dents présentent un arrêt de développement, des rainures transversales et de larges intervalles, enfin tous les caractères assignés par Hutchinson à la syphilis héréditaire. Sa mère a eu plusieurs enfants mort-nés à la suite les uns des autres.

L'œil droit est enflammé depuis trois mois ; la cornée est mouchetée et opaque dans toute son étendue, de sorte qu'il est impossible d'apercevoir l'iris ; le globe est très-mou. Cet œil distingue à peine la lumière.

Du côté de l'œil gauche, on trouve une cornée mouchetée avec des dépôts interstitiels rouges et blancs, et une ou deux parties plus claires près du bord ; à ce niveau, on peut distinguer l'iris. De cet œil, la malade voit la flamme d'une chandelle, mais ne peut compter les doigts. Le globe est mou.

25 juillet. — L'iridectomie est pratiquée sur les deux yeux dans le double but d'arrêter en même temps le processus inflammatoire qui déjà prenait une étendue de nature à endommager la cornée, et d'établir une pupille artificielle en regard de la partie de cornée transparente dans le meilleur œil.

(1) *Pridgin Teal.*, *Med. Times and Gaz.*, p. 529, 1860.

26 juillet. — La douleur et la photophobie ont beaucoup diminué. Le sommeil est meilleur qu'il ne l'a été depuis plusieurs semaines.

6 août. — Lente mais constante amélioration depuis l'opération.

10 août. — On commence un traitement altérant.

1er septembre. — On cesse les altérants. L'amélioration dans l'état des yeux semble avoir été plus rapide sous leur influence.

30 octobre. — A droite, le globe a recouvré sa tension normale et ne présente plus d'irritation ; opacités mouchetées sur la cornée. La malade peut compter les doigts à quatre pouces de distance.

A gauche, la tension est aussi normale ; il y a un peu de rougeur autour de la cornée. Cet œil compte les doigts à sept pouces.

Observation VI. — *Inflammation aiguë de la cornée et de l'iris occasionnée par un liquide corrosif.* — *Iridectomie* (1). — Joseph D..., quarante-neuf ans, reçoit dans l'œil une liqueur ammoniacale. Le 4 septembre, quelques jours après l'accident, il y a une inflammation aiguë ; la cornée est opaque ; il y a dans son épaisseur deux petits abcès circonscrits semblables à des taches ; sa surface est excoriée et inégale. — Le 12 octobre, l'irritabilité de l'œil a augmenté. La cornée est largement ulcérée et menace de se perforer. — Le 2 novembre, les deux petits ulcères se sont réunis, et il y a un large onyx ; la partie inférieure de la chambre antérieure est remplie de lymphe jaunâtre. Le malade est épuisé par les douleurs et n'a pas dormi depuis longtemps ; il refuse de se soumettre à l'iridectomie. — Le 20 novembre, même état ; le malade réclame l'opération qui est pratiquée au côté temporal.

Le 23, il est déjà survenu une grande amélioration. L'irritabilité et la congestion oculaire ont beaucoup diminué, et le malade peut dormir.

Le 30, la *cornée s'éclaircit rapidement*, l'ulcère se cicatrise ; il y a une bonne pupille et le malade reconnaît déjà les gros objets.

Observation VII. — *Onyx étendu avec opacité de la cornée, — Iritis et occlusion de la pupille. — Iridectomie* (2). — Daniel D..., quarante ans, ayant beaucoup souffert de la faim pendant une gelée intense, se présente avec une cornée qui menace de tomber en gangrène, un onyx central et un hypopyon très-étendu. La pupille ne peut être dilatée par l'atropine ; sa situation exacte est masquée par l'opacité de la cornée. Iridectomie en haut et en dehors. Amélioration immédiate : l'hypopyon disparut promptement, la cornée ne tomba point en gangrène et l'onyx se cicatrisa.

Six semaines après, *la cornée avait repris toute sa transparence*, excepté à son centre, où l'onyx avait laissé une cicatrice blanche occupant l'air de la pupille normale. La pupille artificielle permettait une excellente vision.

Observation VIII. — *Ulcère perforant de la cornée.* — *Fistules avec écoulement de l'humeur aqueuse. — Iridectomie. — Guérison* (3). — Il s'agit d'un vieil ou-

(1) Hulcke, *Ophthalmic Hospital Reports*, t. III, n° 10.

(2) Hulcke, *loc. cit.*

(3) Hulcke, *loc. cit.*

vrier de ferme presque mourant de faim, qui se présenta le 8 décembre 1860. Cinq semaines auparavant, un ulcère central profond s'était formé sur la cornée droite, et, il y a quinze jours, il était survenu une perforation. Il existe, au centre de la cornée, une ouverture d'une demi-ligne de diamètre, incomplétement bouchée par la saillie de l'iris et donnant constamment issue à l'humeur aqueuse. Il n'existait plus trace de la chambre antérieure, et l'iris était appliqué contre la face postérieure de la cornée. Il n'y avait que perception lumineuse et une vive douleur constante.

On pratiqua l'iridectomie du côté temporal. Trois jours après, l'état de l'œil était fort amélioré. Il existait une bonne chambre antérieure. La hernie de l'iris s'affaissait et il y avait une bonne pupille.

Le 1er janvier, le malade retournait à la campagne, l'*opacité de la cornée diminuait rapidement*, et, à la distance de neuf pouces, il pouvait distinguer si les doigts étaient étendus ou fermés. La fistule se ferma au bout de peu de temps.

Observation IX. — *Albugo central à gauche. — Double iridectomie et diminution de la tache. — A droite, staphylôme de la cornée et de l'iris.* (Observation due à l'obligeance de M. le docteur Galezowski.) — Le nommé Lazart, âgé de vingt et un ans, journalier, dit n'avoir jamais eu mal aux yeux étant enfant, bien qu'il présente tous les signes d'une scrofule confirmée : épaisseur de la lèvre supérieure, masses ganglionnaires au cou et surtout à la région sous-maxillaire, ozène, etc.

Il y a huit mois, il a eu la rougeole, et un mois et demi après les yeux sont devenus rouges et ont été atteints d'une vive photophobie. Les cornées se sont troublées et au bout de quelque temps elles sont devenues opaques par suite d'infiltrations interstitielles.

Le 19 janvier 1872, on constate à gauche : taie diffuse plus prononcée au centre et à la partie inférieure de la cornée, où elle présente une teinte blanchâtre. Une iridectomie double a été pratiquée il y a deux mois et demi ; la première incision de l'iris a été faite directement en haut, la seconde en bas et en dehors. Il y avait avant l'opération quelques douleurs péri-orbitaires qui ont disparu immédiatement après. Avant l'opération, le malade distinguait à peine les doigts ; aujourd'hui, il distingue des objets très-petits tels que les lettres d'un journal. De plus, M. Galezowski m'assure que la tache a diminué depuis l'opération et d'une façon très-notable, fait qui a d'ailleurs été constaté par plusieurs des élèves qui suivent sa clinique et qui, par conséquent, ne saurait prêter au moindre doute.

L'œil droit est injecté, la taie cornéale est surtout prononcée vers la moitié inféro-externe de la membrane. La cornée présente en même temps un staphylôme dans lequel est compris l'iris, et il y a des exsudations pupillaires. L'iridectomie a été pratiquée le 15 février 1872. Dans les huit jours qui ont suivi, il n'y a eu aucune amélioration ; le malade me dit même qu'il voit moins bien qu'avant l'opération.

Observation X. — *Tache interstitielle des deux cornées. — Iridectomie. — Diminution d'une des taches.* (Observation due à l'obligeance de M. Galezowski.) —

M. Dumont, âgé de quarante-six ans, employé, est d'une constitution robuste ; il n'a jamais eu mal aux yeux dans son enfance. Il y a dix ans, alors qu'il était en Afrique, son œil gauche était devenu rouge ; on lui appliqua des sangsues, mais sans résultat. Le mal empira et s'étendit à l'œil droit. On lui dit qu'il avait des granulations et on lui fit des scarifications de la conjonctive et de nombreuses cautérisations.

Je l'examine le 14 février 1872, et je constate qu'il est atteint d'une double ophthalmie granulaire. La cornée gauche présente une tache interstitielle un peu diffuse, mais plus prononcée au centre. On lui a fait, de ce côté, il y a déjà deux ans, une pupille artificielle inféro-interne. A la suite de l'opération, la vue s'est considérablement améliorée de ce côté; il lit facilement d'assez gros caractères, mais il est obligé de se servir d'une loupe pour la vision de très-petits objets.

Le malade prétend que la vue gagne encore de ce côté depuis dix-huit mois ; il dit que les personnes qui l'entourent ont remarqué une diminution dans l'étendue de la taie. Mais malheureusement aucun médecin n'a été à même de constater ce fait, puisque depuis son opération le malade a cessé toute espèce de traitement.

C'est son œil droit qui le force à venir à la consultation. Cet œil est, comme l'autre, atteint d'une légère infiltration cornéale centrale, et la vue de ce côté diminue de plus en plus. On va donc pratiquer une nouvelle pupille artificielle.

(*A suivre.*) Dr PAUCHON.

DE

L'ARRACHEMENT DE L'IRIS EN TOTALITÉ

OU EN PARTIE

Par le Dr CUIGNET (de Lille).

Je suis porté à croire que presque tous les médecins qui ont fait beaucoup d'opérations d'iridectomie et de pupille artificielle ont une ou plusieurs fois arraché la totalité de l'iris, n'ayant nullement l'intention de faire une opération si complète. Cela est arrivé au docteur Desmarres; mon ami, le docteur Galezowski m'a avoué qu'il avait également extrait tout l'iris deux fois sans l'avoir prémédité (1). Le

(1) Un de mes malades, atteint d'irido-choroïdite ancienne, fut complétement guéri et la

même accident s'est produit dans une de mes opérations de pupille artificielle. En voici le résumé.

Observation I.— *Arrachement total de l'iris.*—Le 11 septembre 1867, j'ai eu à opérer le nommé Pastor, âgé de vingt et un ans, affecté de leucome central de la cornée droite, partiellement adhérent à la marge pupillaire, suite d'abcès d'ophthalmie purulente, datant de plus d'une année. Le bulbe est très-ferme, même un peu dur et la vision est presque nulle. Irido-choroïdite séreuse avec pression glaucomateuse symptomatique. Ponction au bord interne de la cornée. L'iris sort en boudin. Je l'attire ; il se décolle de ses attaches ciliaires en haut. Par une inspiration subite, j'achève de l'attirer au dehors et je l'obtiens en totalité, sans fragmentation aucune. — Hémorrhagie abondante ; évacuation ; un gros caillot reste au centre. Le 14, tout va bien ; je ne maintiens l'occlusion qu'à l'œil opéré. Le 18, je débarrasse les deux yeux de tout bandage. Aucune rougeur ; bulbe à tension normale ; vaste pupille occupant tout le champ de la cornée. Aucune douleur. Vision quantitative simple.

Cet homme disparaît ensuite et je n'ai plus aucune nouvelle. Mais il me reste dans l'esprit :

1° Que l'arrachement total peut être commandé dans certaines circonstances ;

2° Qu'il s'exécute par le décollement régulier dans toutes les attaches ciliaires ;

3° Qu'on l'obtient en faisant porter la traction dans le sens du limbe irien et en évitant de la diriger vers la pupille qui est un vide ;

4° Que l'hémorrhagie abondante, qui suit, peut être en partie évacuée et qu'elle se résorbe en quelques jours ;

5° Que la tension auparavant accrue retombe au degré normal ;

6° Qu'il n'y a ni difficultés, ni vives douleurs, ni suites fâcheuses.

La seconde occasion de pratiquer la même opération se présenta le 28 juin 1868.

Observation II. — *Arrachement partiel de l'iris.* — Il s'agissait d'un homme de quarante et un ans dans l'état suivant : œil droit perdu par suppuration et chute de la cornée ; l'œil gauche porte un vaste leucome adhérent, occupant toute la moitié supérieure de la cornée, descendant en pointe par son bord inférieur, de manière à partager incomplétement en deux moitiés la partie inférieure de la cornée. La pupille était libre dans son contour inférieur. Nuages irréguliers sur toute la partie conservée de la cornée.

vue s'est rétablie après l'arrachement involontaire et total de l'iris ; chez un autre, cet accident a été suivi d'une hémorrhagie interne abondante et d'une cécité complète. —

Dr Galezowski.

Vingt jours auparavant, un médecin a choisi le point du bord inférieur de la cornée, qui est tout à fait en regard de la pointe descendante du leucome, pour pratiquer une déviation pupillaire. La plaie faite dans ce but est cicatrisée, mais un leucome assez étendu, derrière lequel on aperçoit une exsudation qui se replie en bas et va s'attacher à la capsule cristallinienne. Depuis lors il y a de la rougeur et des douleurs persistantes. La vision est faible ; le sujet compte mes doigts à 1 mètre 25 centimètres.

Je crois qu'il est indiqué d'arracher tout l'iris afin d'obtenir une grande pupille artificielle placée derrière les nuages cornéens et afin de prévenir les retours d'iritis et d'irido-choroïdite, je me résous donc à enlever de l'iris tout ce qui voudra se laisser attirer au dehors. Après la ponction, j'attire l'iris qui vient dans toute sa partie libre. Hémorrhagie que je vide une fois. Elle se reproduit.

Le 17 juillet, œil très-calme, sans rougeur aucune, ni douleurs. Les nuages cornéens sont maintenant très-visibles sur le fond noir du segment inférieur ; plus de traces d'iris en cet endroit ; à l'ophthalmoscope, fond oculaire rouge troublé par les taches de la cornée, par le leucome dû à la première opération et par les exsudats placés derrière lui ; pas de flocons. Le malade compte mes doigts à 1 mètre 50 centimètres. Photophobie qui s'atténuera. Tension normale du bulbe.

Ainsi donc :

1° La partie libre de l'iris est seule venue au dehors. La partie adhérente au leucome est restée en place.

2° Les suites ont été très-simples comme dans l'iridectomie ordinaire. L'hémorrhagie s'est résorbée ; le calme est revenu et la vision, déjà un peu améliorée, devait s'améliorer encore. Je n'ai pas revu cet homme.

3° On peut donc, au lieu d'attirer tout l'iris, se contenter d'arracher les parties libres de cette membrane, sans s'occuper d'avoir une excision régulière. Cela simplifie l'iridectomie et l'opération de pupille artificielle dans certains cas difficultueux comme celui-ci.

4° Cette large pupille s'offre plus efficacement qu'une pupille plus étroite pour l'acceptation des rayons lumineux par le point le plus transparent de la cornée. Et comme on ne peut toujours, même avec l'éclairage latéral, reconnaître avant l'opération ordinaire le point le plus clair de la cornée et le plus favorable, il s'ensuit que du moment qu'on arrache tout le rideau irien, on n'a pas à s'occuper d'une recherche et d'une vérification préalables, quelquefois insuffisantes.

Observation III. — *Arrachement total de l'iris.* — Mademoiselle Orse. Vingt-quatre ans. L'œil gauche ne peut plus compter les doigts qu'à 1 mètre et demi, par suite

de leucomes multiples, dont plusieurs sont adhérents ; la pupille n'est un peu libre qu'en haut et dedans.

L'œil droit n'a que la vision quantitative par suite de leucome central auquel la pupille est en totalité adhérente ; le reste de la cornée offre des albugos et des nuages multiples; chambre très-étroite. Phosphènes bien accusés.

Je pratique à l'œil gauche une pupille artificielle en haut et en dedans.

A l'œil droit, je ponctionne en bas. Je saisis et attire l'iris qui vient dans sa presque totalité; il n'en reste qu'une très-petite partie en haut.

Le résultat constaté plus de six mois après est le suivant pour les deux yeux :

L'œil gauche compte mes doigts à 2 mètres et est le siége de congestions fréquentes avec douleurs dans la cinquième paire. Tension accrue.

L'œil droit est tout à fait calme depuis l'opération; il compte mes doigts à 2 mètres et demi; tension normale. L'iris est partout absent, excepté en haut, et l'on aperçoit en bas et sur les côtés le fond rouge de l'œil tout marqué de taches et de facettes obscures ou brillantes, ainsi que cela s'observe dans les cas de nuages et d'inégalités de surface de la cornée.

Je fais, à propos de ce cas, les remarques suivantes :

1° Que j'ai pu ne pratiquer à la cornée droite qu'une toute petite ponction pour accrocher et arracher la majeure partie de l'iris, et que cette petite plaie a été plus vite guérie que celle de la cornée gauche;

2° Que l'iris quitte parfois ses adhérences au leucome, du moins dans quelques-unes de ses parties ;

3° Qu'il m'aurait été difficile de déterminer la place la plus transparente de la cornée droite pour faire derrière elle une pupille artificielle. En arrachant une grande partie de la membrane, j'ai écarté cette difficulté ;

4° Le résultat le meilleur appartient à l'œil opéré par arrachement, malgré les présomptions contraires du premier examen.

Observation IV. — *Arrachement total de l'iris.* — Le 7 mars 1868, madame Durand, trente-cinq ans. Ophthalmie purulente double l'année auparavant. Désorganisation de l'œil gauche qui est réduit à un moignon.

Œil droit affecté de synéchie antérieure et d'irido-choroïdite glaucomateuse ; la tension oculaire va en augmentant. Il y a trois mois, la malade comptait mes doigts à douze pas; aujourd'hui elle ne les compte qu'à six pas; le champ visuel et l'acuité diminuent à mesure. Elle consent enfin à l'opération. Elle est dans ce moment dans l'état suivant:

Leucome central médiocre, avec synéchie antérieure partielle ; pupille libre en grande partie, dilatée et immobile; iris atrophié dans la partie interne de son limbe. Pas de rougeur : douleurs sourdes et peu accentuées ; bulbe très-ferme.

Je ne me propose pas d'arracher tout l'iris; mais je suis seul pour opérer cette femme; elle reste assise sur une chaise et elle se débat un peu.

Ponction au bord kérato-scléral externe. L'iris vient bouffer à la plaie ; je l'attire et me prépare à exciser. La femme fait un mouvement et je vois l'iris se détacher en haut. J'excise, je remarque alors que le limbe irien ainsi détaché en haut est descendu et qu'il bouchera en partie la pupille. Je me décide alors à ressaisir l'iris resté dans la plaie et je l'attire entièrement au dehors, à mesure qu'il se décolle de ses attaches ciliaires. Hémorrhagie en nappe. Quelques jours après, l'opérée est guérie.

Je la revois le mois suivant, puis six mois et, en dernier lieu, deux ans après cette opération.

L'œil a repris sa tension normale ; il compte mes doigts à huit pas : le champ visuel s'est un peu élargi ; il ne reste pas une parcelle d'iris. On aperçoit le fond de l'œil à travers tous les points de la surface cornéenne, excepté au niveau du leucome. La papille est décolorée et très-excavée, avec ses vaisseaux très-déjetés.

L'affaibissement visuel a donc cessé définitivement de progresser chez ce malade ; l'œil est bien nourri. Grâce à l'habitude de verres de teinte fumée, cette personne va au dehors sans trop d'éblouissement. En somme, on peut dire de ce cas : arrachement total facile, guérison rapide, arrêt de l'affection glaucomateuse progressive. Tels sont les résultats de l'opération.

Observation V. — *Arrachement partiel de l'iris.* — 30 mars. Arrachement presque total pour staphylôme partiel kérato-iridien au côté interne de la cornée et irido-choroïdite à répétitions. Les suites immédiates ont été très-simples. L'opéré a quitté Alger peu après et je n'en ai plus eu de nouvelles.

Mais l'opération a eu ceci de remarquable qu'ayant tiré sur l'iris dans le sens de la pupille, celle-ci s'est distendue sans que l'iris se décollât, ni par haut, ni par bas. Alors j'entraînai l'iris par en bas, il se décolla en haut. D'après cela, je constatai encore que pour obtenir plus sûrement le décollement d'avec le cercle ciliaire, il fallait attirer l'iris au dehors, non dans le sens de la pupille ou de son centre, mais dans le sens opposé au point périphérique que l'on veut surtout détacher.

Observation VI. — *Arrachement total de l'iris.* — M. Boubil, vingt-neuf ans. Perte complète de l'œil droit par ophthalmie purulente en avril 1868. Œil gauche dur, de teinte générale bleuâtre ; petit leucome cornéen avoisinant le centre ; pupille assez large et immobile ; douleurs dans la cinquième paire ; congestions faciles ; champ visuel très-étroit ; compte à peine mes doigts à 25 centimètres.

On a laissé progresser cette affection glaucomateuse consécutive sans inter-

venir. S'il reste une chance de l'arrêter et d'améliorer un peu, ce ne peut être que par une large iridectomie ou par une ablation de tout l'iris. Je me décide pour cette dernière opération.

Le 16 avril 1869. Ponction étroite en bas. L'iris vient bouffer à la plaie. Je l'attire dans le sens de la partie supérieure de ses attaches ciliaires ; il se décolle facilement et vient tout entier. Hémorrhagie faible. Bulbe mou. Suites immédiates très-simples.

Dix jours après, l'œil est redevenu dur. La vision est la même qu'avant l'opération.

Jusqu'au 12 mai, je fais des paracentèses avec deux évacuations d'humeur aqueuse chaque jour, sans aucun résultat pour la vision. Œil très-calme. Plus de douleurs.

Observation VII. — *Arrachement partiel de l'iris.* — 22 septembre 1869. Irido-choroïdite plastique, suite d'abcès et de leucome adhérent ; atrésie pupillaire ; iris mamelonné. J'aurais voulu l'arracher en totalité, mais il ne vient que par bribes, à cause de sa friabilité due à l'état inflammatoire chronique.

Observation VIII. — *Arrachement partiel et arrachement total.* — 17 novembre 1869. Hippolyte Lagarde. Dix-huit ans. Par suite d'ophthalmie purulente double, il y a huit mois, se présente dans l'état suivant :

Blépharo-phimosis ; granulations anciennes et rétractions muqueuses ; leucomes occupant toute la moitié supérieure des cornées, adhérents et avec kératite vasculaire, kératocones et poussées d'irido-choroïdite. Il ne peut se conduire ; de son œil droit seul il compte les doigts de très-près.

A l'œil gauche, je ne réussis qu'à arracher des fragments de la partie inférieure de l'iris.

A l'œil droit, j'arrache la totalité de la membrane. Suites immédiates et consécutives favorables. Traitement des granulations.

Le 4 mars 1870, l'opéré est dans l'état suivant : œil droit compte les doigts à 1 mètre ; il est peu gêné par le soleil et c'est lui qui permet à ce malheureux de se conduire et de venir seul à la consultation. Il a une tension normale et est tout à fait calme. L'œil gauche ne compte les doigts qu'à 50 centimètres et reste plus impressionnable que le droit.

Observation IX. — *Arrachement partiel.* — 6 avril 1870. La femme Fathma bent' el adj' Bou Djemah, âgée de vingt ans, porte à l'œil droit un leucome central très-large, adhérent à l'iris qui n'est un peu libre que par son côté externe supérieur. Ne peut compter les doigts.

Œil gauche perdu par glaucome symptomatique. Je tâche d'arracher tout l'iris, afin d'assurer cet œil droit contre le malheur consommé à l'œil gauche. Mais les adhérences au leucome m'empêchent de tendre la membrane dans un sens autre que celui de la pupille, et je n'obtiens qu'une déchirure ou pupille artificielle, par laquelle l'opérée voit à se conduire quelques jours après.

Observation X. — *Arrachement total de l'iris.* — 9 novembre 1871. Homme de trente-quatre ans, affecté de larges leucomes centraux adhérents, par suite d'oph-

thalmie purulente double, il y a cinq ans. A la fin de 1868, on lui a fait une pupille artificielle à l'œil droit seul. Il a pu se conduire jusque vers le milieu de 1870, époque où une attaque d'irido-choroïdite vint affaiblir la vision de ce côté. Le cristallin s'est troublé, et, les attaques se renouvelant, l'opacification et la diminution de la vue suivront un progrès correspondant.

L'œil gauche a un leucome central adhérent, large, avec iris tendu de toutes parts et pupille tout à fait fermée. La vision quantitative et les phosphènes existent ; l'iris n'est pas décoloré : la cornée a conservé, dans sa partie externe et externo-inférieure, une certaine transparence troublée par des nuages multiples et irréguliers de sa surface.

Tout autant pour prévenir des attaques d'irido-choroïdite que pour placer sûrement une ouverture derrière la place la plus claire de cette partie de cornée, je me résous à tenter d'arracher tout l'iris.

Ponction étroite au côté externe ; la pince peu enfoncée saisit, attire et extrait tout l'iris qui s'est régulièrement détaché de ses adhérences ciliaires. Aussitôt l'œil se remplit de sang, — suites immédiates favorables ; mais au cinquième jour il reste encore du sang dans la chambre.

Le 12 décembre, guérison complète ; fond d'œil aperçu partout sur les côtés du leucome central ; aucune trace de caillot, ni de fibrine non résorbée ou déposée ; peu de photophobie ; l'opéré compte les doigts à 2 mètres et vient seul à ma consultation. On aperçoit très-bien maintenant les nuages multiples de la cornée, et l'on ne saurait trop dire par quel point il fallait chercher à faire voir le malade.

En janvier, l'autre œil reprend de l'irido-choroïdite avec hypopyon, puis encore en mars, et la cataracte se complète. Je tente d'arracher tout l'iris de ce côté également, mais je ne parviens qu'à en retirer un lambeau. En avril, l'œil gauche sert seul à la vision et reste tout à fait calme ; le droit est perdu.

J'espère que l'ablation totale de l'iris sera une sécurité pour l'avenir contre les attaques inflammatoires qui, au début, commencent toujours par l'iris et ne s'approfondissent que par leur répétition.

Observation XI. — *Arrachement total de l'iris.* — 7 décembre 1871. Leucomes centraux très-étendus, adhérents ; bordures droites de cornée claire ; attaques d'irido-choroïdite à gauche. Vision quantitative.

J'aurais voulu arracher tout l'iris des deux côtés ; mais je n'en obtiens qu'un lambeau à droite ; à gauche, malgré ses adhérences étendues à la cornée et malgré les poussées inflammatoires, il vient en totalité par la ponction. Suites immédiates et éloignées favorables. Jusqu'au 15 avril 1872, cet opéré n'a eu aucune récidive de douleur, ni d'inflammation interne à l'œil où l'arrachement total a été obtenu.

Observation XII. — 28 décembre 1871. Leucomes centraux très-étendus, vasculaires, avec poussées d'irritation fréquentes. Tentatives d'arrachement total non réussies, à cause de la force des adhérences de l'iris aux leucomes. J'obtiens d'un côté la moitié, de l'autre seulement un lambeau d'iris en pupille artificielle.

Observation XIII. — 7 janvier 1872. Arrachement partiel pour leucome central étendu, partout adhérent et hydrophthalmié.

Observation XIV. — 9 janvier. Enfant de neuf mois, a de grands leucomes centraux, adhérents ; contour pupillaire libre seulement en un point limité ; suite de variole. Je n'ose tenter d'extraire tout l'iris, de peur de supprimer un organe important à un âge où l'œil n'a pas encore acquis tout son développement.

Observation XV. — *Arrachement total.* — 14 février. Glaucome chronique, avec amaurose complète et douleurs persistantes.

Par une petite ponction au côté externe, je saisis et j'attire l'iris qui se détache dans tout son contour et vient au dehors en totalité. Épanchement sanguin considérable qui n'est résorbé qu'au bout de huit jours. Suites très-simples. Les douleurs sont plus rares et bien moins pénibles. Le bulbe est redevenu dur. Vision éteinte. Plus de rougeur.

Observation XVI — 4 avril. Glaucome gauche, amaurosique, en accès subaigus très-douloureux. Ponction au côté externe ; l'iris attiré se déchire, et il n'en vient que quelques bribes. Hyphéma abondant qui n'est pas encore totalement résorbé au huitième jour, à cause de l'âge et de la nature de la maladie. Les douleurs ont diminué. Le bulbe est resté dur comme si la coque scléro-cornéenne avait été solide. Je n'ai jamais aussi bien remarqué, dans le précédent cas et dans celui-ci, que la dureté du bulbe dépend, à un certain moment de l'affection, non-seulement de la tension intérieure, mais encore de l'endurcissement de l'enveloppe qui ne cède même pas sous le doigt, malgré la ponction et la sortie de l'humeur aqueuse. A cette période de tension extrême, avec développement du bulbe autant que possible, succède celle de régression, de rapetissement, qui a pu faire croire à M. le docteur Cusco que la rétraction sclérotico-cornéenne était la cause initiale des processus glaucomateux idiopathiques.

Ainsi donc, sur vingt tentatives d'arrachement de l'iris, j'ai réussi huit fois seulement à l'extraire en totalité, et les dix autres fois j'ai obtenu des fragments plus ou moins étendus. Il est vrai que pour l'observation n° XIV je n'ai pas recherché l'arrachement total, ce qui réduit les cas d'arrachements incomplets à 18.

Sur les huit cas réussis, deux ont été involontaires; du moins je me suis résigné à compléter l'ablation, afin de ne pas laisser dans l'œil une portion d'iris flottante et capable : 1° de boucher la pupille artificielle recherchée ; 2° de provoquer des attaques d'irido-choroïdite, ou, pour le moins, de ces douleurs que M. Desmarres rattache au décollement partiel de l'iris.

Ces deux premières opérations ayant eu des suites très-simples, tant dans le moment que plus tard, puisque la guérison avait été

rapide, sans névralgies, sans accès congestifs, sans diminution pathologique de la tension oculaire, sans éblouissement plus considérable qu'après la création d'une pupille artificielle, je ne craignis plus d'admettre ces théories et de risquer en pratique l'idée de l'arrachement total.

Je n'avais d'abord en vue que de couper par la racine ces récidives d'irido-choroïdite qui se montrent si obstinément après les abcès de la cornée, terminés par perforation et synéchie antérieure. J'avais observé que, trop souvent, l'iridectomie ordinaire ne suffisait pas pour les prévenir ou les arrêter, que des rechutes avec hypopyon ou hyphéma, ayant toujours l'iris pour point de départ, se continuaient néanmoins, et j'espérais que l'absence de tout l'iris procurerait une cure définitive pour les cas, du moins, où le corps ciliaire et la choroïde n'étaient pas encore engagés. J'ai tout lieu de croire que j'ai obtenu ce résultat dans les observations I, III, IV, VIII et X. L'œil opéré d'arrachement total paraît désormais à l'abri de toute nouvelle atteinte d'inflammation profonde.

En second lieu, je pensai que l'ablation totale de l'iris serait bien dans le glaucome avancé, subaigu, douloureux, qu'elle remplacerait avantageusement une deuxième iridectomie si souvent indiquée lorsque la première n'a pas suffi, qu'elle supprimerait ces douleurs qui ont leur principal point de départ dans les nerfs iriens, tant qu'ils ne sont pas atrophiés complétement, et que, quelquefois même, elle permettrait d'éviter la suppression de la cornée et de l'iris que l'on pratique lorsque les iridectomies ont été impuissantes.

D'autre part, je reconnus que dans bien des cas de taches multiples de la cornée, mêlées à des facettes antérieures ou postérieures, il était très-difficile de démêler le point précis par lequel la lumière passerait le mieux, celui en regard duquel il fallait mettre la pupille artificielle. Dans cette incertitude, on peut arracher tout l'iris, l'opéré distingue et choisit ensuite le point le plus transparent pour l'exercice de sa vision.

Enfin, l'opération de l'arrachement est, comme on le voit, dans les dix cas partiels, une opération d'iridectomie ou de pupille artificielle simplifiée, en ce sens qu'on ne s'inquiète plus d'obtenir un lambeau de dimension ordinaire et de l'exciser, mais seulement d'arracher à la pince, au moyen d'une traction exagérée et qui force le fragment

attiré à se rompre au niveau de la ponction. On pourra donc ne pas trop s'inquiéter d'avoir un aide pour l'excision, ni de la régularité de cette excision, puisqu'on n'aura pas à la faire. J'essaierai volontiers l'arrachement total dans le cas de kératocone par pression intérieure, tout autant avec l'espoir de le diminuer que de permettre aux rayons latéraux d'aller convenablement impressionner la rétine. Encore dans le cas de hernie très-étendue de l'iris par suite de perforation ou de plaie de la cornée. La pratique décidera si l'opération convient aux accidents de cette nature.

Telles sont les conditions dans lesquelles l'arrachement de l'iris m'a paru devoir être utilisé.

Quelles sont celles où cet arrachement semblerait devoir être nuisible? La réflexion et l'expérience ne les ont pas encore fait connaître toutes. Mais je pense que le jeune âge, en entendant par là les quatre ou cinq premières années de la vie, serait une contre-indication. J'en vois une autre dans la présence des synéchies postérieures multiples et serrées, dont la séparation d'avec la capsule pourrait être une cause de cataracte traumatique.

Comment se pratique l'arrachement? On a pu voir, d'après la lecture de nos observations : 1° que la ponction doit se faire à l'insertion kérato-sclérale ; 2° que l'on doit saisir l'iris par son limbe, ou plutôt par sa partie la plus excentrique, afin de pouvoir porter la traction sur les attaches ciliaires. Plus on pince de fibres rayonnées, vers leur base, et mieux cela vaut ; 3° que la traction doit être faite, non dans le sens du canal de la plaie, non dans le sens de la pupille, mais obliquemeut en inclinant le faisceau irien vers une des commissures de la ponction, afin qu'elle porte tout de suite sur les attaches ciliaires. Il est bon de commencer par amener une partie de la pupille à la plaie avant d'incliner la traction, afin d'être certain qu'on aura, pour le moins, une ouverture complète à l'iris. Que si la pupille est en adhérence au leucome par tous ses points, on doit faire la traction oblique immédiatement, car si l'on déchire de l'iris dans le sens du canal de la plaie, on rompt la continuité à l'aide de laquelle la traction porterait vers les attaches ciliaires. Je crois qu'il faut avoir soin de pratiquer une ponction large à la cornée, lorsque l'iris est adhérent à un leucome, afin de pouvoir saisir et ressaisir beaucoup de fibres iriennes; mais quand l'iris est libre et qu'on le

suppose résistant, une très-petite ponction suffit, son objet étant de permettre l'introduction d'une pince et une ouverture médiocre de ses branches dans la chambre antérieure. 4° L'arrachement une fois fait, il est nécessaire de débarrasser complétement la plaie des bribes d'iris qui peuvent s'y trouver, les unes encore adhérentes aux parties d'iris qui n'auraient pas cédé à la traction, les autres libres et faisant corps étranger dans le canal de ponction.

Malgré ces précautions, nous n'avons réussi à amener tout l'iris que huit fois sur dix-huit. Les insuccès tiennent, comme on l'a vu, à l'état d'adhérence trop serrée de l'iris avec le leucome. Les fibres ne peuvent plus s'allonger; elles se cassent de suite au niveau de leur fusion pathologique avec la cicatrice de la cornée et, dès lors, la traction est interrompue. Il y a un second empêchement, c'est la friabilité de l'iris dans le cas d'inflammation encore subsistante, comme aussi au milieu des accès de glaucome chronique. Si on le peut, il faut attendre un meilleur moment, ou bien pratiquer d'abord une iridectomie et, plus tard, l'arrachement total, quand la membrane irienne a récupéré plus de résistance.

Nous voyons, par les quatre observations III, VIII, X et XI, que la présence de synéchies antérieures n'est pas constamment un obstacle absolu au complet détachement de l'iris. On peut donc toujours le tenter, même quand on aurait peu d'espoir de réussir, car, en définitive, on obtient pour le moins une iridectomie ordinaire ou une pupille artificielle, selon le besoin.

Je donne volontiers à cette opération le nom d'arrachement, qui sera total ou partiel, selon le résultat obtenu. Cette dénomination suffit pour la distinguer de celles qui sont connues sous les noms de déchirement et d'iridectomie. Elle a beaucoup de rapports avec ces deux dernières, mais elle en diffère évidemment par son principe et un peu par son manuel.

Dr Cuignet.

SUR LES

FORMES IRRÉGULIÈRES DU GLAUCOME

ET SUR SES COMPLICATIONS

Par le Dr GALEZOWSKI

(Suite)

Peut-on invoquer la loi de sympathie dans le développement du glaucome de l'autre œil immédiatement après l'opération, comme cela est arrivé chez une malade à laquelle j'ai fait plus haut allusion? Je ne le pense nullement, d'autant plus que l'œil présentait avant cet accident tous les signes de glaucome latent. La maladie d'un œil est accélérée dans son évolution par l'inflammation glaucomateuse de l'autre, mais elle n'est point développée ou provoquée par sympathie.

Ce n'est pas pour la première fois qu'il m'arrive de voir se déclarer dans les vingt-quatre heures après l'opération sur un œil l'attaque glaucomateuse aiguë dans l'autre. Cet accident est toujours désagréable pour le chirurgien et pénible pour le malade, et, comme on ne peut jamais le prévoir, je pense qu'il est rationnel et prudent de pratiquer, dès le début, l'iridectomie dans les deux yeux, bien entendu si l'œil non enflammé présente les symptômes prodromiques du glaucome.

Certaines formes de glaucome aigu non opéré ont de la tendance à se compliquer d'hémorrhagie intra-oculaire; tantôt le sang apparaît dans la chambre antérieure sous la forme d'hyphéma, tantôt le corps vitré se remplit de flocons sanguins plus ou moins nombreux. Dans l'un comme dans l'autre cas, la maladie doit être considérée comme très-grave; les malades sont pris, à un moment donné, de névralgies ciliaires des plus violentes; les douleurs se transmettent peu à peu aux autres branches de la cinquième paire et peuvent retentir même jusque dans les branches auriculaires et occipitales;

pourvu que ces névralgies se prolongent, elles deviennent tellement fortes que l'iridectomie ne peut plus rien pour les faire cesser. Cette opération, en effet, pratiquée à une période aussi avancée expose à des nouvelles hémorrhagies intra-oculaires, ce qui ne peut qu'aggraver les symptômes névralgiques.

En présence de pareils accidents, je pense qu'il n'y a pas d'autres ressources que l'énucléation du globe de l'œil. C'est ainsi que les choses se sont passées chez une de mes malades qui me fut adressée par madame la marquise Mac-Mahon. Voici l'histoire de cette malade.

Les renseignements sur la malade dont je rapporte l'histoire, ont été recueillis au début de l'affection par M. le docteur Pierre (d'Autun).

Observation III. — Madame R..., âgée de cinquante ans, employée dans les domaines de madame la marquise de Mac-Mahon, à Autun, fut prise subitement, il y a un an, de violentes douleurs péri-orbitaires du côté gauche, qui s'exaspéraient toutes les nuits. On remarquait sur l'œil une injection sous-conjonctivale très-marquée, la pupille était irrégulière, la photophobie extrême. Deux confrères, MM. Collin et Pierre, appelés en consultation, diagnostiquèrent une irido-choroïdite. Malgré le traitement antiphlogistique, sangsues, frictions mercurielles, etc., les douleurs ne cessèrent qu'au bout de six semaines, et pendant ce temps elle perdit la vue. Dans le courant de l'été dernier, la malade éprouvait de temps à autre quelques douleurs dans le globe de l'œil. Le 3 février 1872, une nouvelle crise névralgique des plus violentes est revenue dans l'œil gauche, et quinze jours après elle me fut adressée. Voici quel était son état : L'œil gauche présente tous les signes de glaucome absolu, cornée terne, pupille dilatée, iris atrophié. Le cristallin est légèrement trouble, mais derrière lui on aperçoit un reflet rougeâtre qui provient évidemment d'un large épanchement sanguin dans le corps vitré. On ne peut point éclairer le fond de l'œil. La vue de l'œil droit se trouble par moments, et accuse des cercles d'arc-en-ciel autour d'une flamme de bougie, la pupille reste dilatée ; elle peut pourtant se contracter légèrement : l'œil est dur et on voit à l'ophthalmoscope une excavation assez marquée de la papille. Évidemment il s'agissait d'un glaucome commençant dans l'œil droit et d'un glaucome absolu hémorrhagique dans l'œil gauche.

Prenant en considération toutes ces circonstances, j'ai dû songer à débarrasser la malade des névralgies qui reconnaissaient évidemment pour cause le glaucome hémorrhagique. Pratiquer une iridectomie me paraissait chose tout à fait inutile, vu l'état atrophique de l'iris. D'un autre côté, il y avait à craindre qu'une large incision

de la cornée suivie d'une sortie brusque d'humeur aqueuse, n'amenât une hémorrhagie nouvelle dans l'intérieur de l'œil avec luxation du cristallin et sa propulsion dans la plaie, ce qui pouvait provoquer une inflammation très-vive et un phelgmon du globe. C'est en prévision de pareilles probabilités, que nous nous sommes décidés à enlever le globe de l'œil gauche. Cette opération a été pratiquée sans accidents en présence de M. Brault, chirurgien principal à l'École d'état-major, de MM. Normand Dufié, Daguenet et de mon chef de clinique, M. le docteur Biau. — Huit jours après, la plaie était en voie de cicatrisation. J'ai pu ensuite, au bout de quinze jours, faire l'excision de l'iris sur l'œil droit qui était atteint, comme on a vu, de glaucome chronique, à marche lente, avec excavation de la papille. L'opération a pleinement réussi, la maladie a été arrêtée, mais l'œil est devenu astigmate, de sorte que la malade ne peut lire qu'à l'aide des lunettes convexes sphériques n° 20 et convexes cylindriques n° 10, axe horizontal. L'œil extirpé a été conservé dans le liquide de Muller, et ce n'est que plus tard que nous pourrons donner des détails microscopiques sur les altérations que l'on trouvera dans ses différentes membranes.

Les ecchymoses rétiniennes après l'excision de l'iris dans le glaucome se rencontrent de préférence, selon Graefe (1), dans les cas où l'attaque aiguë est accompagnée de troubles marqués des milieux réfringents. Lorsque, au contraire, l'opalescence de ces milieux est faible, les ecchymoses ne se rencontrent qu'exceptionnellement, même si la pression intra-oculaire est grande. Il en résulte, selon Graefe, que le trouble inflammatoire des milieux de l'œil est la condition *sine qua non* de l'apparition d'ecchymoses après l'iridectomie.

Il me semble qu'il serait impossible d'expliquer les productions d'hémorrhagies par le trouble des milieux réfringents. Les deux altérations sont plutôt le résultat du même processus pathologique dans les vaisseaux, et qui se rencontre bien plus rarement dans la forme chronique ou simple que dans le glaucome aigu. La preuve en est que j'ai trouvé des glaucomes dans lesquels pendant l'accès aigu on ne pouvait rien distinguer dans le fond de l'œil, mais aussitôt l'accès aigu dissipé, on apercevait des taches hémorrhagiques, tantôt au voi-

(1) *Archiv f. Ophth.* 1870, Bd XV, Abth. III.

sinage de la papille (trois fois), tantôt dans la région de la macula (une fois). Le trouble des milieux de l'œil empêche évidemment de distinguer ces hémorrhagies, mais aussitôt que le fond de l'œil s'éclaircit soit par l'opération, soit par la rémittence des symptômes morbides, on constate assez facilement des taches rouges plus ou moins étendues. Chose digne de remarque, c'est que ces formes de glaucomes hémorrhagiques présentent une prédisposition extraordinaire à la cécité plus ou moins complète ou plus ou moins prolongée. Pour Graefe, c'est une *paralysie rétinienne ischémique*, et il ne semble attribuer qu'un rôle accessoire à l'arrêt de la circulation veineuse et à l'imprégnation de la rétine par les liquides pathologiques.

Il serait difficile pour le moment de se prononcer d'une manière positive sur cette question, surtout si l'on examine les différentes conditions dans lesquelles se produit cette cécité; je serais plutôt porté à admettre que plusieurs causes concourent à la production de la cécité dans le glaucome en général. En effet, que se passe-t-il dans le glaucome hémorrhagique? Les vaisseaux se rompent sur une étendue plus ou moins grande de la rétine, la circulation est interrompue ou suspendue totalement par places, et la rétine cesse de fonctionner dans toute cette étendue. Il faut ajouter à cela l'infiltration séreuse qui se produit tout autour de ces hémorrhagies, l'imprégnation des éléments rétiniens, qui sont déjà anesthésiés par la pression intra-oculaire plus ou moins prolongée, et l'on pourra alors expliquer pourquoi même après la disparition des taches hémorrhagiques, et lorsque la papille et la rétine auront repris leur circulation et un aspect presque normal, la vision ne se rétablit que par places et dans des limites bien restreintes. C'est une sorte d'*ischémie rétinienne*, comme dit Graefe, qui s'est produite partiellement dans les éléments rétiniens, privés pendant quelque temps de la circulation à la suite de rupture des vaisseaux, et qui ont subi la compression intra-oculaire. Ce dernier phénomène doit être complétement identique à ce que nous produisons sur la rétine saine en comprimant fortement et pendant longtemps le globe de l'œil avec le doigt : la rétine s'anesthésie sur une étendue correspondante à la compression. Il est vrai qu'elle reprend ses fonctions dès que la pression cesse, tandis que dans l'œil glaucomateux avec hémorrhagie la rétine a subi des infiltrations

et une anesthésie par trop prolongée, c'est pourquoi la vision ne revient qu'en partie ou elle ne revient point. Voici deux observations à l'appui de mon assertion, qui montrent jusqu'où peut aller cette ischémie rétinienne.

Observation IV. — Madame M..., âgée de cinquante-huit ans, demeurant à Paris, se plaignait de douleurs névralgiques de toute la moitié droite de la tête depuis deux ans. Ces douleurs venaient par crises, et étaient accompagnées d'un trouble de la vue, de la rougeur de l'œil et de l'apparition des cercles d'arc-en-ciel autour d'une flamme de bougie. Ces douleurs cédaient facilement aux purgatifs et au repos absolu. Mais au mois de décembre 1871, vers le 15, la malade fut prise d'un accès aigu de glaucome et la vue s'est éteinte dans l'œil droit à la fin de décembre. Le traitement antiphlogistique administré par le médecin de la maison n'a rien fait. Appelé, le 4 janvier suivant, en consultation par M. le docteur Bourdonnet, j'ai constaté un glaucome aigu ; le fond de l'œil était trouble, mais on voyait un peu la papille et à côté d'elle dans la partie inférieure externe (image renversée) une large tache hémorrhagique. C'était un glaucome hémorrhagique, la malade ne voyait rien, à peine avait-elle conservé sur le côté droit quelque sensation lumineuse. J'ai pratiqué l'iridectomie avec le concours de M. le docteur Biau. L'opération a été suivie immédiatement d'un soulagement complet, les symptômes inflammatoires se dissipèrent, mais la vue resta abolie, jusqu'au 25 janvier, époque à laquelle nous avons pu constater une amélioration. La malade distingue de cet œil assez pour compter les doigts, et son champ visuel externe s'est élargi sur une étendue de 15 centimètres ; du côté interne, en bas et en haut, le rétrécissement est beaucoup plus considérable et il y a un scotome central.

25 *février*. Amélioration très-notable dans la vision, le champ visuel s'est sensiblement accru, mais il n'arrive pas jusqu'à présent au point central de fixation qui reste toujours couvert. A l'ophthalmoscope j'ai pu constater une papille blanche, atrophiée en partie, et des hémorrhagies au voisinage du disque optique.

10 *mars*. Il n'y a point de trace d'hémorrhagies, mais une partie des vaisseaux rétiniens ont disparu. La papille ne présente point d'excavation.

8 *avril*. La vision de cet œil s'est améliorée beaucoup, la malade voit les grosses lettres (n° 20) et reconnaît l'heure d'une pendule à une grande distance, mais en fixant de côté. En face il y a toujours un scotome central. Quant au champ périphérique, il est rétréci concentriquement au point qu'il ne reste de conservé qu'une bande de 12 centimètres de large sur 18 de haut.

On pourrait expliquer ici facilement le rétrécissement du champ visuel ainsi que l'apparition du scotome central par une atrophie partielle des fibres optiques et la disparition des vaisseaux rompus sur la rétine. Mais comment pourrons-nous comprendre la cécité complète lorsque nous ne trouvons point d'altération apparente ni sur la papille ni sur le reste de la rétine ; lorsque plusieurs signes de glau-

come manquent et surtout celui de la dureté du globe. Voici le fait unique dans ce genre ; il a été recueilli à ma clinique par le docteur Boncour :

Observation V. — M. G... (Antoine), soixante-dix-huit ans, se présente à la clinique de M. Galezowski, le 9 avril, se plaignant de la perte complète de l'œil gauche, de douleurs vives dans la moitié gauche de la tête, et d'un affaiblissement lent de la vue de l'œil droit depuis quelque temps.

Au mois de septembre 1871, l'affection a débuté par de violents maux de tête siégeant principalement à la tempe gauche et dans la moitié correspondante du front ; ces douleurs bientôt atteignirent en s'irradiant l'occiput, toute la moitié gauche de la face, voire même une partie du cou. Ces douleurs étaient continues, mais sujettes à des exacerbations revenant chaque jour plusieurs fois. Durant les crises, l'air frais, les compresses froides, la compression faite avec la main sur les parties douloureuses soulageaient le malade.

Avec ces douleurs, la vue s'affaiblissait très-peu ; cet état de choses se maintient sans grands changements jusqu'en décembre 1871. Durant cette période de la maladie, l'œil n'était que peu injecté ; épiphora ; le malade ne signale pas la présence des cercles d'arc-en-ciel autour d'une bougie.

En décembre 1871, les douleurs devinrent excessivement violentes ; très-vive injection du globe de l'œil ; en même temps le trouble de la vue, à peine sensible jusque-là, augmenta rapidement au point que vers la fin de décembre le malade ne distinguait plus qu'à grand'peine, de l'œil gauche, le jour de la nuit. Ce trouble de la vue du reste ne se déclara pas par crises, mais augmenta lentement et progressivement, si bien qu'au mois de janvier 1872, la vue de l'œil gauche était entièrement abolie.

La vue perdue, les douleurs bientôt se calmèrent ; elles reprirent le même caractère qu'au début, restant continues, mais habituellement tolérables, excepté pendant leurs exacerbations journalières. L'endolorissement de toutes les branches du trijumeau était tel que, continuellement, notamment au niveau de l'émergence du nerf sous-orbitaire, le malade se plaignait comme d'une forte compression que l'on aurait exercée sur ces parties.

Depuis deux mois et demi environ, le malade se plaint de douleurs légères péri-orbitaires droites, d'un trouble progressif de la vue, mais qui ne l'empêche pas de lire encore un journal avec ses lunettes (presbyte) habituelles, quoique ce ne soit qu'avec peine.

9 *avril* : Douleurs habituelles dans tout le côté gauche de la tête, sujettes à des exacerbations qui sont revenues (comme toujours) dans la journée.

A droite : aucune douleur autre qu'un sentiment de tension légère dans l'œil.

A gauche : rien du côté de la cornée, mais l'humeur aqueuse est un peu louche et la pupille dilatée et immobile : quelques stries radiées (inférieures) d'opacité cristallinienne.

La tension des deux globes oculaires est sensiblement la même.

On voit très-nettement des deux côtés le fond de l'œil, nullement nuageux.

A gauche : papille non excavée, un peu rougeâtre, avec une cupule centrale

blanche peu prononcée. On voit sur la papille un petit tronc vasculaire vertical (*a*) qui est animé de battements : il est rouge, et disparaît à chaque systole artérielle. C'est une pulsation spontanée de l'artère centrale (voy. fig. 1). Rien du côté de la choroïde.

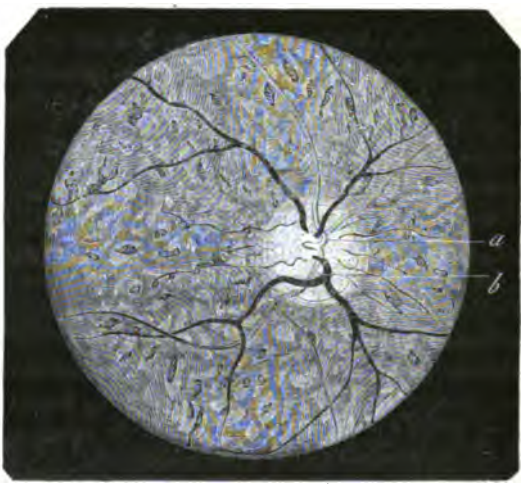

Fig. 1. Papille non excavée dans un glaucome.

a. Artère centrale présentant une pulsation spontanée ; *b*. veines centrales légèrement distendues.

11 *avril :* Iridectomie à gauche faite par le docteur Galezowski.

12 *avril :* Douleurs un peu moins fortes ; néanmoins les exacerbations journalières sont revenues.

13 *avril :* Aucune douleur de la tête : c'est le premier jour depuis septembre 1871 que le malade ne souffre pas.

17 *avril :* Le mieux continue.

Cette observation nous présente un fait unique dans son genre, c'est que l'œil n'est pas dur, la chambre antérieure pourtant est louche et la pupille dilatée, ce qui prouve une compression exagérée. D'autre part la vue est perdue, et la papille présente une pulsation artérielle spontanée ; mais la papille n'est point excavée après sept mois de durée et malgré la perte de la vue depuis bientôt quatre mois.

Pour comprendre le mécanisme de la cécité dans ce cas, on doit se contenter de la mettre sur le compte de l'anesthésie produite par la compression intra-oculaire qui s'était déclarée pendant l'accès aigu. Cette même tension intra-oculaire se continue pendant plus de trois mois, mais elle est faible. La pulsation artérielle spontanée a lieu, mais il est probable que la lame criblée présente une telle densité et

une résistance tellement grande qu'elle empêche l'excavation de se produire.

Les glaucomes hémorrhagiques ne sont pas très-fréquents, si l'on en juge par les faits rapportés jusqu'à nos jours ; il est vrai que l'attention sur cette variété n'a été attirée que depuis peu, et il n'y pas de doute qu'après une étude approfondie on arrivera à se rendre plus exactement compte de la valeur pathogénique de ces hémorrhagies et apprécier leur signification réelle. De nos recherches nous pouvons tirer ces quelques conclusions que nous livrons au jugement de nos confrères :

1°. Le glaucome hémorrhagique est très-grave et le plus souvent incurable, lorsque les symptômes inflammatoires glaucomateux ne surviennent qu'à la suite d'hémorrhagies. L'iridectomie suivie de paracentèses répétées peut arrêter la marche du glaucome et faire cesser les douleurs.

2°. Lorsqu'un épanchement sanguin se produit soit dans la chambre antérieure, soit dans le corps vitré après plusieurs attaques du glaucome aigu, l'œil et la vision doivent être considérés comme à jamais perdus, et souvent pour faire cesser les douleurs et prévenir d'autres accidents, on est forcé de faire l'énucléation de l'œil.

3° Les hémorrhagies qui apparaissent dans le courant du glaucome ou après l'opération d'iridectomie, ne présentent point de danger, elles se résorbent facilement et la vue se rétablit, si toutefois elle n'a pas été abolie avant l'opération.

B. GLAUCOME SUPPURATIF.

Le glaucome est généralement constitué par une exagération de la sécrétion séreuse intra-oculaire, ce qui est la conséquence d'une choroïdite séreuse. Cette affection peut déterminer, à certains moments de la maladie et dans certains yeux dont la conformation est défectueuse, des désordres et des altérations de telle nature, que la maladie elle-même changera de caractère.

Ainsi, une choroïdite séreuse dans les yeux myopes donnera lieu à un décollement de la rétine, justement à cause du peu de résistance que présentent ces milieux liquéfiés à un épanchement sous-rétinien ; celui-ci refoule la rétine en dedans et amène son décollement. Ce

décollement n'a pas au contraire lieu dans l'œil hypermétrope, dont les milieux sont denses. Pour moi le glaucome séreux et le décollement de la rétine constituent le même genre de maladies et reconnaissent la même cause : c'est pourquoi j'ai commencé depuis quelque temps à pratiquer l'iridectomie dans le décollement, dans le but d'arrêter l'hypersécrétion. Prochainement je publierai les résultats de ces opérations, qui me paraissent agir efficacement contre les progrès de la maladie.

On comprend facilement que si la choroïdite séreuse peut entraîner des conséquences très-variées selon que l'œil est hypermétrope ou myope ; elle peut présenter à une période ultérieure des désordres tout différents, si la maladie se développe dans un organisme susceptible d'inflammation suppurative. C'est la cornée qui, chez certains individus atteints de glaucome, entre en suppuration et donne lieu à une collection de pus dans la chambre antérieure, à de l'hypopyon. C'est une sorte de complication ou de transformation ultérieure de la maladie que nous désignons sous le nom de *glaucome suppuratif* à cause de la facilité avec laquelle des exsudations purulentes apparaissent dans le globe de l'œil.

Jusqu'à présent je ne l'ai rencontrée que deux fois, et la suppuration s'était produite dans la cornée, le pus s'était porté dans la chambre antérieure pour y constituer un véritable hypopyon. Dans l'un comme dans l'autre cas l'œil était déjà atteint de longue date de glaucome et la vue était complétement perdue ; la suppuration n'appartient donc qu'à la période ultime du glaucome.

Voici les deux observations en question :

Observation VI. — X..., Madame Fl..., âgée de soixante-dix-sept ans, demeurant aux environs de Paris, me fut adressée par M. le professeur Lasègue, au mois de juin 1869 ; la vue de son œil droit était perdue. La malade n'en souffrait point à cette époque malgré la dureté du globe très-marquée, l'excavation marquée de la papille du nerf optique et tous les autres signes de glaucome. La vue était perdue dans cet œil ; la malade n'en a jamais souffert, et ne s'est jamais aperçu ni de rougeur ni d'aucune sorte d'inflammation. Elle ne se rappelait pas avoir jamais vu des cercles d'arc-en-ciel autour d'une bougie. Ce n'est que depuis peu de temps qu'elle se sert de lunettes fortement grossissantes, ses yeux sont hypermétropes de + 1/9. L'œil est dur au toucher et présente une tension intra-oculaire fortement augmentée. Les deux cristallins présentent de légères opacités périphériques ; la papille de l'œil droit est fortement excavée et atrophiée. Comme il n'y avait aucun

signe inflammatoire, je n'ai pas cru utile de pratiquer une opération. Des conseils hygiéniques ont été surtout indiqués.

Le 7 juin 1871, la malade est venue me consulter pour des douleurs très-violentes qu'elle éprouvait dans l'œil droit depuis une quinzaine de jours. Les douleurs étaient occasionnées par un abcès large et profond dans la cornée accompagné d'un *hypopyon*. C'était une première poussée inflammatoire qui s'était déclarée dans cet œil depuis le début de la maladie, et cette inflammation était de nature suppurative. Pour combattre cette complication, nous avons fait appliquer de 8 à 12 sangsues, et j'ai fait instiller dans l'œil, deux fois par jour, une goutte du collyre d'ésérine, dans la proportion de 0,01 centig. pour 10 gram. d'eau. Ce traitement a été suivi d'une amélioration très-marquée ; au bout de quinze jours, tous les symptômes morbides ont disparu, l'hypopyon s'est résorbé et la cornée s'est presque totalement cicatrisée ; l'œil resta pourtant plus injecté que précédemment, la pupille présenta les mêmes désordres qu'avant cet accident.

7 *février* 1872. — La malade vient me voir pour la deuxième fois avec un nouvel abcès cornéen étendu, qui est accompagné de douleurs très-vives ; la chambre antérieure contient un peu de pus (hypopyon). Nouvelle application de sangsues et nouvelle instillation d'ésérine suivie d'une amélioration notable ; les douleurs sont calmées, mais reviennent de temps en temps ; la cornée n'est pas encore cicatrisée, elle reste constamment rouge et injectée.

Comme on voit, cet œil a subi une transformation morbide particulière qui fait qu'au lieu de poussées inflammatoires ordinaires, il se forme une suppuration de la cornée et une collection de pus dans la chambre antérieure ; chose remarquable, c'est que chaque crise est enrayée par des sangsues et le collyre d'ésérine. Il nous serait difficile pourtant d'augurer aussi favorablement dans tous les cas de glaucome suppuratif ; voici, par exemple, un autre fait dans lequel tous les moyens employés restèrent sans efficacité et où l'œil suppura, comme on en peut juger par les détails suivants :

Observation VII. — Mademoiselle N..., âgée de soixante-cinq ans, demeurant à Paris, vint me consulter le 5 octobre 1870 pour une cécité absolue des deux yeux. L'œil droit s'était perdu il y a neuf ans après une crise névralgique et une inflammation qui n'a duré que quelques jours. La vue de l'œil gauche était toujours bonne, lorsque, le 28 mai 1871, elle fut prise d'une forte inflammation de cet œil à la suite d'une grande émotion ressentie à la nouvelle des désastres et des incendies de Paris. L'accès inflammatoire n'a duré que quelques jours et au bout de ce temps elle a cessé complétement de voir. A l'examen j'ai pu constater l'existence d'un glaucome absolu dans les deux yeux, avec dureté des globes, dilatation des pupilles et une excavation des papilles optiques. La maladie était trop ancienne pour qu'on pût espérer de rétablir la vision ; pourtant l'œil gauche n'était perdu que depuis cinq mois, la cornée était un peu terne, il y avait donc là quel-

ques signes d'inflammation latente, c'est pourquoi je me suis proposé de pratiquer une iridectomie. La malade n'a pas voulu se laisser opérer, mais au commencement du mois de novembre, elle fut prise de violentes douleurs dans l'œil gauche. Appelé auprès d'elle à la date du 15, j'ai pu constater l'existence d'un petit abcès situé au centre de la cornée, et d'un hypopyon assez abondant. Le fond de l'œil pouvait être éclairé difficilement à cause du trouble des milieux réfringents. L'application de sangsues à la tempe, des purgatifs n'ont pu amener aucun soulagement. L'iridectomie devint indispensable, et j'ai fait cette opération le 18 novembre, avec l'assistance et le concours de mon excellent ami le docteur E. Paul. La malade fut soulagée immédiatement et les douleurs cessèrent. Malheureusement cette amélioration n'a pas été de longue durée; au bout de huit jours, les souffrances recommencèrent aussi violentes que par le passé, et l'hypopyon s'est reformé plus abondant qu'avant l'opération. Pour arrêter le travail suppuratif dans la cornée et calmer les souffrances, j'ai fait une large paracentèse dans l'endroit de l'abcès, mais sans aucun résultat, l'abcès rongeait de plus en plus la cornée, et lorsqu'il l'eut détruite dans toute son étendue, la perforation s'est faite spontanément et le cristallin vint se présenter à la place de la cornée. Je l'ai fait sortir. Il s'en est suivi une forte inflammation qui ne se guérit qu'au bout de deux mois. La cicatrisation vicieuse s'est faite et aujourd'hui la malade ne souffre plus.

Que s'est-il passé dans cet œil préalablement atteint d'un glaucome? Évidemment il y avait là un travail inflammatoire lent et progressif qui ne s'arrêtait point; en interrogeant bien la malade, j'ai pu me convaincre qu'elle souffrait toujours, et que par moment elle éprouvait dans cet œil des crises douloureuses. La cornée s'en était ressentie le plus, mais au lieu de se sphacéler par places, comme cela a lieu quelquefois dans le glaucome, elle était devenue le siége au contraire d'un processus inflammatoire suppuratif, comme dans le cas précédent. Dans le premier fait, la suppuration a pu être arrêtée deux fois, par conséquent la marche était analogue à ce qu'on observe généralement dans les abcès de la cornée; ici, au contraire, la maladie a pris une autre tournure, l'abcès est devenu rongeant, le pus se reformait constamment dans la chambre antérieure jusqu'à ce que la cornée tout entière se soit détruite et transformée pour ainsi dire en une masse purulente.

Cette prédisposition des yeux glaucomateux à la suppuration n'est pas fréquente, elle indique une forme de glaucome *sui generis*, qui se termine rapidement par la cécité et qui plus tard expose à des accidents inflammatoires suppuratifs si l'on n'intervient pas à temps par une opération.

Chez la première de mes malades, j'ai eu recours au collyre d'ésérine, qui m'a paru agir assez favorablement dans le glaucome; il contracte la pupille et agit par conséquent dans le sens diamétralement opposé au processus morbide glaucomateux. Mais il est à remarquer que l'excision de l'iris, faite dans la période suppurative de la maladie, reste sans aucune efficacité, la suppuration de la cornée n'est pas même arrêtée dans sa marche. Peut-être serait-il préférable de se contenter, dans ces cas, de simples paracentèses que l'on pratiquerait dans toute l'étendue de l'abcès, et tous les jours ou tous les deux jours, on évacuerait l'humeur aqueuse en introduisant un petit stylet d'Anel dans la plaie.

C. GLAUCOME PLASTIQUE.

Cette variété de glaucome est une des plus rares; elle débute ordinairement par l'apparition de synéchies postérieures plus ou moins nombreuses, ce qui la fait confondre habituellement avec une iritis. De Graefe considère ces cas de glaucome comme secondaires, et se développant à la suite des synéchies postérieures. L'attaque primitive de l'iritis, ajoute l'auteur, est rarement accompagnée de symptômes glaucomateux; ce n'est que plus tard, lorsque l'iris est propulsé en avant par des liquides accumulés derrière cette membrane, que cette complication survient.

Selon moi, ce ne sont point les synéchies postérieures qui sont la cause de glaucome, mais c'est le glaucome à exsudation plastique qui donne lieu à la formation des synéchies postérieures, et à l'apparition de tous les symptômes qui caractérisent plus tard cette maladie. Malgré les synéchies postérieures très-nombreuses, l'iris n'est pas mamelonné et bosselé comme dans les irido-choroïdites. La pupille conserve sa transparence, et en examinant à l'ophthalmoscope on constate la présence d'une excavation des plus caractéristiques de la papille; l'œil est dur et présente dans sa partie antérieure une injection sous-conjonctivale. Les malades s'aperçoivent que leur vision s'affaiblit progressivement, et le champ visuel interne se rétrécit d'une manière notable.

De Graefe a vu cette affection apparaître chez les individus chez lesquels un œil était de longue date atteint de glaucome. Pour ma

part, je l'ai observé sept fois : dans deux cas la maladie se présentait aux deux yeux au même degré et sans aucune souffrance ; dans les cinq autres cas, elle est restée limitée à un seul œil.

Chez une de mes malades que j'ai pu observer presque dès le début de l'affection, il n'y avait point de poussées inflammatoires violentes, mais on pouvait constater facilement une tension exagérée intra-oculaire avec iritis et synéchies postérieures. Évidemment, il s'agissait, dès le début, d'une forme glaucomateuse irrégulière, et les synéchies n'étaient point la cause de la maladie glaucomateuse, mais plutôt la première phase d'évolution d'un glaucome plastique qui présidait à la formation des synéchies postérieures.

Cette forme de glaucome présente ordinairement une marche lente et progressive, et la vue se perd petit à petit. Chose digne de remarque, pendant que l'excavation de la papille augmente, que le globe de l'œil devient plus dur, il se forme en même temps de nouvelles synéchies postérieures, de sorte que la communication entre la chambre antérieure et postérieure tend de plus en plus à disparaître. En pareille circonstance, il est rare qu'on réussisse à modifier tant soit peu les conditions morbides de l'œil par une opération d'iridectomie, à moins que cette dernière soit faite au début. Prise en effet à temps, lorsque la vision n'est pas sensiblement affaiblie et quand l'excavation n'est pas très-avancée, on peut espérer d'arrêter la maladie ; mais si le mal est avancé, l'excision reste sans efficacité, et la cécité devient complète malgré l'opération. Voici un fait de ce genre, qui montre jusqu'à quel point cette maladie est tenace et rebelle à toute action thérapeutique :

Observation VIII. — Madame D..., agée de trente-six ans, demeurant à Paris, vint me consulter vers la fin du mois d'octobre 1867 pour son œil droit dont la vue était très-sensiblement affaiblie ; elle y voyait à peine à compter les doigts. A l'examen fait en présence de MM. Daguenet et Miard, j'ai pu constater l'existence d'une irido-choroïdite plastique avec excavation de la papille très-marquée et caractéristique du glaucome. La chambre antérieure est complétement effacée, la pupille est irrégulière, légèrement dilatée et présente de très-nombreuses synéchies. La tension du globe est augmentée, mais la cornée est transparente et il n'y a point d'injection dans la partie antérieure de la sclérotique. La papille est très-fortement excavée. La malade déclare qu'à la suite d'une couche, elle a commencé à voir trouble de cet œil depuis un an, mais qu'elle n'en a jamais souffert. Son œil gauche présente aussi quelques synéchies postérieures, mais sans

glaucome et la vue y est normale. Ces synéchies datent de l'âge de dix-huit ans. C'est un glaucome plastique ou une irido-choroïdite plastique avec excavation, pour laquelle je pratique une large iridectomie.

12 *novembre.* — Pas d'accidents, la plaie est cicatrisée, mais la vue n'a rien gagné.

25 *novembre.* — La vue de l'œil opéré a baissé encore, malgré que l'œil est bien moins dur. Je revois la malade au mois de février 1870, et je puis constater une cécité complète de l'œil opéré ; l'excavation a diminué de profondeur, mais la papille est atrophiée. L'œil n'est point dur.

Ainsi l'opération d'iridectomie n'a nullement arrêté la marche de la cécité, ce qui est d'autant plus difficile à comprendre que la dureté de l'œil a diminué. Je crois qu'on ne peut l'expliquer que par l'atrophie par trop avancée de la papille qui avait pris le caractère progressif comme dans les affections cérébrales, et qui, malgré la disparition de la cause, a continué à s'atrophier et a provoqué en conséquence la cécité complète.

Nous avons été pourtant plus heureux dans quelques autres cas de glaucome plastique, et partout où la maladie a été prise au début, elle a été enrayée dans sa marche par une iridectomie.

La conclusion qu'il nous semble utile d'en tirer sur le glaucome plastique est celle-ci : c'est qu'on doit faire l'iridectomie le plus tôt possible et avant que l'excavation ait atteint de très-grandes proportions, autrement l'opération peut rester sans efficacité.

Cette première partie des glaucomes irréguliers terminée, nous nous proposons d'aborder la question non moins importante des complications que l'on constate dans les différentes formes et à différentes périodes des affections glaucomateuses.

(*A suivre.*) Dr GALEZOWSKI.

BIBLIOGRAPHIE

PUBLICATIONS FRANÇAISES ET ÉTRANGÈRES

BLÉPHARO-HÉTÉROPLASTIE. — M. Léon Le Fort a présenté, dans la séance de l'Académie de médecine du 16 avril 1872, un homme qu'il a opéré d'un ectropion par la blépharoplastie, au moyen d'un lambeau de peau emprunté, non pas au front ou à la joue, mais à la face antérieure du bras, et transporté directement sur la paupière avivée. M. L. Le Fort attribue le succès de cette opération d'hétéroplastie au soin qu'il a pris de dépouiller le lambeau de tout vestige de tissu cellulaire sous-cutané, et de mettre en contact immédiat la face profonde et saignante du derme avec la plaie palpébrale. (*Gazette hebdom.*, 19 avril 1872.)

OBSERVATION DE TUMEUR DU CERVEAU. — Extrait d'une leçon clinique faite à l'Hôtel-Dieu en 1869, par le docteur Noël Guéneau de Mussy.

Un garçon âgé de dix-sept ans éprouva, en 1867, des vertiges, des étourdissements et des vomissements bilieux qui se sont montrés tous les huit jours, puis tous les jours. Céphalalgie frontale et des tintements dans l'oreille droite. Vers le 5 octobre 1869, il s'aperçoit que sa vue s'affaiblit, et en même temps que ses jambes faiblissent. Ses pupilles sont larges et peu mobiles. L'examen ophthalmoscopique permet de constater une névro-rétinite double, qui indique la présence d'une tumeur dans le cerveau. Le 30 novembre, la vue est complétement abolie ; au commencement de janvier on constate un peu d'albumine dans les urines. Le mois de février, les douleurs de tête deviennent intolérables, elles siégent entre les deux sourcils, les vomissements deviennent fréquents et incoercibles. Le jeune homme succombe subitement le 21 février.

Autopsie. Une injection vive de la pie-mère. Corpuscules de Pacchioni hypertrophiés produisant des dépressions sur la voûte crânienne. — Le lobe droit du cerveau semble un peu plus volumineux que le gauche. — La face inférieure du cerveau offre, au niveau de l'infundibulum, une saillie notable du plancher du ventricule moyen ; une incision à ce niveau donne issue à 80 grammes de sérosité incolore. — A la face inférieure de l'hémisphère gauche du *cervelet*, on aperçoit une tumeur blanchâtre, aux reflets opalins, bosselée, de consistance pâteuse, avec quelques petits noyaux durs. Cette tumeur, à peu près piriforme, a sa grosse extrémité en arrière ; l'extrémité antérieure en forme de pointe suit le bord des pyramides latérales du bulbe et est circonscrite en dehors par le pédoncule cérébelleux moyen, en avant par le pont de Varole. La tumeur du cervelet a pris naissance dans l'hémisphère cérébelleux gauche, et envoie un prolongement dans l'hémisphère droit en passant au-dessus du bulbe et du plancher du quatrième ventricule. La partie droite du bulbe est comprimée par cette tumeur et a subi à ce

niveau un certain degré de ramollissement. La forme générale de la moelle allongée est modifiée, elle est à peu près intacte du côté gauche ; à droite, la partie de la tumeur qui se prolonge au niveau du bord antérieur de l'hémisphère cérébelleux droit semble pénétrer dans son intérieur. De ce côté, la surface de la tumeur n'est pas nettement délimitée, elle se confond avec le tissu cérébelleux.

Sur le bord antérieur du lobule du pneumogastrique gauche, complétement envahi par cette production morbide, on voit un point opalin, dépressible et ressemblant à l'enveloppe d'un kyste séreux.

L'incision de cette tumeur fait constater, en effet, qu'elle est constituée par un *kyste*. Les ventricules latéraux sont remplis de liquide séreux. Le ventricule droit est distendu, agrandi, aux dépens de la pulpe cérébrale qui forme autour de lui une couche moins épaisse que du côté opposé. Le prolongement occipital a doublé de volume. La consistance du *chiasma* est augmentée, il paraît sclérosé. Les nerfs optiques sont jaunes, durs et sensiblement sclérosés. (*Gazette hebdom.*, 1872, 12 avril, p. 227.)

SOCIÉTÉ DE CHIRURGIE. — *Discussion à la séance du 27 mars 1872 sur la substitution des courants continus faibles et permanents aux courants continus énergiques et temporaires.*

M. GIRAUD-TEULON a expérimenté l'emploi de ces courants, et sur quarante-deux observations qu'il a pu réunir dans trente-deux cas de paralysie des muscles de l'œil, il a eu quinze succès complets et neuf demi-succès. Dans quelques cas d'opacité du corps vitré, il a suffi de quelques applications de cinq minutes environ pour éclaircir l'opacité (?) et donner au corps vitré assez de transparence pour permettre l'examen ophthalmoscopique. En se servant de seize couples de Remack, M. Giraud-Teulon n'a jamais observé le moindre accident.

M. BOUVIER n'est pas édifié sur la supériorité des courants continus sur les courants induits pour réveiller la contractilité et augmenter la nutrition des muscles. Il y a longtemps que M. Bouvier a reconnu la propriété que possèdent les courants induits sur la contractilité et la nutrition de la fibre musculaire. Ses observations ont été confirmées par les chirurgiens américains qui ont déclaré avoir vu très-rarement la faradisation employée avec persévérance ne pas produire l'amélioration des paralysies traumatiques. Le traité de l'électrisation localisé de M. Duchenne (de Boulogne) contient des observations où l'on a constaté l'augmentation du volume des muscles sous l'influence de la faradisation.

M. MAURICE PERRIN voudrait entendre M. Giraud-Teulon préciser les faits dont il a parlé et indiquer la vraie nature des paralysies oculaires auxquelles il dit avoir appliqué les courants continus avec des résultats si remarquables. Il y a des paralysies des nerfs oculaires qui guérissent spontanément ; ce sont celles que l'on a décrites sous le nom de *paralysies essentielles*, c'est-à-dire sans lésions. Celles qui dépendent d'une lésion de l'encéphale ne guérissent jamais. M. Maurice Perrin a été étonné d'entendre M. Giraud-Teulon dire que l'on ne pourrait pas appliquer sans danger les courants induits à un organe aussi délicat que l'œil. Tous les jours, pour sa part, il a fait de semblables applications sans le moindre

dommage soit pour la rétine, soit pour l'encéphale : elles sont absolument inoffensives, à la seule condition de graduer l'intensité du courant. M. Maurice Perrin a employé les courants induits dans divers cas de paralysie des muscles de l'œil, jamais il n'a obtenu la moindre amélioration. Il fait des réserves complètes en ce qui concerne les courants continus qu'il n'a pas expérimentés.

M. GIRAUD-TEULON dit que deux ordres de faits restent acquis : 1° l'action remarquablement efficace des courants continus dans la contrature musculaire; 2° la proportion très-considérable de succès obtenus par l'emploi de ces mêmes courants dans les paralysies des muscles de l'œil. M. Perrin demande pourquoi on n'appliquerait pas à cet organe les courants induits. S'il est vrai que M. Perrin a pu faire sans dommage cette application, il ne l'est pas moins que M. Duchenne (de Boulogne) la redoute beaucoup et y a renoncé complétement. Quoi qu'il en soit, il est certain que les courants induits appliqués par M. Perrin ont échoué là où M. Giraud-Teulon a réussi, grâce aux courants continus. (*Union médicale*, mardi, 23 avril 1872, p. 583.)

DICTIONNAIRE DES PRATICIENS, *Table analytique du Journal de médecine et de chirurgie pratique*, 1850 à 1869, par les docteurs JUST LUCAS CHAMPIONNIÈRE et PAUL LUCAS CHAMPIONNIÈRE, internes des hôpitaux. Paris, 1872.

C'est un résumé analytique des faits que contient le journal pendant une période de vingt années successives ou une sorte d'encyclopédie médicale résumant tout ce qui s'est produit en médecine et qui sera très-utilement consultée par tous ceux qui voudront connaître les opinions de tous les hommes éminents sur les différents points de la science. C'est ainsi qu'on y retrouve les indications les plus précieuses du diagnostic et du traitement tirés des cliniques de Velpeau, Malgaigne, Trousseau, Nélaton, etc., et qui, sans ce livre, resteraient ensevelies dans les journaux de l'époque. Nous félicitons les auteurs d'avoir su réunir en deux volumes tant de matières utiles. Nous empruntons à cet ouvrage quelques notes intéressantes en ce qui concerne la statistique des aveugles :

AVEUGLES. — La moyenne des aveugles (1856) est, en France, de 105 sur 100 000 âmes. La cécité est plus fréquente dans les pays très-froids et très-chauds. On peut diviser la cécité en varioloïque, ophthalmique, traumatique, amaurotique, cataractée, hydrophthalmique. La varioloïque a infiniment diminué depuis la vaccine. Avant ce siècle, on en voyait 35 p. 100 ; en 1810, à Paris, elle était de 26 p. 100 ; en 1856, aux Quinze-Vingts, elle était seulement de 12 p. 100, et aux Jeunes-Aveugles, jouissant des bénéfices de la vaccine, à peine de 4 p. 100; hérédité fréquente de la cécité. Folie commune chez les aveugles.

CATARACTE — Après une opération de cataracte le renversement de la paupière inférieure en dedans amène un chémosis considérable. Nélaton fixe une serre-fine sur la peau, qui relève momentanément la paupière et permet à la guérison de s'effectuer.

— Après le broiement, il reste des adhérences iriennes. Velpeau prescrit, lorsque l'inflammation est tombée, de badigeonner l'œil avec l'extrait de belladone, 3 à 4 grammes dissous dans une quantité égale d'eau. La conjonctive l'absorbe très-bien. Cette opération doit être répétée.

KLINISCHE MONATSBLÆTTER FUER AUGENHEILKUNDE. N° de janvier 1872.

I. *De l'œdème de la conjonctive et de sa signification après des opérations*; par le professeur SCHIESS, de Bâle.

L'auteur admet deux variétés d'œdème de la conjonctive bulbaire : l'œdème passif et l'œdème inflammatoire.

L'œdème passif survient surtout chez les personnes âgées chez lesquelles le tissu de la conjonctive est atrophié. Il affecte deux formes : ou bien c'est un soulèvement séreux, uniforme, de toute la conjonctive bulbaire ; ou bien ce sont comme des bulles isolées que l'on voit sur cette conjonctive. Cette dernière forme est provoquée facilement chez les individus âgés par une simple irritation venue du dehors.

Dans l'œdème passif il n'y a que peu ou point de vascularisation. Cet œdème n'a de gravité que lorqu'il est un phénomène avant-coureur d'un œdème inflammatoire : dans ces cas il coexiste toujours avec une lésion profonde du bulbe.

Œdème inflammatoire : il peut s'observer à la suite d'un orgeolet ou de conjonctivites ; mais le plus souvent il est le résultat soit d'une inflammation de la choroïde, soit de blessures du globe de l'œil, et notamment de diverses opérations.

Sa signification après les opérations de cataracte est d'autant plus grave qu'il se produit plus tôt après l'opération, qu'il s'étend plus vite et qu'il s'injecte davantage. Dans tous les cas où cet œdème se produit, après cette opération, alors même qu'il s'accompagne d'une injection peu vive, il y a certitude qu'il existe une choroïdite.

Cet œdème est rare après d'autres opérations que celle de la cataracte ; on l'observe fréquemment à la suite de lésions accidentelles du globe de l'œil, telles que blessures, corps étrangers ; dans ces cas un œdème couleur lie de vin est un signe sûr de l'existence d'une choroïdite.

II. *Sur des dépôts gélatineux dans la chambre antérieure de l'œil;* par le docteur GUNNING, d'Amsterdam.

Trois observations relatives à des exsudations grisâtres dans la chambre antérieure, rappelant par leur aspect la substance du cristallin ramollie et infiltrée ; cette ressemblance est telle que ces dépôts font songer à la possibilité d'une luxation du cristallin dans la chambre antérieure : la ligne droite qui limite en haut l'exsudation permet d'éviter l'erreur. Ces dépôts exsudatifs ont disparu du jour au lendemain ; chez l'un des malades ils ont reparu de même pour disparaître encore non moins rapidement.

Deux de ces malades étaient en puissance de syphilis ; chez le troisième on ne pouvait que la soupçonner ; ce dernier avait eu deux ans auparavant une cyclite ; les deux premiers avaient chacun une iritis syphilitique.

III. *Deux déchirures choroïdiennes isolées* (avec trois dessins); par le docteur HERSING, de Marburg.

Vingt et un mois après l'accident, cause de ces déchirures, il ne restait plus trace

de la plus petite ; les extrémités supérieure et inférieure de la plus grande ont également disparu sans laisser aucune trace ; la partie moyenne de cette dernière n'est plus dénoncée à l'ophthalmoscope que par quatre points blancs, étoilés, et une pigmentation légère ; à une faible distance de cette déchirure il existe également quelques dépôts de pigment. L'auteur pense que là où toute trace de déchirure a disparu, la partie la plus superficielle de la choroïde a seule été déchirée, contrairement à ce qui aurait eu lieu là où existent les taches blanches et nacrées.

L'acuité visuelle est redevenue presque normale ; par contre, la puissance accommodative est diminuée : ce qui, ainsi qu'une mydriase relative persistante, s'expliquerait par la déchirure et la paralysie de quelques branches ciliaires dans leur trajet choroïdien.

La déchirure principale traversait la macula : aussi l'auteur donne-t-il deux figures montrant que les lignes droites semblaient au malade ondulées, et les lignes ondulées, droites. Ce fait ne troublait en rien la vision ordinaire.

IV. *Larmoiement rebelle guéri par l'extirpation de la glande lacrymale ;* par le docteur J. Talko, de Lublin.

Cathétérisme du canal nasal rendu impossible par le fait d'une oblitération du sac dans une grande étendue. Extirpation de la glande par une incision cutanée ; la portion palpébrale de la glande est laissée en place. Trente-quatre jours après l'opération, guérison complète : le malade ouvre aussi bien un œil que l'autre ; plus de larmoiement, pas de sécheresse de l'œil non plus.

V. *Fistules des canalicules lacrymaux ;* par le docteur Talko.

Observation de deux fistules des canaux lacrymaux, une en haut, l'autre en bas ; oblitération du canalicule inférieur dans sa partie interne et du canal lacrymal commun. Ces fistules semblent être le résultat d'abcès.

Rétablissement des voies lacrymales.

VI. *Entropion spasmodique opéré par une méthode nouvelle du professeur Szokalski ;* par J. Talko.

La méthode consiste à conduire de chaque extrémité de la paupière une incision verticale de 5 à 8 lignes ; on réunit ces deux incisions par une troisième, horizontale, parallèle au bord palpébral ; on détache des parties sous-jacentes le lambeau de peau limité par ces trois incisions, en ayant soin de comprendre dans son épaisseur le muscle orbiculaire, puis on excise la partie inférieure du lambeau, et on réunit enfin le bord inférieur du lambeau raccourci à la plaie horizontale.

Cette opération pratiquée par l'auteur a été suivie d'un plein succès : l'entropion a disparu et en même temps la contraction spasmodique de la paupière inférieure ; même le spasme de la paupière supérieure est devenu moins fort.

VII. *Une déchirure traumatique de la cornée, œil vidé ; énucléation. Iridectomie à gauche ;* par le docteur Talko.

A la suite d'un coup violent sur l'œil droit, à travers une déchirure de la cornée,

une tumeur volumineuse s'est montrée ; elle est constituée par la rétine et la choroïde refoulées au dehors par du sang épanché entre la choroïde et la sclérotique. La tension des membranes herniées étant devenue très-forte, elles se sont déchirées et il y eut une forte hémorrhagie qui dura plusieurs heures. La hernie de ces membranes a été précédée de la sortie du cristallin et du corps vitré. En prévision d'un phlegmon de l'œil que la présence du sang épanché dans le globe oculaire rendait à peu près inévitable, l'énucléation fut pratiquée. Quelque temps après, une iridectomie fut faite à gauche pour un leucome adhérent très-étendu de l'autre œil.

VIII. Analyse de la thèse du docteur Van Gils (d'Utrecht), ayant pour titre : *Contributions au traitement de certaines maladies des paupières ;* par le docteur GUNNING, d'Amsterdam.

Dans cette thèse sont rapportés les nombreux progrès réalisés à Utrecht par M. Snellen dans le traitement des maladies des paupières.

Dans les cas de *trichiasis localisé*, Snellen place à côté du cil dévié une anse de fil destinée à recevoir ce cil ; les deux extrémités du fil passent par le même trajet et sortent tout près du bord palpébral ; en tirant sur elles, elles entraînent le cil dévié à travers le trajet suivi par le fil. Si ce cil tombe trop tôt, et que le bulbe pileux ne s'est pas habitué encore à sa nouvelle direction, on en est quitte pour recommencer l'opération.

Dans les cas d'*entropion*, Snellen emploie depuis dix ans, avec le plus grand succès, une méthode rendue facile par le moyen de son blépharospathe. Cette méthode consiste à rendre au tarse incurvé en dedans sa courbure normale. Dans ce but on excise une portion horizontale en forme de coin du tarse, après avoir préalablement excisé au devant de ce tarse une partie de l'orbiculaire. L'incurvation du tarse en dehors rendue possible par ce moyen, est obtenue après l'opération à l'aide de fils métalliques qui en haut sont fixés par une anse à la partie supérieure du tarse, puis de là sont conduits chacun isolément, sous la peau, jusqu'au bord ciliaire ; ces fils sont fortement serrés et liés deux à deux. Plus tard, les fils enlevés et la cicatrisation obtenue, l'incurvation en dehors se maintient toute seule.

Dans les cas d'*entropion* dus à une tuméfaction de la conjonctive et à un défaut d'adhérence de cette membrane à la peau, Snellen opère ainsi : sur les parties les plus saillantes de la conjonctive, il place trois anses de fil ; les extrémités de chaque fil vont séparément, après avoir marché entre la peau et la conjonctive, sortir près de la joue, à 20 millimètres du bord palpébral. On lie ces fils deux à deux sans tirer sur eux trop fort. L'effet définitif est généralement satisfaisant ; quelquefois une seule opération ne suffit pas.

Dr BONCOUR,
Médecin aide-major.

Note sur la pathogénie du goître exophthalmique, par le docteur R. BODDAERT.

L'auteur a produit artificiellement l'exophthalmos sur des lapins, en faisant la ligature des veines jugulaires externes et internes, ainsi que la section du cordon du grand sympathique. Le professeur Boddaert résume dans les propositions suivantes les résultats de vingt expériences faites sur des lapins :

1° La ligature des veines jugulaires externes et internes, combinée avec la section de deux cordons cervicaux du grand sympathique, produit un exophthalmos très-notable, qui persiste pendant plusieurs jours en diminuant d'une manière graduelle à mesure que la circulation veineuse collatérale se développe et que les effets de la section du grand sympathique tendent à disparaître ;

2° Cet exophthalmos doit être rapporté à la congestion veineuse que l'opération détermine à l'intérieur de la cavité orbitaire ;

3° L'influence de la section des cordons sympathiques est réelle dans ces circonstances ; l'exophthalmos, en effet, qui résulte de la seule ligature des veines est beaucoup moins prononcé et disparaît plus rapidement. (*Bull. de la Soc. de méd. de Gand*, 1870 et 1871, et *Ann. d'oculist.*, 1872, janvier et février, p. 125.)

NÉCROLOGIE

Le docteur Pamard (Paul-Antoine-Marie), ancien député, officier de la Légion d'honneur, est mort à Avignon, en février 1872. Il était fils et petit-fils de médecins, et il a pour successeur son fils, ancien interne distingué des hôpitaux de Paris, qui le remplace en qualité de chirurgien en chef de l'hôpital d'Avignon.

Pamard a publié plusieurs travaux scientifiques, dont quelques-uns se rapportaient plus spécialement aux affections oculaires.

1° Une thèse pour le doctorat en chirurgie *Sur l'extraction de la cataracte*, dans laquelle le procédé de son grand-père, Pierre Pamard, est décrit pour la première fois avec soin ; 2° *Recherches sur le traitement des maladies des yeux* ; 3° *Mémoire sur l'organisation de l'iris, sur l'iritis et son traitement* ; 4° *Un crochet à recouvrement pour l'extraction de la cataracte dans le cas d'adhérence.* (Extrait du *Journal des connaissances médicales*, 15 avril 1872, p. 110.)

OBSERVATIONS CLINIQUES

ECTROPION DE LA PAUPIÈRE INFÉRIEURE

CONSÉCUTIF A UNE NÉCROSE DU MAXILLAIRE SUPÉRIEUR ET DE L'OS MALAIRE

Par M. le Dr Albert RUAUX.

C'est principalement aux apophyses supérieures, à son point d'union avec l'os malaire et l'os unguis que le processus inflammatoire du maxillaire supérieur se développe le plus souvent, et c'est vers le rebord orbitaire que les abcès de cette région, particuliers au lymphatisme et à la scrofule, se montrent d'ordinaire. Certains tempéraments constituent une prédisposition pour la nécrose du maxillaire supérieur, ou des affections constitutionnelles, telles que la syphilis, peuvent la déterminer en provoquant tout d'abord une ostéo-périostite, comme le professeur Richet en a cité de remarquables exemples dans le deuxième numéro du *Journal d'ophthalmologie*, ou enfin elle peut dépendre de différentes causes. Un coup, une chute, en contondant l'os maxillaire, peuvent opérer sa mortification. Des maladies diverses de la muqueuse du sinus, abcès des gencives, de la voûte palatine, de l'orbite, en altérant ou en arrêtant la circulation du maxillaire, donnent lieu à une mortification plus ou moins étendue. Toutes les fois que cette mortification est considérable et affecte la presque totalité de l'os, il faut en chercher l'explication dans un traumatisme violent qui s'est étendu à toute la surface osseuse, ou bien invoquer l'existence d'une diathèse ou d'une maladie générale, si les antécédents doivent nous faire rejeter l'existence d'une *nécrose phosphorée*. Lorsque, au contraire, la mortification est limitée à une petite portion de l'os, elle succède généralement à une ostéo-périostite consécutive à une affection dentaire.

Le malade dont j'ai fait le sujet de mon observation avait depuis de longues années la bouche en mauvais état. Les trois dernières

grosses molaires surtout, du côté droit et en haut, s'étaient cariées, et il ne restait plus à la place de l'alvéole qu'une petite portion de dent noire et branlante. Voici d'ailleurs l'histoire complète du malade :

Carle (Pierre) est âgé de soixante-six ans, et il habite Sainte-Marie, canton de Chalais. Il est cultivateur depuis son enfance et a toujours joui d'une parfaite santé. Point d'antécédents de syphilis ou héréditaires. Le 28 septembre 1871, sans trop savoir pourquoi, sans aucune douleur préalable, il fut pris d'une fluxion qui envahit rapidement toute la joue droite. Quoique cette fluxion ne fut point douloureuse, elle l'inquiéta néanmoins à cause de son volume énorme ; aussi, au bout de deux jours, se décida-t-il à aller consulter un médecin. On lui ouvrit, à ce qu'il raconte, une grosseur sur le bord gingival du maxillaire supérieur; puis le médecin, avec ses doigts, lui enleva deux fragments de dents, l'un appartenant à la première grosse molaire, l'autre à la seconde. Le troisième fragment de la dernière molaire, plus volumineux et facile à saisir, et d'ailleurs résistant, fut extrait avec la clef de Garengeot. Il souffrit beaucoup pendant ces petites opérations.

A partir de ce moment, la tuméfaction a augmenté et le malade a commencé à ressentir de la douleur; bientôt il a constaté sur les gencives la présence de petites grosseurs, de petits abcès qu'il faisait disparaître en pressant avec le doigt et qui se reproduisaient à mesure. L'état aigu dura quinze jours, pendant lesquels il ne voulut pas entendre parler de médecin, et surtout de celui qui l'avait soigné une première fois. Du reste, pendant un mois et demi qu'il passa chez lui sans consulter personne, sa fluxion augmentait un jour, diminuait l'autre. De temps en temps, il se produisait de nouveaux petits abcès qu'il continuait à crever avec son doigt. La douleur était permanente et marchait de pair avec la fluxion, diminuant, quand celle-ci s'affaissait, et, devenant très-vive, quand la joue était très-tuméfiée. Puis il s'aperçut que de petits os se détachaient du rebord gingival malade. Il put en extraire quelques-uns avec la main, et même en pressant avec sa langue il parvint à en faire sortir deux ou trois. A travers l'ouverture qui livrait passage à ces os, il s'écoula bientôt un pus fétide qui incommodait beaucoup le malade, surtout la nuit. Ses douleurs ne cessaient point; il les calmait un peu en

appuyant sa tête sur le côté droit; elles s'exaspéraient dès qu'il essayait de se coucher sur le côté sain.

Vers le 10 novembre, Carle vint me consulter. La joue est rouge, un peu tuméfiée. La pression sur la joue, au niveau du maxillaire, est douloureuse. A l'endroit où les dents ont été avulsées, il existe une fistule à travers laquelle je fais pénétrer un stylet. Je me borne à prescrire au malade une solution d'alun pour nettoyer la bouche et la déterger des concrétions purulentes. J'ordonne en même temps le sulfate de magnésie en purgatif. A partir de ce moment, je ne revois plus mon malade, j'apprends seulement par quelques personnes qu'il est toujours dans le même état. Enfin, il reparaît au commencement de mars. A cette époque je l'examine soigneusement; il s'est produit de nouvelles lésions, que je vais détailler.

Ce qui frappe à première vue, dans l'aspect extérieur du malade, c'est l'asymétrie des deux yeux, ou plutôt l'apparence d'asymétrie que leur donnent les deux paupières inférieures, dont l'une, la droite, est abaissée de 3 millimètres environ et légèrement renversée. Une petite portion de la surface conjonctivale est mise à nu. En même temps, la commissure externe est un peu abaissée, comme aussi elle est ramenée en dedans de 2 ou 3 millimètres. A un centimètre et demi environ du rebord palpébral inférieur et sur une ligne verticale qui passerait par la commissure externe légèrement tirée vers le milieu de la face, comme je l'ai dit, existe une dépression assez profonde qui se prolonge du côté du nez sous forme de croissant parallèle au bord palpébral. La conjonctive de l'œil droit est hypérémiée, la caroncule lacrymale est rouge et saillante, le point lacrymal inférieur est déjeté en dehors. L'angle interne des paupières est rouge, sensible au toucher et notablement déformé. La peau de la joue est le siége d'une rougeur assez vive dans toute son étendue jusqu'au niveau de la commissure des lèvres. Cette rougeur va en décroissant jusque vers le lobule de l'oreille, et elle est exactement délimitée en avant par le repli nasal.

Pression très-douloureuse à l'angle externe de l'œil, au-dessus et un peu en dehors de la dépression que j'ai signalée. La pression sur le reste de la joue n'est point douloureuse, elle est simplement un peu plus sensible qu'à l'ordinaire.

Maintenant, si l'on porte son examen du côté des parties internes,

voici ce qu'on constate : En faisant largement ouvrir la bouche au malade, on aperçoit une tuméfaction considérable du maxillaire supérieur à la place où se trouvaient les dents. La surface est inégale, bosselée et présente sur deux lignes parallèles des végétations fongueuses du volume d'une noisette, séparées entre elles par une anfractuosité à travers laquelle, à ce que rapporte le malade, les petits séquestres osseux sont sortis. L'attouchement de ces parties ne cause aucune sensation douloureuse. Des concrétions purulentes, jaunâtres et très-fétides, se remarquent au centre des végétations qui se prolongent jusqu'au milieu de la voûte palatine. Si on essaie d'introduire un stylet au centre des végétations, on ne rencontre aucun obstacle; l'instrument pénètre facilement dans l'antre d'Highmore et arrive jusqu'au fond.

Lorsqu'on écarte légèrement les replis cutanés qui s'enfoncent dans la dépression existant à la partie supérieure de la joue, à un centimètre et demi environ de la paupière inférieure, on trouve deux ou trois petits tubercules bourgeonnants de la grosseur d'une tête d'épingle au milieu desquels existe un trou : c'est une nouvelle fistule qui donne incessamment passage à un écoulement purulent qui lubréfie et irrite la peau au-dessous. Le stylet pénètre facilement à travers cette fistule. Si le malade d'ailleurs prend une gorgée d'eau dans sa bouche, et, sans faire de mouvements de déglutition, applique sa langue contre son palais, le liquide passe dans l'intérieur du maxillaire à travers la solution de continuité de l'os, et de là s'échappe par la narine droite et la fistule supérieure. Au-dessus de cette dernière, je dois signaler la présence d'un creux peu apparent à la vue, mais que l'on constate très-bien en appliquant son doigt et en déprimant légèrement. Il existe en ce point une raréfaction du tissu osseux qui s'étend jusqu'au rebord orbitaire inférieur.

Que s'est-il passé dans le cas qui nous occupe? Naturellement le malade rejette son mal sur le chirurgien qui lui a donné les premiers soins. Pour ma part, je suis loin de penser qu'il faut attribuer l'affection aux manœuvres qui ont été nécessaires pour extraire les dents. Ces dents ne tenaient plus; les deux premières ont pu être enlevées avec les doigts, et il a suffi d'une seule application de la clef de Garengeot pour enlever la troisième et sans beaucoup de difficultés; et ce qui me porte à adopter entièrement cette opinion, c'est

que les symptômes inflammatoires se sont montrés dans toute leur intensité deux jours avant l'avulsion des dents. Il n'y a donc pas lieu de croire à une contusion ou à une fracture de l'alvéole. Ce qu'il y a de plus probable, c'est qu'à la suite du mauvais état de la bouche et de la carie dentaire datant de vingt ou trente années, peut-être davantage, il s'est produit un léger degré d'ostéo-périostite, qui par propagation s'est étendu à tout le maxillaire et a gagné à la longue l'os malaire, que le processus inflammatoire a déterminé la formation d'abcès, la carie, la nécrose, l'établissement des fistules et la série des phénomènes consécutifs.

Mon observation est forcément incomplète, tant au point de vue du diagnostic qu'au point de vue thérapeutique. J'aurais voulu, ou bien essayer de pratiquer le cathétérisme du canal nasal, ou tenter de pousser une injection dans les points lacrymaux avec la seringue d'Anel, pour juger de l'état des parois osseuses ou du degré de perméabilité du canal; mais le malade, très-défiant à l'instar des gens de ce pays, et d'autant plus défiant qu'il attribue au médecin la cause de son mal, n'a point voulu se soumettre à mon exploration. Pour la même raison, je n'ai pu entreprendre jusqu'à ce jour un traitement efficace, j'ai dû me borner à conseiller de simples lavages de la bouche et des applications émollientes sur la joue pour faire disparaître la tension inflammatoire. Toutefois, je pense qu'il y aura lieu, si le malade y consent, de faire pénétrer des liquides astringents par la fistule buccale dans la cavité du maxillaire ou de faire des injections iodées, et plus tard, pour remédier à l'ectropion et à la perte de substance de la paupière inférieure, au cas où les fistules viendraient à se refermer, de pratiquer une autoplastie réparatrice, analogue à celle que M. le professeur Richet a imaginée et dont il s'est servi déjà avec succès dans cinq cas d'ectropions cicatriciels consécutifs à une ostéo-périostite syphilitique de l'os malaire. Si, comme je voudrais l'espérer, je puis décider mon malade à se soumettre à un traitement quelconque, je donnerai ultérieurement le résultat de mon intervention.

Dr Albert Ruaux.

IRITIS SYPHILITIQUE

AVEC PERTE COMPLÈTE DE LA VUE DU COTÉ MALADE

SERVICE DE M. LE PROFESSEUR GOSSELIN, HÔPITAL DE LA CHARITÉ

OBSERVATION RECUEILLIE

Par M. LONGUET, interne des hôpitaux

Le 9 février 1872, R... (Auguste-Napoléon), employé expéditionnaire, âgé de soixante-neuf ans, entre à la Charité dans le service de clinique de M. le professeur Gosselin, pour se faire traiter d'une maladie de l'œil gauche datant d'un mois environ.

Cet homme, d'aspect assez misérable, paraît beaucoup plus avancé en âge qu'il ne l'est en réalité, et sa santé, d'après ce qu'il raconte, semble s'être dérangée depuis quelque temps. Ainsi, il y a deux mois environ, dit-il, un léger traumatisme a déterminé une inflammation assez vive du pourtour des narines, avec ulcération du bord inférieur de la sous-cloison; cette inflammation, peu douloureuse, il est vrai, et à laquelle le malade n'accorde aucune attention, est désagréable en ce qu'elle colore en rouge foncé toute la peau qui recouvre l'éminence nasale. Quinze jours après ce petit accident, la surface entière du corps s'est couverte de taches, larges en moyenne de 8 à 10 millimètres, à bords irréguliers, de couleur rougeâtre, non saillantes, n'occasionnant ni gêne ni prurit, non recouvertes de croûtes, non accompagnées de desquamation épidermique, tout à fait semblables, en un mot, aux taches cuivrées qu'on observe dans la période secondaire de la syphilis. Enfin, il y a quatre semaines, l'œil gauche devint rouge, larmoyant, douloureux, et impropre à la perception des sensations lumineuses.

Les lésions constatées, le jour de l'entrée du malade, sont les suivantes :

L'œil gauche seul est pris.

La conjonctive palpébrale et la conjonctive oculaire sont très-rouges et très-vasculaires; les larmes coulent par l'angle externe de l'œil,

La cornée est assez nette, non déformée.

La membrane irienne présente des altérations assez considérables. Tandis, en effet, que l'iris droit est bleu, l'iris du côté malade est jaunâtre, couleur pierre à fusil, taché vers la partie inférieure de sa grande circonférence d'un peu de sang épanché à sa face antérieure, sans hypopyon jusqu'à présent. La pupille, peu nette, très-légèrement trouble, très-déchiquetée, est complétement immobile et tout à fait adhérente. L'éclairage au moyen d'une lumière vive ne fait en aucune façon contracter le sphincter pupillaire, tandis que la pupille du côté droit se rétrécit énergiquement sous l'influence des mêmes rayons lumineux. Le cristallin n'est pas altéré; le fond de l'œil paraît n'avoir subi aucune modification pathologique.

Le malade souffre de son œil; mais il n'a pas la douleur ordinaire de l'iritis, cette douleur qui s'étend à tout le pourtour de l'orbite et surtout à la région frontale; il souffre de l'œil lui-même, et quand on appelle son attention sur ce fait, il persiste dans son dire.

La pression sur le globe oculaire ne donne pas la sensation de dureté.

Enfin, la vision de cet œil est complétement abolie; nous reviendrons tout à l'heure sur ce point.

Cet ensemble de symptômes, ulcération du nez, taches cuivrées de la peau, iritis, et un certain gonflement douloureux à la pression du bord interne du tibia, font immédiatement penser à la cause diathésique de la maladie, malgré l'absence des quelques lésions habituelles des organes génito-urinaires. Aussi notre maître, M. le professeur Gosselin, dans sa clinique du 10 février 1872, présente-t-il ce malade comme atteint d'*iritis syphilitique*. Cependant, un fait important qui s'observe quelquefois dans la syphilis et qu'on attribue à la choroïdite ou à la rétinite, c'est l'abolition complète de la vision du côté malade, et M. Gosselin a insisté beaucoup là-dessus. Dans les cas d'iritis qui se présentent ordinairement à l'observation, qu'ils soient syphilitiques ou non, tant que les désordres amenés par l'inflammation ne sont pas trop étendus, tant que les éléments qui entrent dans la composition de la chambre antérieure ne sont pas trop altérés, les malades, s'ils ne voient pas nettement les objets, peuvent du moins distinguer quelque chose ; ils reconnaissent le nombre de doigts qu'on leur montre et qui leur semblent plongés dans

un brouillard ; ils savent au moins s'il fait jour ou s'il fait nuit. Eh bien, ici, rien de tout cela : quand l'œil droit est fermé par l'occlusion des paupières, le malade ne voit rien, et pourtant, à l'œil nu, à la loupe avec l'éclairage oblique, à l'ophthalmoscope, on ne peut constater de troubles des milieux transparents assez notables pour expliquer une cécité aussi complète.

Que ce soit une altération du corps vitré, de la choroïde, ou de la rétine, que nos moyens d'investigation ne permettent pas de bien constater, toujours est-il que le fait existe et qu'il est rare.

La perte de la vision, du reste, n'est pas survenue brusquement; toutefois elle a été prompte, car le malade ne s'est aperçu de l'affaiblissement de l'acuité de sa vue que depuis quelques jours à peine.

Pendant les jours suivants, malgré l'emploi des médicaments dont le proto-iodure de mercure à l'intérieur et la belladone en instillations sont les principaux, les lésions oculaires s'accentuent au point que, le 20 février, on constate une bouffissure énorme de l'iris, dont la paroi antérieure s'applique contre la face postérieure de la cornée. Le liquide de la chambre antérieure a presque disparu, et la pupille est de plus en plus trouble. Ce sont des signes non douteux d'une irido-choroïdite.

L'état général n'est pas satisfaisant; le malade a maintenant de violentes douleurs circumorbitaires, il est pâle, affaissé, il a de la fièvre matin et soir, avec une perte complète d'appétit.

Le 21 février, un érysipèle ayant pour point de départ la légère ulcération du nez, se déclare et enlève le malade, le 27 février au soir, avec les phénomènes adynamiques considérables dus à cet accident.

Nécropsie. — Nous avons pu enlever l'œil malade dix-sept heures après la mort, et voici les résultats de l'examen que nous en avons fait.

Le globe oculaire est déjà affaissé, distendu, les organes qui l'entourent, vaisseaux, muscles, nerfs, graisse, ne sont point altérés.

La cornée est légèrement trouble, non ulcérée à sa surface, un peu opaque au niveau de la petite suffusion sanguine notée pendant la vie et dans les limites de cette suffusion.

La chambre antérieure a complétement disparu ; elle ne contient qu'un peu d'humeur aqueuse légèrement troublée.

L'iris, privé de son pigment, est tout à fait recouvert sur sa face postérieure d'une couche néo-membraneuse, très-épaisse (fig. 1).

La pupille est obturée par une fausse membrane grise, également épaisse, à peu près opaque (fig. 2) ; pas d'abcès, pas de tumeur dans

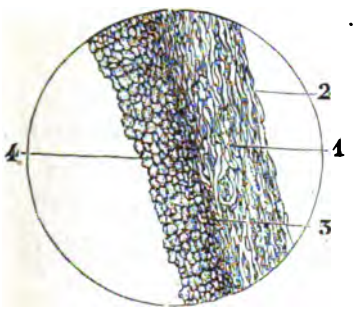

FIG. 1. — Coupe de l'iris parallèle aux fibres rayonnées (450 diamètres).

1, iris ; 2, face antérieure ; 3, face postérieure ; 4, produit inflammatoire tapissant l'iris en arrière et constituant la membrane obturatrice de la pupille.



FIG. 2. — Iris et choroïde suspendus à travers une fenêtre pratiquée sur un morceau de liége.

1, procès ciliaires ; 2, face postérieure de l'iris ; 2' pupille ; 3, fausse membrane obturant la pupille ; 4, épanchement de sang de la face antérieure.

l'épaisseur ou sur les faces de l'iris. Les adhérences de sa grande circonférence semblent de beaucoup plus solides qu'à l'état normal.

Le cercle ciliaire, dont le pigment a aussi disparu, est blanchâtre, il semble recouvert de produits inflammatoires, et l'est du reste réellement.

Les procès ciliaires sont décolorés.

La choroïde, par sa face interne, ne présente pas de lésions appréciables.

La rétine, à l'œil nu, semble tout à fait normale.

Le cristallin est jaunâtre, sans altération de sa capsule.

Le corps vitré, très-légèrement teinté en jaune, a perdu un peu de sa transparence.

Evidemment, ni le trouble léger de la cornée, ni la fausse membrane (qui n'existait pas le 10 février) obturant la pupille, ni la teinte jaunâtre des cristallins (presque normale chez les vieillards), ni la coloration presque insensible du corps vitré, ne pouvaient certainement

constituer une barrière assez puissante pour empêcher la sensation et la perception des rayons lumineux.

Ajoutons encore que l'étude des fonctions cérébrales pendant la vie et l'étude de la substance du cerveau après la mort, nous ont nettement amené à mettre de côté toute affection ayant pour point de départ une altération des centres encéphaliques.

Or, le malade ne voyait absolument rien du côté gauche.

Qué faut-il donc conclure de cette observation contrôlée par l'examen cadavérique?

Eh bien, notre embarras est grand, et nous avouons que nous ne pouvons conclure; nous nous contentons donc de présenter ce fait comme un cas tout à fait insolite d'amaurose absolue limitée à un seul œil atteint d'iritis syphilitique, et survenue dans le cours de la période inflammatoire, amaurose dont nous ne pouvons donner une explication satisfaisante.

L'examen microscopique de la rétine, si long et si difficile à faire, n'a malheureusement pas pu être fait, et cela est d'autant plus regrettable que les lésions pathologiques constatées *post mortem*, tout en confirmant pleinement l'existence de l'iritis, n'ont nullement démontré la cause du phénomène principal observé pendant la vie, c'est-à-dire la perte complète de la vision que présentait le malade à son entrée à l'hôpital. Peut-être la trouverait-on, cette cause, dans une lésion rétinienne quelconque.

LONGUET.

HISTOIRE D'UNE RÉTINITE

OBSERVÉE PAR UN MÉDECIN SUR LUI-MÊME

Par M. le docteur CHIBRET

(Lettre adressée à M. le docteur Galezowski)

C'est bien à vous que je dois l'histoire de l'affection pour laquelle vous m'avez prodigué soins et conseils; veuillez l'accepter comme un faible témoignage de ma reconnaissance. Je désire que mon observation jette un peu de lumière sur un point encore obscur de la

science; je le désire d'autant plus vivement que, s'il en est ainsi, mon hommage n'en aura que plus de prix à vos yeux.

Je me souviens, cher confrère, de votre étonnement lorsque je vins vous entretenir pour la première fois de ma maladie; je me rappelle aussi votre incrédulité lorsque je vous dis qu'un de nos médecins de l'armée les plus distingués, M. Paul Dauvé, avait diagnostiqué une rétinite. Ce fait, qui n'est probablement plus présent à votre mémoire, me frappa vivement; et quand, après l'examen ophthalmoscopique, vous avez confirmé le diagnostic précédemment établi, je conclus immédiatement que j'étais porteur d'une affection bien mal connue, puisque l'énoncé de ses symptômes subjectifs ne vous la faisait pas reconnaître immédiatement.

En effet, l'histoire de la rétinite simple, idiopathique, est loin d'être complète, malgré les progrès inouïs de l'ophthalmologie pendant ces dernières années. Quant aux ouvrages d'il y a dix ans, c'est à peine s'ils la mentionnent pour la forme. C'est que l'ophthalmoscope, merveilleux instrument du reste, a une puissance bornée; il nous permet bien de voir le fond de l'œil à un faible grossissement et nous place dans les conditions du médecin qui examine des tissus à la loupe; mais loupe et ophthalmoscope sont impuissants à découvrir les éléments qu'étudie le micrographe. Aussi ne faut-il pas nous étonner si la série des altérations histologiques du fond de l'œil (elles existent assurément là comme partout ailleurs) est encore lettre morte pour les ophthalmologistes. D'un autre côté, l'étude de ces mêmes altérations, *post mortem*, présentant d'immenses difficultés à cause de la délicatesse des tissus, il en résulte que l'anatomie pathologique a peu éclairé la clinique.

Quoi qu'il en soit, sans parler de l'application du microscope à l'ophthalmologie, qui ne me semble pas inexécutable, chacun de nous possède un instrument pour l'investigation de ses propres éléments histologiques du fond de l'œil. Cet instrument n'est autre que la rétine; j'ai pu ainsi non-seulement apercevoir, mais encore étudier les globules sanguins placés immédiatement au devant d'elle; on conçoit d'après cela l'intérêt que peut offrir mon observation. Mais j'anticipe sur mes conclusions et la logique veut que l'exposé des faits précède leur appréciation.

Je vais donc, cher confrère, essayer de vous retracer aussi fidèle-

ment que possible tous les faits qui se rattachent à mon affection ; je m'efforcerai d'être complet, au risque d'encourir le reproche d'être long ; je terminerai en soumettant mes déductions à votre contrôle.

État antérieur à l'affection. — Je suis myope à distance; mon œil droit est en outre sensiblement astigmatique, de telle sorte que je ne me sers que de mon œil gauche pour la vision de près. Je fais usage habituellement, pour distinguer les objets éloignés, d'un pince-nez dont le verre gauche, concave, est une lentille de quinze pouces de foyer, tandis que le verre droit est un simple verre de vitre.

Etiologie. — Avant le début de mon affection, je n'avais jamais souffert des yeux; j'étais cependant en Algérie depuis près de deux ans et j'avais souvent mis ma vue à l'épreuve, soit par des lectures prolongées, soit par des études microscopiques, soit encore par de longues courses à cheval sous un soleil éblouissant et par une chaleur accablante.

Cependant je dois dire, pour être exact, qu'en remémorant bien mes souvenirs, je me suis rappelé que, deux mois avant l'invasion incontestable de la maladie, par une soirée du mois de juin 1871, après avoir voyagé presque toute la journée au soleil, pendant que j'étais couché à la belle étoile et que j'essayais de fixer certaines constellations, je ressentis dans les deux yeux des douleurs profondes et lancinantes que j'attribuai à la fraîcheur de la nuit succédant rapidement à la chaleur du jour. Je me couvris les yeux de mon mouchoir comme d'un bandeau et je ne tardai pas à m'endormir. Le lendemain, je passai encore la journée au soleil et n'éprouvai rien d'analogue à ce que j'avais ressenti la veille. J'ajouterai que vers cette même époque, mais un peu antérieurement, je fus obligé de m'interdire presque complétement les études microscopiques, parce qu'elles me fatiguaient très-rapidement et étaient suivies fréquemment de l'apparition d'un orgelet à l'œil gauche, dont je me servais à l'exclusion du droit pour examiner les préparations. Je n'avais rien éprouvé d'analogue antérieurement.

Dans ces deux faits : apparition passagère de douleurs lancinantes et profondes, disposition des yeux à se fatiguer et se congestionner, y a-t-il de quoi conclure au début de l'affection dont je fus atteint deux mois plus tard? Je ne le crois pas; je pense qu'il y avait seu-

lement asthénopie résultant de la fatigue imposée aux yeux par le concours des causes que j'ai énumérées ci-dessus; le repos eût probablement amené le retour complet à l'état normal; de nouvelles fatigues, au contraire, pouvaient avoir du danger, car l'état de ma vue constituait une prédisposition morbide. Je ne pris pas de repos; bien plus, le 4 août 1871, je partais en expédition pour la Kabylie orientale.

Le thermomètre donnait ses maxima; je passais généralement la matinée en marche, l'autre partie de la journée sous la tente, mince abri contre le soleil d'Afrique. Presque aussitôt arrivé au campement, fatigué par l'étape et la chaleur, je me couchais et, pour tromper l'ennui, je lisais dans la station horizontale pendant une partie de l'après-midi. Quatre jours de ce genre de vie sous un soleil ardent suffirent pour ramener dans l'œil gauche les douleurs profondes et lancinantes que j'avais ressenties passagèrement dans les deux yeux deux mois auparavant; mais au lieu de disparaître dès le lendemain, ces douleurs persistèrent avec des alternatives d'exacerbation le jour et de sédation la nuit. En outre, le début de ces douleurs fut suivi presque immédiatement de l'apparition d'une mouche volante dans l'œil gauche. Rien de plus naturel que l'œil gauche se soit pris le premier, car on se rappelle que je ne me sers que de lui pour la vision de près. Voilà, je pense, le début réel de l'affection. D'ailleurs, à partir de cette époque, je n'ai cessé de constater la progression des symptômes.

Avant d'en finir avec l'étiologie, je ne dois pas passer sous silence une circonstance qui ne fixa mon attention que plus tard et qui a une haute importance sémiologique et thérapeutique. Depuis mon enfance j'ai toujours été très-sujet, surtout en été, à des épistaxis qui étaient devenues rares depuis quelques mois. Dès le commencement de l'affection oculaire, elles disparurent complétement. J'avoue que, comme beaucoup de jeunes médecins, j'étais un peu sceptique à l'endroit des accidents consécutifs à la suppression des flux pathologiques. Le fait que je viens de mentionner est venu modifier entièrement mes idées à cet égard.

Histoire de l'affection. — Période aiguë. — C'est le 8 août que je commençai à souffrir de l'œil gauche; je ne songeai pas, dès l'abord, à analyser la douleur, ce que j'ai eu malheureusement tout

le loisir de faire depuis. Tout ce que je puis dire, c'est que, quant au siége, elle était intraoculaire et occupait tout l'hémisphère postérieur du globe de l'œil. Quant à la qualité, elle n'était pas continue, mais revenait à intervalles plus ou moins rapprochés, et à chaque retour, je ressentais des élancements répétés, tantôt très-pénibles, tantôt supportables. En même temps, j'avais la sensation d'une tension exagérée du globe oculaire. C'est pendant l'action du soleil, surtout quand ses rayons venaient frapper directement mes yeux, que les douleurs revenaient plus fréquentes et plus vives. Il y avait également exacerbation le soir, quand la chaleur du jour faisait place à la fraîcheur de la nuit.

Le 10 août, deux jours seulement après l'apparition des douleurs, je remarquai une mouche volante à la limite externe et inférieure du champ visuel de l'œil gauche. Il me fallait regarder très en dedans pour l'apercevoir. Elle était unique, très-petite, légèrement orangée, transparente. Je la distinguais surtout en fixant un beau ciel bleu par un temps clair. Je ne l'étudiai pas davantage à cette époque; d'ailleurs la lecture des classiques m'avait laissé très-ignorant au sujet des mouches volantes et de leur étiologie, et je n'attachais à la mienne qu'une importance minime, proportionnée en quelque sorte à ses petites dimensions et au peu de gêne qu'elle apportait à ma vision.

Mon état resta à peu près stationnaire pendant une huitaine de jours, jusqu'au 15 août. J'eus alors l'idée de porter des conserves bleues pour diminuer l'éclat des rayons solaires, qui me devenait très-pénible à supporter, mais il était difficile de s'en procurer. M. le docteur Sancery, médecin-major de l'ambulance à laquelle j'étais attaché, m'offrit obligeamment les siennes dont il ne faisait pas usage, et je constatai immédiatement une amélioration dans mon état. En même temps, du reste, nous nous élevions à des altitudes oscillant entre 800 et 1000 mètres, et la chaleur du soleil était toujours tempérée par la fraîcheur de l'air; je commençais déjà à espérer être bientôt débarrassé de mes douleurs oculaires; mes illusions ne furent pas de longue durée. Le 25 août, nous redescendions dans la plaine et nous allions camper dans des ravins encaissés où la chaleur était étouffante. J'eus en outre le malheur de briser mes conserves. Les douleurs redevinrent aussi vives que précédemment et ne tardèrent

pas à augmenter. En même temps, de légers brouillards en forme de toile d'araignée m'apparaissaient dans le voisinage de la mouche du début; le tout se rapprochait sensiblement de l'axe de la vision. L'œil droit, jusque-là indemne, commençait à devenir douloureux; un faible brouillard commençait même à se former sur la limite externe de son champ visuel. Enfin, l'éclat du jour me devenait de plus en plus pénible à supporter; la lecture accroissait immédiatement les douleurs; les impressions lumineuses devenaient plus persistantes qu'à l'état normal. Quant à l'acuité visuelle, la perception des couleurs, l'aspect extérieur de l'œil, ils n'avaient subi aucune modification.

Justement inquiet de mon état, craignant d'accélérer les progrès du mal en restant plus longtemps exposé aux influences qui l'avaient provoqué, je me décidai à abandonner la colonne et à entrer à l'hôpital de Djidjelli. J'y passai quinze jours, du 8 au 23 septembre. Pendant ce temps, je reçus les soins bienveillants de M. le docteur Béraud. Il ne put établir le diagnostic, n'étant pas habitué au maniement de l'ophthalmoscope; mais il pensa comme moi que l'indication présente était formelle, et qu'il fallait tâcher de lutter contre la congestion des globes oculaires en même temps que me soustraire à l'action de la lumière. En conséquence, on m'appliqua pendant trois jours consécutifs deux sangsues derrière l'oreille gauche; j'aidai leur action par de légers purgatifs et par une alimentation végétale très-légère. Je passais toute la journée dans une chambre obscure, sans faire usage de mes yeux autrement que pour me guider; je n'éprouvai *aucune amélioration.*

J'essayai alors d'un petit vésicatoire appliqué à chaque tempe; la vésication fut accompagnée d'une exacerbation sensible; mais je crus remarquer que la douleur était *un peu diminuée* le surlendemain de l'application. Peu satisfait du résultat obtenu, je cherchai autre chose. En réfléchissant à l'histoire de mon affection et à son étiologie, je m'aperçus pour la première fois qu'il y avait coïncidence entre la cessation de mes épistaxis et le début de mon affection oculaire; ce fut comme un trait de lumière; je songeai immédiatement à rappeler le flux nasal et résolus de me faire appliquer des sangsues dans les narines. Le 13 septembre, on me posa une sangsue dans chaque narine; leur chute fut suivie d'une abondante épistaxis et

je sentis pour ainsi dire immédiatement *mes yeux dégagés*. Pendant six jours consécutifs, le flux nasal fut rappelé par le même moyen; la douleur et la tension oculaire diminuèrent à tel point, que je jugeai inutile de continuer plus longtemps le même traitement. Toutefois, je persistai à rester dans ma chambre obscure pendant toute la journée, me contentant de sortir un peu le soir pour respirer l'air extérieur.

L'indication la plus pressante était remplie; pour continuer le traitement, il fallait établir le diagnostic rigoureux de l'affection dont j'étais atteint. Je partis donc le 23 septembre pour Philippeville, où je devais être examiné et soigné par M. le docteur Paul Dauvé. Bien que la traversée ne dure que dix heures et que la moitié de cette traversée se fasse de nuit, l'éclat du soleil succédant sans transition à l'obscurité dans laquelle je venais de passer quinze jours me fut très-pénible à supporter; j'avais cependant pour me garantir les yeux une paire de coquilles, dites aussi lunettes de chemin de fer. Bref, je souffrais de nouveau des yeux en arrivant. Le soir même, M. le docteur Dauvé me fit appliquer successivement huit sangsues sur la région temporale gauche. Je puis affirmer que cette fois les sangsues augmentèrent notablement la douleur au lieu de l'atténuer.

Le sommeil et le repos de la nuit dissipèrent en partie les douleurs. Le lendemain, 24 septembre, M. le docteur Dauvé m'examina l'œil gauche à l'ophthalmoscope et reconnut une forte congestion rétinienne péripapillaire. La rétine boursoufflée semblait empiéter sur le pourtour de la papille. Il remarqua du trouble en bas et en dehors de la papille (image renversée) et l'attribua à un état pigmenteux du corps vitré. Le traitement fut immédiatement institué et consista en instillations quotidiennes d'atropine; iodure de potassium à l'intérieur à doses suffisantes pour déterminer l'acné et le coryza iodiques; petites doses quotidiennes d'aloès de façon à faciliter les selles tout en congestionnant le rectum. En même temps, je me procurai des lunettes à larges verres bombés de teinte bleue et neutre très-foncé, avec écrans latéraux. Ces lunettes me permirent d'affronter la lumière sans en être sensiblement incommodé. Mon régime diététique fut modifié; l'inquiétude, la réclusion, un régime sévère et les pertes de sang m'avaient amaigri et affaibli. Sur le conseil de M. le docteur Dauvé, je me mis à un régime réparateur. Enfin, le

surlendemain de mon arrivée, le 25 septembre, on m'appliqua de nouveau deux vésicatoires, un à chaque tempe. Je constatai pour la deuxième fois une exacerbation de la douleur et de la congestion oculaire pendant la vésication et les deux ou trois jours suivants.

Je passai quinze jours à Philippeville, observant religieusement les prescriptions qui m'avaient été imposées, ne ressentant que des douleurs légères et passagères, à part celles occasionnées par les vésicatoires. Pendant les derniers jours, je pouvais sans fatigue, grâce à mes conserves, aller déjeûner en ville malgré l'éclat du soleil.

Tel était mon état, lorsque je fus renvoyé en France pour trouver un ciel mieux approprié à l'état de ma vue. Parti le 7 octobre, je fis la traversée par un temps brumeux et assez frais, et j'arrivai à Marseille sans avoir souffert. Je supportai également bien le voyage de Marseille à Paris.

Aussitôt mon arrivée à Paris, je me présentai à vous, cher confrère, et après m'avoir examiné à l'ophthalmoscope, vous portiez le diagnostic suivant : *Rétinite séreuse, caractérisée par une infiltration blanc laiteux péripapillaire.*

Vous formuliez ainsi le traitement :

1° Pulvérisations d'eau froide sur les deux yeux ;

2° Instillations alternatives d'ésérine (matin) et d'atropine (soir) avec les solutions ci-contre :

℞. Eau distillée.....	10gr,00
Sulfate neutre d'ésérine.....	0 ,01
℞. Eau distillée.....	10gr,00
Sulfate neutre d'atropine....	0 ,02

3° Iodure de potassium à l'intérieur.

Je quittai Paris le 15 octobre, pour me rendre dans ma famille, en Touraine ; à mon arrivée, après une nuit passée en voiture, mes yeux qui, jusque-là, avaient bien supporté un long et pénible voyage, étaient douloureux et congestionnés. Le repos et le sommeil firent disparaître cette fluxion oculaire, qui était liée du reste à une congestion céphalique.

Il est important de noter en passant combien est marquée la tendance de l'affection à revenir à l'état aigu sous l'influence de la

fatigue; cependant cette tendance va sensiblement en diminuant puisque, à quinze jours seulement d'intervalle, un voyage de six jours ne me fatigue pas davantage qu'une traversée de dix heures.

Ici se termine l'histoire de la première phase de mon affection correspondant à l'acuité. La maladie prend dès lors l'allure chronique. En même temps, n'ayant plus qu'à me soigner, débarrassé des vives douleurs et des inquiétudes du début, je commence à analyser sérieusement les divers éléments qui composent la maladie dont je suis atteint.

(*A suivre.*) Dr CHIBRET.

ARRÊT DE DÉVELOPPEMENT DE LA RÉTINE

PERSISTANCE DES PLIS RÉTINIENS

Par M. le Dr GAYDA, médecin militaire.

Anna Belve, âgée de six ans, née de parents bien portants, offre depuis sa naissance des troubles du côté des yeux. Sa mère déclare qu'au moment de l'accouchement, elle a eu une frayeur; de sorte que son attention a été de suite portée sur cette enfant, sur laquelle elle craignait de voir se développer les conséquences de son accident. Elle avait parfaitement remarqué que la jeune fille, pour fixer un objet quelconque, tournait la tête en arrière et en dehors. La mère, qui jusqu'à ce jour avait différé de consulter un médecin-oculiste, dans la crainte d'une opération, s'est décidée à conduire sa fille à la clinique de M. Galezowski.

Symptômes fonctionnels. — Aucune douleur sensible, même à la pression; l'œil gauche distingue très-bien les petits caractères de l'échelle de Jaëger; il voit très-bien, dans tous leurs détails, les objets lumineux ou autres qu'on lui présente; l'œil droit ne distingue que les gros caractères de l'échelle de Jaëger et ne les voit que de côté. Si l'on ferme l'œil gauche et que l'on place une bougie à droite de l'enfant, elle déclare que la lumière est à gauche; la malade la voit aussi à gauche. La pupille normale est sensible à l'excitation lumineuse.

Symptômes anatomiques. — La sclérotique, la cornée, l'iris, le cristallin, la chambre antérieure, ne présentent aucune lésion. A l'examen ophthalmoscopique, à droite, l'on aperçoit une traînée blanche, de 1 centimètre environ, de la largeur de la papille, avec absence complète de vaisseaux; la papille n'apparaît pas de ce côté; par ci, par là, on aperçoit quelques exsudations. Du côté gauche, lésion identique, mais moins étendue; la papille se distingue, en outre, très-bien, et l'on voit nettement les vaisseaux rétiniens monter sur la partie saillante, y former un coude, puis ils redescendent de l'autre côté de la saillie pour aller se perdre sur la rétine. Aucun trouble du corps vitré.

Cette tache blanchâtre, saillante, se prolonge obliquement de dedans en dehors et de haut en bas; elle fait une saillie très-marquée dans le corps vitré. L'acuité visuelle est presque normale.

Nous sommes ici en présence d'une affection toute particulière, et qui, signalée dans le *Traité des maladies des yeux*, de M. le docteur Galezowski, ne se trouve décrite nulle part ailleurs.

La choroïdite atrophique et les exsudations plastiques qui pourraient être invoquées dans le cas spécial, diffèrent de cette maladie; la première, en ce qu'elle ne présente jamais de taches blanches rectangulaires aussi régulières et qu'elle s'accompagne toujours de dépôts, d'amas de pigment noir, soit dans l'intérieur, soit aux environs de la traînée blanchâtre; les secondes, en ce qu'elles n'offrent jamais des contours aussi limités, qu'elles donnent lieu à des troubles du corps vitré et sont ordinairement les manifestations tardives d'une affection constitutionnelle qui aurait laissé des traces sur cette malade; enfin, aucune affection oculaire ne détermine une absence complète de vaisseaux et de papille, liée à un appareil symptomatique et à une marche semblable; de sorte qu'il nous faut diriger nos investigations d'un autre côté et avoir recours à l'embryogénie pour trouver l'explication de ces phénomènes. C'est surtout à ce point de vue que nous avons cru utile de rapporter cette observation dans tous ses détails, car elle vient donner une confirmation clinique des théories de M. le professeur von Ammon sur le mode de développement de la rétine. Nous croyons nécessaire de rappeler ici les résultats auxquels est arrivé M. von Ammon à la suite des examens de fœtus aux différentes époques de la grossesse. Du premier au deuxième

mois de la vie fœtale, la rétine apparaît sous la forme d'une membrane peu épaisse, blanche, floconneuse, sillonnée de plis nombreux; à trois mois, la rétine est épaisse, gonflée, couverte de plis; vers le sixième mois, ces plis s'effacent progressivement, de la partie postérieure à la région moyenne et à la partie antérieure de la rétine; le développement du nerf optique a lieu d'une manière indépendante; arrivé au niveau de la fente extérieure, qui devient plus tard la papille, ce nerf optique envoie des filets nerveux sur toute la surface interne de la rétine, à l'exception des plis rétiniens. Il est donc de toute évidence que si les plis rétiniens persistent, en un mot, si la rétine subit un arrêt de développement, la vision sera abolie sur toute la partie de la rétine correspondant à ces plis; et, comme conséquence, l'on sera en présence de symptômes que l'on ne saura à quelle affection rattacher, si les notions que nous venons de donner ne sont pas présentes à la mémoire.

Chez notre jeune malade, l'arrêt de développement de la rétine, c'est-à-dire la persistance des plis rétiniens, rend parfaitement compte des symptômes fonctionnels et anatomiques que nous avons observés; à l'œil gauche, la papille existe avec ses vaisseaux; les plis rétiniens ne sont apparents que sur une partie limitée de la rétine; de sorte que l'épanouissement des fibres du nerf optique a pu se faire sur une étendue assez grande pour permettre à la malade de distinguer les objets, même les plus fins; à l'œil droit, l'absence de papille et de vaisseaux, l'étendue plus grande des plis rétiniens du côté de l'endroit où se trouve ordinairement la papille, expliquent très-bien pourquoi l'enfant ne distingue que les gros caractères; il est obligé, pour voir les objets qu'on lui présente, d'incliner la tête pour mettre ces objets dans la direction de la partie saine de la rétine.

Le pronostic et le traitement découlent du diagnostic. Tout en étant très-réservé au point de vue du pronostic, l'on peut espérer que la nature, en présidant au développement de tous les autres organes, fera diminuer de plus en plus les plis rétiniens; peut-être même pourrait-on aider à obtenir ce résultat, en prescrivant un régime tonique et une gymnastique bien dirigée qui activeraient le développement de tous les appareils. Comme tous les organes sont solidaires les uns des autres, la rétine pourrait retirer quelque avan-

tage de l'impulsion donnée à cet organisme; d'ailleurs, les autres membranes de l'œil n'ont pas encore acquis tout leur développement, et l'on peut espérer qu'au fur et à mesure que ce développement aura lieu, la rétine y prendra part d'une manière favorable à la malade.

Dr GAYDA.

KYSTE DERMOÏDE

OCCUPANT L'ANGLE INTERNE DE L'ŒIL DROIT

Leçon professée à l'hôpital des Cliniques

Par le professeur RICHET

ET RECUEILLIE PAR M. ALBERT BERGERON, INTERNE DU SERVICE.

Le jeune malade dont je veux aujourd'hui vous entretenir et qui fera le sujet de notre clinique, porte à l'angle interne de l'œil droit, au niveau de la paupière supérieure, une tumeur de petit volume, mais dont le diagnostic me paraît intéressant.

Je désire vous tracer ses caractères principaux et vous faire comprendre en même temps toutes les difficultés de diagnostic que le chirurgien doit surmonter quand il se trouve en présence d'une tumeur siégeant en cette région.

Jules Fourniet, âgé de près de seize ans, m'est adressé de la campagne. C'est un jeune garçon intelligent, qui lui-même nous rapporte son observation, dont il m'est du reste permis de vérifier les détails, grâce aux renseignements que peut me fournir un de mes internes, renseignements qu'il tient des parents de notre malade.

On a remarqué, en effet, que dès l'enfance une petite grosseur occupait l'angle interne de l'œil droit, et avait, à son début, le volume d'une lentille. Elle augmenta peu à peu, mais ce n'est guère que depuis cinq ans qu'elle s'est développée avec une certaine rapidité.

Et même, depuis que ce jeune garçon est dans nos salles, ceux d'entre vous qui ont examiné avec soin la tumeur ont pu constater que son volume avait notablement augmenté. Cela est dû, Messieurs, je vous le dis en passant, aux explorations fréquentes, mais inévitables, auxquelles elle a été soumise.

Indolente, elle ne pourrait à la rigueur gêner la vision qu'en obligeant la paupière supérieure, dont elle occupe la partie interne, à retomber sur le globe oculaire, et à diminuer, par suite, l'orifice palpébral.

Les voies lacrymales sont libres, et j'appellerai bientôt votre attention sur les moyens d'investigation auxquels j'ai eu recours pour m'assurer de leur intégrité. Je me hâte de vous dire que, lorsque j'ai voulu approfondir les raisons pour lesquelles notre jeune malade désirait voir disparaître cette grosseur qui ne le faisait nullement souffrir et ne le gênait d'ailleurs que médiocrement, il nous assura, non sans quelque hésitation, que c'était pour échapper au ridicule, ses camarades lui ayant donné, dans un langage imagé, le surnom de *chique à l'œil.*

Grosse comme une aveline, obliquement couchée sur le bord libre de la paupière supérieure droite, à l'angle interne de l'œil et au-dessus du sac lacrymal, cette tumeur forme une saillie au niveau de laquelle la peau glisse librement, et a conservé tous ses caractères normaux. Le globe oculaire ne semble pas dévié, il ne fait point saillie et n'est pas rejeté en dehors.

Les voies nasales sont parfaitement libres, l'air y entre et en sort sans obstacles.

On n'a rien à constater que de normal quand on explore l'arcade sourcilière, si ce n'est toutefois une légère excavation qui paraît être creusée un peu au-dessous d'elle, au niveau de la tumeur, excavation analogue à la gouttière destinée à loger la glande lacrymale.

Notre attention s'est alors portée sur les symptômes cérébraux. Notre examen ne nous a rien fourni, et c'était, avec l'intégrité des voies lacrymales, un point de la plus haute importance à élucider. Cette importance, d'ailleurs, ne saurait vous échapper. J'ajouterai, à ce propos, que la tumeur n'offre aucune augmentation de volume, bien qu'on fasse baisser la tête du malade et qu'on la maintienne inclinée pendant un certain temps.

D'une grande mollesse, pâteuse même, mais *non fluctuante* (et j'insiste beaucoup sur ce dernier caractère), irréductible, uniformément arrondie et ne présentant à sa surface aucune saillie, aucune bosselure, qui puisse traduire l'existence de lobes ou lobules, cette petite tumeur est, à n'en pas douter, située au-dessous

du muscle orbiculaire dont les fibres passent librement au devant d'elle.

Si l'on essaye de l'ébranler, il est permis de constater qu'une sorte de pédicule s'enfonce assez profondément vers le squelette de la région.

Vous dire les dimensions de ce pédicule, vous préciser en quel point du squelette il va s'implanter, c'est ce que je ne saurais faire, tant se trouve limitée l'exploration à laquelle on peut se livrer en cette région, qui n'est abordable que par sa face antérieure.

Tel est, Messieurs, l'ensemble des caractères que nous offre cette tumeur; mais la question est loin d'être résolue, et avant que de porter le diagnostic, il nous reste encore bien des choses à déterminer.

Et tout d'abord d'où vient cette tumeur? Par quoi est-elle formée? Quel est son siége?

Nous sommes ici, comme je vais vous le faire voir, obligés de passer en revue plusieurs hypothèses, car l'angle interne de l'œil est, sachez-le bien, comme le rendez-vous d'une foule de tumeurs. Les unes y prennent naissance, tandis que d'autres viennent y faire saillie et s'y épanouissent, pour ainsi dire.

D'abord, il n'est point rare de voir des polypes des fosses nasales apparaître en ce point. L'os unguis, l'os planum du palatin ne leur offrent en réalité qu'une faible résistance bientôt surmontée. Mais alors il arrive, presque constamment, que le globe oculaire dévié est déjeté en dehors, et particulièrement que les fosses nasales sont obstruées.

Or, ici, leur parfaite intégrité, bien et dûment constatée, nous permet de trancher nettement la question par la négative.

Si, maintenant, nous cherchons du côté des sinus frontaux, pouvons-nous croire à la présence de polypes, d'abcès occupant ces cavités ; ou bien encore nous est-il possible de trouver ici les signes d'une hydropisie de ces sinus?

Mais constatons d'abord que, chez les jeunes sujets, les sinus frontaux n'existent pas à proprement parler, et, sur une coupe horizontale pratiquée au niveau de la partie moyenne de l'os frontal, rien n'est plus facile que de constater qu'il existe à leur lieu et place un simple pertuis.

Du reste, ces polypes, ces abcès, en un mot, ces lésions des sinus frontaux, quelle que soit leur nature, détermineraient infailliblement, par le seul fait de leur existence, une tuméfaction, un gonflement, plus ou moins considérable, de la région sourcilière. Or, ici, rien de semblable, l'arcade n'a subi aucun gonflement, aucune altération appréciable.

Ces points une fois élucidés, il nous faut examiner si cette tumeur ne serait pas formée par une des parties constituantes de l'encéphale; si, en un mot, nous n'aurions pas affaire à une *encéphalocèle*.

Vous savez, sans doute, qu'il est assez fréquent de trouver des jeunes sujets atteints d'encéphalocèle, et la tératologie est là pour nous apprendre qu'en ce point la cavité crânienne se ferme tardivement, et que dès lors les membranes qui enveloppent le cerveau, les méninges, peuvent se trouver refoulées par la masse cérébrale et faire une hernie plus ou moins considérable à travers les os non réunis.

Je vous dirai même (et Guersant en a rapporté un cas du plus grand intérêt à la Société de chirurgie) qu'il est arrivé à des opérateurs ne s'étant point assez méfiés de ce fait, ou n'ayant pas assis leur diagnostic sur des bases solides, de se trouver en présence d'encéphalocèle et de ne reconnaître l'erreur qu'alors qu'il n'en était plus temps.

Mais ici je ne crois pas à une tumeur de cette nature; je me promets cependant de prendre mes précautions à cet égard.

Effectivement, nous n'avons pas noté de symptômes cérébraux; et, si nous faisons faire à notre jeune malade de violents efforts d'expiration, si nous le forçons à baisser la tête, quoi que nous fassions enfin, la tumeur n'augmente pas de volume.

Et puis les encéphalocèles sont réductibles en partie; sous la pression, une certaine quantité du liquide céphalo-rachidien qu'elles renferment reflue, et la tumeur diminue de volume. Ici rien de pareil.

J'ajouterai, d'ailleurs, que si j'avais une *seule* raison plausible de croire à l'existence d'une encéphalocèle, n'en serait-ce qu'une seule, je me garderais bien d'entreprendre l'opération, tant je redoute les accidents de méningite, analogues à ceux observés dans les cas d'erreur de diagnostic que je viens de vous signaler.

Et, à ce propos, je ne saurais mieux faire que de vous citer le fait suivant :

Dernièrement, j'ai vu en ville, avec mon collègue, le professeur Gosselin, une dame, de quarante ans environ, qui portait une tumeur située au même point que celle de notre jeune garçon, et qui ne désirait rien tant que d'être débarrassée de cette difformité. Nous l'avons soumise à un examen approfondi et nous n'avons tenté aucune opération, quelque insistance qu'y ait mise cette dame. Voulez-vous savoir la cause de notre réserve? c'est qu'elle nous racontait que sa tumeur augmentait de volume chaque fois qu'elle avait à se tenir penchée ; il ne nous a pas été donné cependant d'être témoin de ce fait, mais l'affirmation de la malade nous a suffi pour que nous nous donnions bien garde de faire l'opération.

Bien qu'il soit rare de rencontrer dans les voies lacrymales des *tumeurs solides*, je dois encore examiner cette possibilité.

Le premier caractère de ces sortes de tumeurs est l'oblitération du sac lacrymal; or, les résultats de notre investigation nous permettent d'affirmer qu'ici les voies lacrymales sont libres. Nous avons, en effet, à l'aide de la seringue d'Anel, injecté de l'eau par le point lacrymal inférieur et le liquide est passé facilement dans l'arrière-gorge. Les mouvements de déglutition auxquels notre jeune malade s'est livré en ce moment ne nous laissent aucun doute à cet égard. Nos tentatives d'injection par le point supérieur n'ont pas été aussi concluantes. Le liquide n'a pas reflué, mais ici, n'est-il pas rationnel d'invoquer la présence de la tumeur comprimant le conduit lacrymal supérieur?

J'ai opéré à Saint-Louis, en 1858, un enfant dont l'histoire offre, pour éclairer ce sujet, un grand intérêt; je vous la rapporterai plus tard, quand j'étudierai la nature de la tumeur dont nous avons à nous occuper.

Mais, avant d'aborder cette étude, je dois déjà faire remarquer qu'en raison de la consistance de la tumeur, je ne vois guère que les glandules si nombreuses en cette région, ou bien le tissu cellulaire qui puissent donner naissance à une tumeur solide. Or, vous savez combien est abondant en ce point le tissu cellulo-graisseux, soit dans la cavité orbitaire elle-même, soit sous le muscle orbiculaire, soit encore dans l'épaisseur des replis palpébraux.

Ceci dit, nous pouvons tenter de déterminer la nature de la tumeur.

Les glandules sous-conjonctivales d'une part, les glandes si nombreuses du sac lacrymal d'autre part, sont parfois le siége d'hyper-

trophie simple, quelquefois d'adénome J'en ai observé plusieurs cas, un particulièrement à l'hôpital Saint-Louis ; le voici :

Un jeune homme me fut envoyé d'Abbeville pour une tumeur qualifiée de mauvaise nature. Je priai M. Denonvilliers de vouloir bien l'examiner avec moi. Le sac lacrymal, je me hâte de le dire, était oblitéré. Nous posâmes un diagnostic, motivé sur les symptômes observés, et que vous trouverez détaillés dans les *Bulletins de la Société de chirurgie*, auxquels, pour abréger, je vous renvoie.

Je posai donc ce diagnostic :

Tumeur hypertrophique des glandules du sac lacrymal.

J'opérai. Je pratiquai une incision verticale dans le sens du grand axe de la tumeur; après avoir traversé plusieurs couches, je parvins sur une petite masse rougeâtre, que je disséquai avec soin. Après l'avoir énuclée aux trois quarts, je m'aperçus qu'elle pénétrait dans le sac par un prolongement que je tirai à moi. Quand la tumeur eut cédé, on entendit un petit bruit analogue à celui que fait une bouteille que l'on débouche. C'est une comparaison que vous me permettrez, car elle donne du fait une idée très-nette. M. Damaschino, interne de l'hôpital, examina la tumeur au microscope, et le résultat histologique vint confirmer le diagnostic clinique.

Dans le cas que nous examinons aujourd'hui, Messieurs, le sac lacrymal est parfaitement libre, l'hypothèse d'un adénome développé dans les glandules du sac ne saurait donc se justifier. Si la tumeur offrait d'ailleurs de véritables caractères d'adénome, il faudrait alors songer aux glandes sous-conjonctivales et ce n'est guère probable.

Mais pouvons-nous être en présence de tumeurs d'autre nature?

Oui, certainement; les kystes sébacés, par exemple, sont loin d'être rares en cette région. Il est même de ces kystes sébacés qui sont situés profondément au-dessous des muscles et s'enfoncent dans une dépression de l'os. L'existence de ces tumeurs kystiques profondes m'oblige, en raison même de ce qu'elles sont peu connues, à entrer dans quelques détails à leur sujet.

Parmi ces kystes sébacés, il en est auxquels on a donné le nom de *kystes dermoïdes* et qui présentent, surtout dans leur étiologie, des caractères spéciaux. On les a rencontrés dans bien des régions du corps humain, et plusieurs mémoires ont été publiés sur ce sujet. Des thèses ont été aussi soutenues, qui traitaient de leur nature et de leur siége.

En 1869, M. Régnier a, sous mes auspices, soutenu sa thèse inaugurale sur les kystes dermoïdes de la queue du sourcil.

Les travaux de mes collègues, les professeurs Verneuil et Broca, ont été mis à contribution dans ce travail, et il est je crois maintenant bien démontré que c'est à un arrêt de développement dans la réunion et la fusion du squelette du crâne et de la face qu'est due l'existence de ces kystes dermoïdes.

Ce fut, en 1843, Kohlrausch qui, le premier, détermina l'analogie que ces tumeurs avaient avec la peau en tant que structure, mais ce sont les deux professeurs que j'ai cités qui en découvrirent la raison anatomique.

En 1859, à la Société de chirurgie, une discussion s'éleva, à laquelle je pris une part active, au sujet de ces mêmes kystes dermoïdes de la queue du sourcil.

Voici, brièvement, sur quelles notions tératologiques on se fonde pour expliquer la formation de ces kystes.

La fente branchiale supérieure est comprise entre la vertèbre cérébrale antérieure, qui plus tard formera le front, et l'arc branchial supérieur qui tiendra sous sa dépendance une grande partie de la face, sinon la face entière.

Imaginez un arrêt de développement de cet arc branchial supérieur tel, qu'une portion plus ou moins étendue des téguments s'insinue à l'état normal et momentanément entre les deux portions du squelette, retenue et comme enclavée. Plus tard cette portion pincée dans la fente branchiale, s'y continuera, malgré cela, à se développer quant à ses éléments fondamentaux.

Or, il peut précisément se faire que dans cette portion de téguments ainsi retenue il se développe un kyste à parois dermoïdes ou cutanées, contenant des débris de poils d'épiderme et de matière sébacée. C'est là ce que la théorie permettait de soupçonner, c'est là ce que l'observation a confirmé.

Vous trouverez, dans la thèse que je viens de vous signaler, deux observations qui montrent l'existence de tumeurs dermoïdes siégeant à l'angle interne de l'œil, juste au même point que chez notre jeune malade.

La première est due à Lawrence ; la seconde, très-intéressante, est de M. le professeur Cruveilhier.

J'ai tout lieu de croire que nous sommes en présence d'un fait analogue, et, ce qui donne une certaine probabilité à ce diagnostic, c'est que je crois sentir un prolongement qui, comme je vous l'ai déjà dit, s'enfonce plus ou moins profondément du côté du squelette. De plus, une aiguille fine que j'ai ce matin, en votre présence, enfoncée dans la tumeur, en a parcouru la cavité sans difficulté, sans résistance, ce qui semble indiquer qu'elle ne contient que du liquide ou au moins une matière molle.

Mais, du reste, je dois vous dire avec franchise qu'un adénome, qu'un lipome même, se laisseraient traverser aussi aisément.

Il serait donc imprudent d'invoquer ce seul signe comme un caractère univoque des tumeurs kystiques.

Je viens de prononcer devant vous, Messieurs, le mot de lipome. Serait-ce un lipome? sans en avoir les bosselures, la grosseur qui nous occupe présente des signes qui peuvent se rattacher à une tumeur de cette nature.

Il y a peu de temps, j'ai vu, avec le docteur Jacob, un individu qui avait été soumis à mon examen comme ayant un kyste sébacé. Tel était du moins le diagnostic porté.

Je fis une ponction avec la lancette, et de l'incision jaillit une quantité assez notable de liquide huileux. Au-dessous se trouvait une masse jaunâtre graisseuse, que j'énucléai. C'était un lipome. Mais la graisse qui le constituait était si fine, les cloisons cellulaires qui le traversaient étaient si rares, si déliées, qu'une aiguille aurait évidemment traversé cette tumeur solide aussi facilement que s'il se fût agi d'une poche kystique gonflée de liquide.

C'est par ces nombreuses raisons, c'est après avoir franchement étudié devant vous ces difficultés de toutes sortes, ces signes qui viennent se heurter, pour ainsi parler, et se contredire, qu'il m'est permis de rester dans le doute, et d'hésiter entre un lipome, un kyste dermoïde et peut-être un adénome. J'ai, du reste, pour hésiter, une raison plausible, c'est la grande difficulté qu'on éprouve à examiner et à palper la tumeur dans tous les sens; on n'en peut toucher que la partie antérieure, et cet examen est insuffisant pour que je puisse affirmer nettement mon diagnostic.

Au point de vue de l'opération, les difficultés sont moindres.

J'agirai comme si j'avais devant moi une tumeur solide.

J'inciserai couches par couches jusqu'à la tumeur. Arrivé là, si, contre toutes prévisions, je reconnaissais avoir affaire à une encéphalocèle, je m'arrêterais et ne pousserais pas plus loin l'opération.

Dans le cas bien plus probable d'un kyste dermoïde ou d'un lipome, je poursuivrai la dissection, car dans les deux cas il s'agit de faire une extirpation complète.

L'opération pratiquée, ainsi qu'il vient d'être dit, n'offrait rien de particulier. Il s'agissait bien d'un kyste dermoïde, c'est-à-dire à parois cutanées, sur lesquelles étaient implantés des poils, et qui contenait des pellicules épidermiques en abondance. De plus les parois du kyste offraient une grande épaisseur et l'on y a reconnu la présence des éléments du derme et du corps papillaire. La dissection dut être continuée jusque dans une anfractuosité du frontal, qu'on fut même obligé de ruginer et de cautériser pour éviter la récidive, puis on y introduisit une boulette de charpie attachée avec un fil pour empêcher la cicatrisation trop rapide.

Dix jours après l'opération, le jeune malade sortait de la Clinique, complétement guéri et sans difformité aucune.

Prof^r RICHET.

DE

QUELQUES TUMEURS DES PAUPIÈRES

ET DES CONJONCTIVES

Par le Dr X. GALEZOWSKI

(Suite) (1)

IV. — Chancre de l'angle externe de l'œil.

M. P..., âgé de quarante-cinq ans, vint me consulter, le 26 septembre dernier, pour une conjonctivite gauche assez intense, accompagnée d'une rougeur et d'ulcères situés sur la peau, à l'angle externe de l'œil. La glande préauriculaire gauche est très-fortement enflée,

(1) Voy. *Journal d'ophthalmologie*, n° 5, p. 229.

mais elle n'est point douloureuse. Le malade est atteint depuis trois semaines d'un chancre mou du gland des plus caractéristiques, et il croit que c'est par la transmission du pus avec les doigts que l'œil s'est altéré. J'envoie le malade à M. le docteur Clerc, en lui demandant de me donner son opinion à ce sujet. Ce syphiliographe distingué a été frappé de l'aspect de l'ulcère qu'on trouvait sur la peau de l'angle de l'œil, et qui avait tous les caractères du chancre mou; selon lui, on ne connaît pas jusqu'à présent en France de fait bien avéré de chancre mou de spaupières. Pourtant, ce malade présentait un exemple des plus marqués de cette affection, et il était très-probable qu'il s'était inoculé avec les doigts. Le docteur Clerc inocula son chancre palpébral sur le ventre, mais le résultat resta négatif. Que conclure alors, et n'y a-t-il pas là une double contagion? C'est ce que M. Clerc semble admettre, à en juger par la *note* qu'il vient de m'adresser : « Il s'agit, chez ce malade, très-vraisemblablement, d'une double contagion : 1° chancroïde du pénis, et 2° chancre infectant de l'œil. » Comme on voit, la question reste encore irrésolue, et nous nous empresserons de compléter cette observation, dès qu'il y aura possibilité de trouver quelque chose de positif.

Quant à nous, nous pensons que chez ce malade le chancre a été inoculé sur la paupière par le transport avec les doigts, et qu'il a son siége sur la surface cutanée et non point sur la conjonctive. Cette dernière est, il est vrai, rouge et enflammée, mais ne présente nulle part de trace d'ulcération.

V. — Chancre de la conjonctive palpébrale supérieure.

On connaît les paroles spirituelles de M. Ricord sur le chancre des paupières : « C'est un accident qui ne *saute* que rarement aux yeux, » et ce n'est pas, dans tous les cas, celui qui rend le plus ordinaire- » ment l'*amour aveugle.* »

Il est rare, en effet, de voir s'inoculer le chancre sur la paupière, et pour ma part je ne l'ai rencontré à Paris, depuis plus de dix ans, que six fois. Le dernier fait présente un intérêt tout particulier à cause de son point d'implantation, des phases d'évolution qu'il a traversées, et du genre d'opération qu'il a dû entraîner à sa suite. Voici l'histoire de la malade en question, que nous avons pu voir pendant plu-

sieurs mois en présence de M. Vaslin, interne distingué des hôpitaux, devenu depuis chirurgien à Angers, et de M. le docteur Rodrigues.

Observation. — Mlle X..., âgée de trente ans, vint de Saint-Pétersbourg à Paris vers la fin du mois de juin 1870, et pendant ce long voyage, son œil gauche devint malade. A l'angle interne, on remarqua un bouton rouge, qu'elle essaya à plusieurs reprises de percer avec une aiguille, ce qui avait déterminé chaque fois une forte hémorrhagie. L'œil ne la faisait point souffrir, mais il était larmoyant et la paupière supérieure se relevait difficilement. Dans le mois de septembre de la même année, elle vint me consulter, et voici l'état dans lequel nous avons trouvé son œil. Il n'était point rouge, mais la caroncule lacrymale était gonflée et fortement injectée. La paupière supérieure, abaissée légèrement, conservait néanmoins tous ses mouvements. Un peu au-dessus de l'angle interne et du bord palpébral, on sentait avec les doigts une tumeur, grosse comme une noisette, dure et à bords un peu amincis, mais en même temps bien limités. Elle était complétement indolente au toucher et n'occasionnait point de douleurs à la malade. Il était impossible, à cause de cette tumeur, de renverser la paupière supérieure, mais en la soulevant fortement nous avons pu apercevoir très-distinctement une large ulcération, située à la partie interne et supérieure de la conjonctive palpébrale, et qui s'étendait très-loin jusque dans le cul-de-sac conjonctival. Il n'y avait presque point de suppuration, l'œil était larmoyant. L'existence d'un chancre primitif, infectant, ne me paraissait pas douteuse, d'autant plus qu'on retrouvait facilement les glandes du cou et les sous-maxillaires notablement engorgées. Pourtant, la malade assurait qu'elle n'avait jamais eu aucune affection syphilitique. Pour m'assurer davantage de la nature de la maladie, j'ai cru utile de l'adresser à M. le docteur Clerc, qui m'a fait la réponse suivante : « Je partage entièrement votre » opinion sur l'affection de Mlle X... ; je pense comme vous qu'il » s'agit d'un *chancre infectant* de la conjonctive. »

Soumise à un traitement mercuriel, elle se sentit bientôt soulagée, malgré l'apparition successive de plusieurs papules et même de tubercules syphilitiques sur la joue. La dose de mercure n'a pu être élevée que lentement, à cause du mauvais état de l'estomac. Trois semaines après, nous avons vu se déclarer tout d'un coup une forte conjoncti-

vite, avec suppuration, qui persista pendant trois semaines. La tumeur de la paupière disparut presque complétement, mais pendant toute la durée de la conjonctivite, il s'est produit une rétraction de plus en plus grande de la conjonctive du côté de l'angle interne de l'œil, qui amena, vers la fin du mois de décembre, une adhérence du bord interne de la paupière supérieure avec la moitié interne de la cornée et de la sclérotique. L'œil fut complétement attiré en dedans.

24 *décembre*. — La malade commence à souffrir de l'œil droit, et je constate une iritis, avec un abcès central dans la cornée. Je fais appliquer huit sangsues à la tempe droite, et je prescris des instillations fréquentes du collyre d'atropine ; en même temps, je porte la dose du sublimé à 4 centigrammes par jour. Sous l'influence de ce traitement, le mal fut arrêté ,mais il a fallu continuer le traitement pendant deux mois jusqu'à ce que la cornée ait pu reprendre sa transparence.

18 *avril*. — Je fais l'opération de symblépharon en présence de MM. les docteurs Loughnan (de Paris) et Rodriguez Hernandez (de Vénézuela). Je commence par séparer la paupière de la cornée et de la sclérotique, et je prolonge la dissection jusqu'au cul-de-sac supérieur, et après avoir taillé deux lambeaux de la conjonctive, l'un en haut et l'autre en bas de la sclérotique, je les ai réunis l'un à l'autre en les interposant entre la paupière supérieure et le globe de l'œil. Cette opération a très-bien réussi et l'œil a recouvré sa direction normale, quoiqu'il reste encore un léger degré d'adhérence entre la paupière et l'œil.

Il me reste encore à signaler un dernier phénomène morbide que j'ai pu découvrir chez la malade, c'est l'obstruction complète des voies lacrymales dans les deux yeux. Cette affection a très-probablement précédé l'affection syphilitique, mais comme elle pouvait entretenir une irritation permanente dans les yeux, j'ai fendu les deux points lacrymaux et j'ai fait ensuite le cathétérisme.

Cette observation présente un intérêt d'autant plus grand, qu'elle ne ressemble en rien à tous les autres cas de chancre des paupières que j'ai vus jusqu'à ce jour. D'abord, le siége de la maladie est tout à fait exceptionnel, et il est difficile de comprendre comment le virus chancreux a pu être inoculé au-dessous de la paupière supérieure. Ensuite, la marche et les suites de la maladie diffèrent complétement de ce qu'on voit dans les chancres des paupières en général. L'ob-

servation nous démontre, en effet, que les chancres de la paupière inférieure guérissent sans laisser de désordres; celui-ci, au contraire, a entraîné des adhérences larges et solides entre la paupière et le globe de l'œil. Peut-être le contact constant d'une partie du globe de l'œil avec l'ulcère primitif a-t-il été la cause de cette adhérence, ou bien le mal rongeant a-t-il pu s'étendre jusqu'au cul-de-sac conjonctival et au delà, pour entraîner ensuite les adhérences. Il est difficile de se prononcer à ce sujet, d'autant plus que, pendant toute la durée du traitement, il était impossible de renverser la paupière supérieure ou de voir avec exactitude l'état dans lequel se trouvaient la surface interne de la paupière et le cul-de-sac conjonctival.

B. Lipomes de la conjonctive.

Les tumeurs graisseuses de la conjonctive sont très-rares, et l'on ne connaît jusqu'à présent que quelques faits bien avérés se rapportant réellement à ce genre d'affections. De Graefe (1) a publié des faits de cette nature. Selon cet auteur, le siége principal de ces tumeurs est l'espace compris entre les muscles droit externe et droit supérieur; elles ont été trouvées aplaties, de 1 à 2 millimètres de hauteur, et étaient constamment de couleur jaune. Dans un cas particulier, rapporté par ce même auteur, la tumeur ne laissait qu'une petite portion de la conjonctive visible, et elle présentait à sa surface des proéminences globuleuses, d'une teinte jaunâtre.

Citons aussi un cas de lipome conjonctival extirpé par Alessi (2); selon cet auteur, c'était un petit pinguécula situé à l'angle externe, de la grosseur d'une tête d'épingle, qui avait été le commencement d'une tumeur qui est arrivée au volume d'une noix. Kanka (3) a décrit aussi une tumeur lipomateuse de la conjonctive.

On voit par cette énumération combien sont rares ces productions graisseuses du côté de la conjonctive, et il n'est pas sans intérêt d'ajouter à cette liste les trois faits suivants, que j'ai eu à soigner dans ma clinique :

Observation. — Madame B..., âgée de trente-quatre ans, domes-

(1) De Graefe, *Archiv f. Ophth.* Bd., VII, Abth. II, p. 6.
(2) Alessi, *Annales d'oculistique.* 1862, t. XLVIII, p. 41.
(3) Kanka, *Annales d'oculistique*, t. XXXI, p. 105.

tique, demeurant à Saint-Maur, vint me consulter le 4 juin 1867 pour son œil droit qui la gênait beaucoup. Dans l'angle externe de cet œil, on apercevait une membrane blanchâtre, épaisse, luisante, formant comme une sorte de troisième paupière, dont le bord simule un arc ouvert du côté de la cornée. En haut et en bas, elle se perd près des culs-de-sac conjonctivaux. Sa couleur est blanchâtre, comme la couleur de la conjonctive scléroticale, et il n'y a que dans la partie inférieure qu'on remarque une légère teinte jaunâtre peu marquée. La malade ne souffre point, mais son œil est gêné dans ses mouvements. C'était un *lipome* de la conjonctive. Le 23 juillet 1867, j'ai pratiqué l'extirpation en présence des docteurs Zayas et Montalvo, de la Havane. Après avoir fait une dissection de la conjonctive très-loin du côté de l'angle externe de l'œil, j'ai excisé la tumeur en haut et en bas, sans cependant atteindre sa base. Les bords de la plaie conjonctivale se trouvaient, après l'opération, très-rapprochés; c'est pourquoi je n'ai pas cru nécessaire de faire la suture. L'opération n'a été suivie d'aucun accident inflammatoire, mais la malade commença à voir double dès le troisième jour. Cette diplopie persista encore pendant plus de huit jours, mais déjà, le 3 août, nous avons pu constater la disparition de la diplopie et une cicatrisation complète de la plaie. La tumeur a été portée à M. le docteur Cornil, qui a pu constater au microscope qu'il s'agissait d'une simple tumeur graisseuse, très-peu vasculaire.

Cette observation ne diffère presqu'en rien de celle qui a été extirpée de l'angle externe de l'œil par de Graefe; mais soit qu'elle ait été moins développée, ou que l'individu fût d'une constitution différente, toujours est-il que la tumeur que j'avais extirpée n'avait presque point de coloration jaune, tandis que celle de Graefe avait cette coloration bien accusée. Celle dont je fis l'extirpation était blanche, presque transparente et ressemblait au premier abord à un kystè. Elle grossissait très-lentement et ne présentait point de gravité, tandis que celle qui était opérée par de Graefe s'était au contraire rapidement accrue et exerçait une influence fâcheuse sur l'écoulement des larmes. Son grand volume en était la cause, et il est très-probable que si la malade avait attendu plus longtemps elle aurait ressenti les mêmes phénomènes.

Lorsque les tumeurs lipomateuses se développent sur la partie an-

térieure de l'œil, elles y restent beaucoup plus longtemps sans prendre beaucoup d'extension et sans gêner sensiblement la vue. Placées dans une partie antérieure de l'œil, elles forcent plus vite le malade à consulter, et l'opération est faite habituellement avant que la tumeur ait eu le temps de s'accroître. Voici les deux observations :

Observation. — M. B..., âgé de soixante-dix ans, demeurant à Levallois-Perret, vint me consulter le 16 avril 1869, pour une petite tumeur, qui était située à la partie externe de l'œil droit, un peu au-dessous de la ligne horizontale, mais se réunissant presque au pinguécula du même côté. Elle est grosse comme un pois, d'une couleur blanc nacré, ressemblant à un kyste, adhérente à la sclérotique et empiétant en partie sur la cornée. Quelques rares vaisseaux la parcourent à la surface. L'extirpation est faite en présence du docteur E. Paul et sans aucun accident. La cicatrisation est obtenue sans accidents.

Le fait suivant est, presque sous tous les rapports, identique avec le précédent.

Observation.—M. S..., âgé de quarante-trois ans, officier d'infanterie, porte une petite tumeur depuis un an sur la sclérotique de l'œil gauche, tout près du bord cornéen. Elle est blanche, luisante, molle, et sans adhérence marquée avec la sclérotique, sur laquelle elle glisse. L'extirpation est faite séance tenante, et l'examen microscopique, fait par M. Cornil, démontre la nature lipomateuse de la tumeur.

En comparant tous ces faits ensemble, on peut en tirer cette conclusion au point de vue du diagnostic : c'est que les lipomes de la conjonctive ne sont point adhérents à la sclérotique, et peuvent être facilement déplacés avec la conjonctive dans tous les sens. Il n'en est pas de même des tumeurs épithéliales de cette région ; elles sont, dès le début, fortement adhérentes à la sclérotique et ont, en outre, une coloration rougeâtre très-caractéristique. C'est ainsi que le diagnostic peut être établi facilement entre ces deux affections.

Dr X. Galezowski.

TRAVAUX ORIGINAUX

DE

L'IRIDECTOMIE CURATIVE

DANS LES

OPACITÉS DE LA CORNÉE

Par M. le docteur PAUCHON

(Suite et fin) (1)

Afin que l'on puisse saisir d'un coup d'œil les particularités de chacune des observations que je viens de citer, je les résume dans un tableau synoptique :

Numéros.	Auteurs.	Sources bibliographiques.	Age et sexe.	Cause de la tache.	Nature de la tache.	Durée avant l'opération	Nombre des iridectomies.	Résultat.
1	Panas.	Inédite.	F. 56	Scrofule?	Albugo.	34 ans.	1	Diminution de la taie.
2	Panas.	Inédite.	H. 20	Scrofule.	Albugo double.	10 ans.	1	Id.
3	Panas.	Inédite.	H. 43	Granulations.	Albugo.	4 ans.	1	Disparition de la taie.
4	De Graefe.	*Archiv f. Opht.*, 1870.	F. 50	Eczéma.	Albugo.	?	1	Disparition.
5	Pridgin Teal.	*Med. Times and Gaz.*, 1860.	F. 28	Syphilis?	Tache interstitielle diffuse.	3 mois.	1	Amélioration.
6	Hulcke.	*Ophh. Hosp. Reports*, III, 1860	H. 49	Inflammation aiguë.	Suffusion de la cornée.	2 m. 1/2	1	Amélioration.
7	Hulcke.	*Loc. cit.*	H. 40	Inflammation aiguë.	Cornée opaque sur le point de se sphacéler.	?	1	Succès complet.
8	Hulcke.	*Loc. cit.*	H. ?	Ulcère et fistule de la cornée.	État nuageux.	2 mois.	1	Amélioration.
9	Galezowski.	Inédite.	H. 21	Scrofule.	Albugo.	4 mois.	2	Amélioration.
10	Galezowski.	Inédite.	H. 46	Granulations.	Albugo.	8 ans.	1	Amélioration.

III. — Conclusion.

L'iridectomie peut faire diminuer et disparaître les taches de la cornée ; telle est la notion nouvelle qui se dégage, de la façon la plus incontestable et la plus absolue, des faits que l'on vient de lire; no-

(1) Voy. *Journal d'ophthalmologie*, mai 1872, p. 235.

tion d'autant plus précieuse que, pour emprunter une expression de mon excellent maître, M. le professeur Lasègue, «fondée sur l'observation des malades, elle entre de plain-pied dans la pratique, sans avoir à franchir les hauteurs d'une théorie ».

Si, après avoir constaté ce résultat général, on examine attentivement chacune des observations que je viens de rapporter, on voit qu'elles sont loin de présenter toutes un intérêt égal. En effet, les opacités contre lesquelles l'iridectomie a été dirigée, étaient différentes par leur degré et leur nature, et peuvent être divisées en deux catégories bien distinctes :

A la première appartiennent les taches de date récente (Teal, Galezowski), quelques-unes même survenues au milieu d'une inflammation aiguë (Hulcke). Ce n'est évidemment pas sur ces cas que je chercherai à baser mes conclusions.

Je ferai toutefois remarquer, comme fait incident, que dans les trois observations de Hulcke, bien que la phlegmasie oculaire fût des plus graves, l'iridectomie a eu de bons résultats, contrairement à l'opinion de Mackenzie et d'un grand nombre d'ophthalmologistes qui la proscrivent dans les états aigus.

Dans la seconde catégorie viennent se ranger les faits, beaucoup plus intéressants, où l'opacité se présentait sous forme d'albugo, était ancienne et, par conséquent, beaucoup plus rebelle. Ces cas sont au nombre de cinq : trois dus à M. Panas, un à de Graefe et un à M. Galezowski.

On sait que l'iridectomie a été divisée en trois groupes principaux, suivant le but qu'elle était appelée à remplir.

Destinée à ouvrir une nouvelle voie aux rayons lumineux, quand la pupille normale est obstruée par suite d'affections diverses, elle porte le nom d'*iridectomie optique.*

Si elle a pour objet de pallier ou de guérir une maladie oculaire contre laquelle les ressources du traitement médical ont échoué, elle constitue l'*iridectomie antiphlogistique* ou *thérapeutique.*

Enfin l'iridectomie est *prophylactique*, quand elle est destinée à augmenter les chances d'une autre opération, ou à empêcher le développement d'accidents consécutifs à une affection de l'œil déjà existante.

Appliquée au traitement curatif des taies de la cornée, l'iridectomie

répondra à ces trois indications, c'est-à-dire qu'elle sera à la fois optique, prophylactique et thérapeutique.

L'influence directe de l'iridectomie sur les taches de la cornée, autrement dit, son action thérapeutique, ne peut être mise en doute après les observations citées dans ce travail. Quand on voit une tache cornéale, durant depuis trente-quatre ans, modifiée favorablement dans sa marche par l'iridectomie, on serait tenté de croire que l'on possède, dans une opération presque inoffensive, un moyen héroïque de guérir ou de diminuer une des infirmités les plus fréquentes et les plus pénibles que puisse présenter l'organe de la vue.

C'est, en effet, par son influence sur les taches réputées indélébiles et incurables jusqu'à ce jour que l'iridectomie nous fait pressentir quels résultats elle est appelée à donner, quand on l'emploiera suivant les règles basées sur une expérience suffisante.

Il y a quelque jours, se présentait au bureau central un jeune homme rendu presque aveugle par des taies cornéales ; il lui restait à peine la perception de la lumière, et un chirurgien distingué de la province lui avait donné un certificat constatant l'incurabilité de sa maladie, qui datait de quelques années. Et cependant, les opacités que l'on trouvait sur ses cornées n'étaient pas plus prononcées que dans plusieurs des observations citées plus haut! Le malade, ne pouvant rester à Paris pour subir l'opération, regagna son pays avec une consultation où M. Panas conseillait une large iridectomie, ayant tout lieu d'espérer que cette intervention améliorerait considérablement la vue.

Il est, en effet, une circonstance où l'iridectomie sera purement thérapeutique ; c'est dans les cas où le centre de la cornée est opaque et la périphérie nuageuse. Il n'y a pas alors indication de la pupille artificielle, puisqu'il ne reste plus aucune partie transparente de la cornée et le malade se trouvera condamné à une cécité presque absolue, si l'on a pas recours à l'iridectomie. Elle rendra certainement alors de très-grands services, en permettant la résorption des exsudats, si indélébiles qu'ils paraissent.

Je n'insisterai pas plus longtemps sur cette influence thérapeutique bien manifeste ; car elle résulte des faits et est tout entière contenue dans les observations précédentes.

Comment expliquer maintenant l'influence mystérieuse de l'iri-

dectomie sur la disparition de taches cornéales aussi anciennes?

Je ne pense pas qu'elle puisse être attribuée à la solution de continuité pratiquée à la périphérie de la cornée, solution de continuité qui amènerait une poussée inflammatoire aiguë, favorisant la résorption d'exsudats chroniques. Ce qui me porte à repousser cette opinion, c'est que, dans les trois observations dues à M. Panas, l'incision avait été, suivant la pratique de ce chirurgien, faite à 1mm ou 1mm1/2 du bord transparent de la cornée; elle était donc plutôt scléroticale que cornéenne. L'état aigu qu'elle aurait produit dans la tache et qui, d'ailleurs, ne s'est pas manifesté d'une façon évidente, est, par conséquent, tout à fait problématique. Ce qui combattrait encore cette théorie, c'est que l'amélioration dans les opacités s'est produite lentement et quelque temps après l'opération. Ce ne peut donc être dans la plaie faite à la cornée qu'il faut chercher la cause du phénomène qui m'occupe.

Au contraire, il me paraît très-probable que l'iridectomie agit dans ces cas en modifiant la nutrition de la cornée. Mais comment s'opère cette modification? Il est difficile de s'en rendre compte ; toutefois je vais essayer d'en donner une théorie, à laquelle je n'attache pas grande importance d'ailleurs, puisqu'elle ne peut avoir aucune influence sur les faits, ni modifier mes conclusions.

La cornée, d'après les derniers travaux de His, se nourrit par la périphérie, c'est-à-dire par une série de phénomènes d'échange se produisant, de proche en proche, entre les éléments anatomiques de la membrane. Mais, en même temps, il y a un mouvement endostomotique continuel entre l'humeur aqueuse et la face profonde de la cornée ; de telle sorte qu'en fin de compte la nutrition de la cornée résulte de deux facteurs. Le second d'entre eux est le plus important. En effet, la cornée est douée d'une grande puissance endostomotique, à tel point que M. le professeur Gosselin a pensé que l'humeur aqueuse était fournie par les larmes qui traversent la cornée. Comme cette force doit s'exercer avec la même intensité, quel que soit le diamètre de la cornée suivant lequel elle agit, la quantité des échanges peut être mesurée par l'étendue de la surface qui en est le siége, et il est certain que la face postérieure de la cornée présente une étendue beaucoup plus considérable que celle de la section de cette membrane à sa jonction avec la sclérotique. On m'accordera

donc que la modification des phénomènes endosmo-exosmotiques, ayant leur siége à sa face profonde, aura une influence notable sur la nutrition de la cornée.

Or, la physiologie nous apprend que la pression, par l'influence qu'elle exerce sur la transsudation d'un liquide à travers une paroi membraneuse, peut entraver l'osmose, et même en changer la direction, si elle s'exerce sur un liquide contenu dans l'osmomètre. Nous trouvons une application immédiate de ce fait dans les taies où il s'est produit, soit une augmentation de la chambre antérieure avec hypersécrétion d'humeur aqueuse, soit des accidents glaucomateux proprement dits.

Dans ce cas, l'endosmose est troublée par la pression plus considérable que supporte la cornée de la part de l'humeur aqueuse, et l'iridectomie, en diminuant la tension, ne fait que rétablir une des conditions physiques nécessaires à une osmose régulière ; la nutrition de la cornée redevient normale et la tache se résorbe.

Supposons maintenant, et ce sera le cas le plus fréquent, qu'il s'agisse d'une opacité ancienne, sans augmentation de pression intra-oculaire. Les exsudations contenues dans les lames de la cornée et qui primitivement avaient eu pour cause un trouble nutritif, vont elles-mêmes, au bout d'un certain temps, entraver la nutrition de la cornée et troubler les échanges osmotiques. Il ne s'agira plus d'une exagération de pression des liquides de l'œil, mais d'une altération de la membrane endosmotique, c'est-à-dire de la cornée, qui entravera le mouvement nutritif et rendra impossible la résorption des matières épanchées. Si l'on pratique une iridectomie, on diminue la tension des liquides, l'échange de la superficie vers le centre de l'œil devient plus facile, par le fait de cette déplétion, et les produits exsudatifs peuvent être éliminés.

Cette théorie qui, comme beaucoup de théories, prête le flanc à de nombreuses objections, permettrait d'expliquer aussi les faits où, sans qu'il y ait augmentation de la pression, la paracentèse de la cornée a suffi pour faire disparaître des opacités, contre lesquelles tous les autres moyens avaient échoué (1).

Je n'ai certes pas la prétention d'avoir épuisé, dans quelques pages,

(1) Hasner, *Prag. med. Wochenschr.*

toutes les vues ingénieuses et véritablement utiles qui peuvent ressortir de la discussion des faits précédemment exposés. Il m'eût fallu des observations plus nombreuses et des recherches statistiques qui n'existent pas encore dans la science, pour établir d'une façon complète et définitive l'histoire de ce point nouveau d'ophthalmologie. Je m'estimerai cependant heureux d'avoir pu signaler à l'attention des chirurgiens un fait encore ignoré et fertile en conséquences pratiques.

Pour mieux faire ressortir le but de ce travail, je dirai en terminant :

1° Depuis son invention jusqu'à de Graefe, l'opération de l'iridectomie n'était faite que dans un but purement optique, pour créer une pupille artificielle, dans les cas où il existait encore une partie transparente de la cornée.

2° De Graefe appliqua cette opération au traitement curatif et même préventif du glaucome.

3° Aujourd'hui (et c'est ce que je me suis efforcé de prouver), l'iridectomie peut s'adresser directement au traitement des taies de la cornée, quelque anciennes et quelque indélébiles qu'elles paraissent.

Dr Pauchon.

DES CONDITIONS
QUI INFLUENT
SUR L'AMPLITUDE DU DÉPLACEMENT PARALLACTIQUE
DE L'IMAGE OPHTHALMOSCOPIQUE

Par le docteur Ch. ABADIE

On sait que lorsqu'on examine à l'image renversée le fond de l'œil, si la surface ne présente ni saillie ni cavité, et si le plan de la papille se confond avec le plan rétinien, en imprimant un léger mouvement de translation à la lentille placée près de l'œil observé, l'image de la papille et celle du plan rétinien, étant situées au même foyer, se déplacent d'une manière uniforme et par un mouvement d'ensemble. Si, au contraire, la papille présente une saillie ou une

cavité, l'image de cette saillie ou de cette cavité, n'étant plus au même foyer que celle du fond de l'œil, se déplace d'un mouvement propre, qui ne concorde plus avec le mouvement de l'image du plan rétinien. Ce phénomène, expliqué dans les traités classiques et connu sous le nom de déplacement parallactique de l'image, a une valeur importante en clinique, où l'on sait qu'il sert à juger soit une excavation glaucomateuse, soit une saillie du nerf optique dans certaines formes de neuro-rétinite, où la papille gonflée fait relief au fond de l'œil, soit, enfin, n'importe quelle éminence, n'importe quelle cavité.

Nous voulons attirer l'attention des praticiens sur les conditions qui rendent plus ou moins apparent ce déplacement parallactique. Plusieurs facteurs concourent à l'augmenter ou à le diminuer. Le plus important de tous consiste dans la profondeur de la cavité ou le relief de la saillie. Plus la différence de niveau sera considérable, plus le déplacement parallactique sera accusé. Ceci est presque évident, aussi je crois inutile de le démontrer; du reste, le fait est signalé et expliqué dans les auteurs classiques, qui ne manquent pas d'ajouter que c'est même un moyen de se rendre approximativement compte de l'enfoncement ou de la saillie qui existe au fond de l'œil. Soit dit en passant, ce moyen d'apprécier les différences de niveau n'a que l'avantage de la rapidité et de la facilité, et il cède le pas comme précision à celui qui consiste à déterminer exactement, au moyen de verres correcteurs employés par l'observateur à l'image droite, la réfraction du fond de l'excavation, puis celle du bord, de prendre la longueur *moyenne*, en millimètres, de deux yeux possédant chacun cet état réfringent différent, et de soustraire ces deux longueurs l'une de l'autre, ce qui indique d'une façon rigoureuse la profondeur de l'excavation. (Voyez du reste pour plus de détails l'ouvrage de Mauthner : *Lehrbuch der Ophthalmoscopie.*)

La différence de niveau des parties qu'on examine a donc une grande influence sur le déplacement parallactique de l'image. Mais est-ce la seule? N'y a-t-il pas d'autres éléments qui concourent à augmenter ou à diminuer cet effet? Nous n'avons trouvé, dans la littérature ophthalmologique, aucune indication à ce sujet; aussi croyons-nous utile de faire ressortir l'influence qu'exerce sur l'amplitude du déplacement l'état de réfraction et d'accommodation de l'œil qu'on examine. Supposons, pour fixer les idées et simplifier la question, qu'on

examine une excavation glaucomateuse chez un myope qui a un très-fort degré de myopie, soit la longueur A, B la profondeur de l'exca-

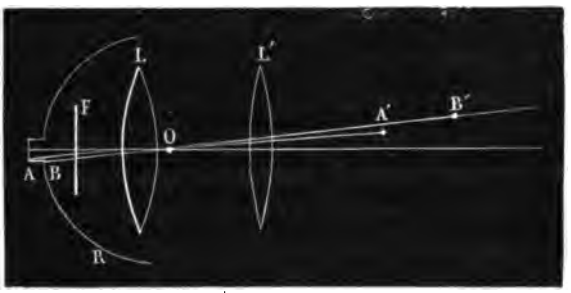

FIG. 1.

L, lentille dont la puissance réfringente représente celle d'un œil myope dont le plan focal principal postérieur est F; B, point de la surface rétinienne R situé au bord de l'excavation; A, point du fond de l'excavation; L', lentille interposée devant l'œil dans l'examen à l'image renversée; O, centre optique du système; A'B', images des points A, B.

vation, F le plan focal principal postérieur de l'œil. La myopie étant très-élevée, le plan focal principal F se trouve assez en avant des points B et A, aussi les images A' et B', foyers conjugués par rapport au système dioptrique composé de l'œil et de la lentille des points A et B, viendront se former *assez près* en avant de l'œil et l'*image* B' *de* B *ne sera pas très-éloignée de* A', *image de* A; *la distance de* A' *à* B' ne sera donc pas très-considérable; or, c'est précisément l'écartement des deux points A' B' qui détermine le déplacement parallactique de l'image, puisque ces deux points se meuvent dans l'espace avec des rayons différents autour d'un centre commun, quand on déplace la lentille; plus le degré de la myopie sera faible, plus les images A' B' (l'excavation restant la même) se formeront loin de l'œil, et plus leur *écartement* sera considérable. Si l'œil est emmétrope, la distance A' B' augmentera *proportionnellement au relâchement de l'accommodation*, et l'on voit facilement qu'elle croîtra encore dans l'hypermétropie, proportionnellement à son degré. Enfin, il est évident que pareille influence est exercée par la lentille interposée devant l'œil, et qui fait partie intégrante du système dioptrique composé, à travers lequel s'effectue la réfraction des points A et B. Plus la lentille L' dont on se sert sera forte (aura un pouvoir réfringent plus considérable), plus les foyers conjugués A'B', de A et B, seront rapprochés, et moins le déplacement parallactique sera accusé et, réciproque-

ment, plus elle sera faible, et plus celui-ci s'accentuera. Nous voyons donc que les trois facteurs principaux qui contribuent à la production du phénomène en question sont : 1° la profondeur de la saillie ou de l'excavation de l'œil ; 2° l'état de sa réfraction ou de son accommodation ; 3° la puissance focale du verre convexe dont on se sert dans l'examen. L'influence que je viens de signaler, et dont j'ai donné une démonstration élémentaire, n'est pas seulement théorique, elle est réellement assez accentuée pour avoir une valeur pratique, clinique. Le fait existe, et ce n'est qu'après l'avoir constaté que j'ai été conduit à l'interpréter. Que l'on vienne à observer attentivement le déplacement parallactique de l'image dans les excavations physiologiques (l'occasion est fréquente) chez les hypermétropes, ou chez les emmétropes ayant leur accommodation paralysée ou relâchée, et l'on s'assurera facilement de la réalité de ce que j'avance.

Dr Ch. Abadie.

BIBLIOGRAPHIE

PUBLICATIONS FRANÇAISES ET ÉTRANGÈRES

Archiv für Ophthalmologie, von Albrecht Graefe, Bd. XVII, Abth. I, 1871.

I. Atrophie du nerf optique, de cause cérébrale, avec excavation de la papille, par le docteur Hermann Schmidt, professeur à Marburg.

Cécité complète à gauche, incomplète à droite, survenue progressivement; aucun des signes fonctionnels du glaucome ; tension oculaire un peu plus grande que d'habitude, mais ne dépassant pas les limites extrêmes d'une tension physiologique, excavation comme glaucomateuse des deux papilles.

De Graefe diagnostiqua un glaucome simple et proposa une iridectomie. Peu après, le malade mourut de pleuro-pneumonie double, et l'autopsie permit de constater une atrophie des plus marquées des nerfs optiques ; une coupe longitudinale du nerf optique à travers la papille démontra anatomiquement l'existence d'une excavation considérable de cette papille, avec refoulement en arrière de la lame criblée.

L'auteur admet que dans ce cas l'excavation glaucomateuse a été consécutive à l'atrophie ; il pense que bon nombre de glaucomes simples, dans lesquels l'iridec-

tomie a été sans résultat, n'étaient autre chose que des atrophies papillaires, compliquées d'excavation secondaire ou consécutive de la papille.

II. Contributions a l'anatomie pathologique de l'œil, par le docteur Émile Berthold, professeur libre à Kœnigsberg.

1° *Staphylôme total de la sclérotique et de la choroïde, formation de vaisseaux dans la cornée et le corps vitré, atrophie de la choroïde, cataracte capsulaire postérieure congénitale.*

Œil gauche (d'un enfant de quinze mois) long de 43 millimètres, sclérotique très-amincie et laissant partout voir par transparence le pigment choroïdien ou irien; la cornée, très-riche en vaisseaux et très-épaisse, a toute l'apparence de la sclérotique, avec laquelle elle se confond presque.

Au-dessous de l'enveloppe scléro-kératique de l'œil, on trouve la cavité oculaire divisée en deux parties presque égales par l'interposition, entre le corps vitré et la chambre antérieure, du cristallin maintenu en place par les procès ciliaires; la moitié postérieure de cette enveloppe scléro-kératique est tapissée par la choroïde, considérablement atrophiée et dont les couches pigmentaires seules sont à peu près intactes; la moitié antérieure de cette même enveloppe est tapissée dans toute son étendue, moins une petite surface elliptique au niveau du centre de la cornée, par une pellicule pigmentée, vestige de l'iris.

Les lamelles cornéennes sont séparées par un tissu nouveau riche en cellules et qui sert de support à de nombreux vaisseaux.

Une partie du corps vitré reste adhérente à la papille, au cristallin et aux procès ciliaires; le microscope y découvre la présence de nombreux éléments en tout semblables à ceux que l'on a décrits comme étant l'origine des vaisseaux chez l'embryon.

Le cristallin présente à son pôle postérieur un corps opaque qui, détaché, entraîne avec lui la capsule postérieure tapissée à sa face antérieure par des cellules épithéliales que l'on retrouve également à la face postérieure de la partie transparente du cristallin. Ce corps opaque est constitué par une substance fondamentale, fibrillaire, traversée par de nombreux vaisseaux embryonnaires; de ce qu'il n'est qu'appliqué sur la face postérieure de la capsule cristallinienne qui, elle, est entièrement normale, l'auteur conclut qu'il y a là, en réalité, non une cataracte, mais bien une altération pathologique du corps vitré directement derrière le pôle du cristallin.

L'auteur admet que le staphylôme est dû à un arrêt survenu dans l'évolution des tissus de l'œil, s'appuyant sur ce que toutes les altérations trouvées ici dans la cornée, le corps vitré, le cristallin, etc., sont identiques avec ce que l'on observe dans ces organes à l'état embryonnaire.

2° *Contribution à l'étude des maladies du globe oculaire, consécutives à une méningite.*

Méningite suppurée; dans le courant du second septénaire; chémosis considérable de l'œil droit; ce chémosis disparaît presque en entier après six jours; à ce

moment on constate : adhérence de tout le bord papillaire au cristallin, champ pupillaire couvert d'un dépôt grisâtre.

Autopsie : Méninges infiltrées de pus, quelques globules de pus dans la sclérotique et la choroïde, rétine confondue entièrement avec le corps vitré ; l'une et l'autre ne sont plus constituées que par un pus épais dans lequel plongent les vaisseaux rétiniens.

L'auteur croit, avec Schwalbe, que l'arachnoïde a des communications directes à travers le trou optique, avec les lymphatiques de l'œil, et pense que, suivant le degré de l'inflammation propagée par cette voie, depuis les méninges, on a, du côté des yeux, ou bien un chémosis, ou bien une névrite optique, ou bien une inflammation suppurative de la rétine et du corps vitré. Une iritis dans une méningite est toujours secondaire.

3° *Trois cas de phthisie du globe de l'œil, consécutive à un sarcome mélanique de la choroïde.*

Ces trois cas sont importants, surtout au point de vue du pronostic du sarcome choroïdien. Ils prouvent, en effet, que ce genre de tumeur peut exister longtemps dans un œil sans tendre à envahir les tissus voisins ; ils montrent en outre (et cette observation est confirmée par un grand nombre d'autres cas) que l'affection sarcomateuse est loin de récidiver toujours, une fois l'énucléation faite ; et enfin ils établissent ce fait, que le sarcome de la choroïde peut exister dès le plus jeune âge et même prendre naissance déjà pendant la vie fœtale.

L'atrophie du bulbe, consécutive à ce genre de tumeur, est souvent le résultat des seules modifications que subit la nutrition de l'œil, contrairement à ce qu'avait avancé de Graefe, qui pensait qu'elle ne survenait jamais qu'à la suite d'un phlegmon de cet organe.

Chez l'un des trois malades, en dehors de la tumeur, il existait une cataracte ; noyau normal, mais entre lui et la capsule dépôts calcaires. La capsule elle-même semble épaissie et être le siége de semblables dépôts ; mais en traitant cette capsule par l'acide chlorhydrique qui dissout les dépôts calcaires, on constate que ceux-ci n'existaient point dans l'épaisseur même de la capsule et étaient simplement déposés a sa surface.

4° *Un cas de* granuloma *de l'iris.*

Affection ayant débuté avec tous les symptômes de l'iritis ; mais la surface de l'iris, d'un jaune verdâtre, présente cette particularité qu'elle est comme parsemée de gros grains. Après un traitement antisyphilitique qui resta sans résultat et une tentative d'iridectomie avortée à cause de la solide adhérence de l'iris au cristallin, on pratiqua l'énucléation de l'œil.

Dans l'iris et le corps ciliaire dont la structure normale avait entièrement disparu, on trouva de nombreuses cellules rondes, petites, à noyau bien visible. Les autres membranes et milieux de l'œil sont normaux, excepté que le corps vitré contient de grosses cellules rondes ou ovales, renfermant chacune trois ou quatre noyaux.

5° *Ossification de la choroïde, formation de membranes vitrées, disposition particulière du nerf optique.*

Pour une ophthalmie sympathique de l'œil gauche, on pratiqua l'énucléation de l'œil droit, blessé il y a vingt ans. A l'autopsie de cet œil, on trouva la choroïde entièrement ossifiée ; des coupes de cette cupule osseuse montrèrent qu'elle était constituée par une couche épaisse de tissu osseux normal, présentant dans son épaisseur des cavités médullaires avec des cellules adipeuses.

A l'intérieur de cette cupule, on ne trouve autre chose qu'un corps cylindro-conique, à base confondue avec la capsule postérieure du cristallin et qui se continue derrière le bulbe avec le nerf optique ; ce corps n'est rien autre que le nerf optique modifié, dans l'épaisseur duquel on ne trouve plus de fibres nerveuses, mais par contre un tissu connectif que traversent encore les artère et veine centrales de la rétine, très-reconnaissables sur une coupe ; le nerf optique s'est trouvé ici attiré dans l'intérieur du bulbe, au fur et à mesure que le corps vitré disparaissait.

Chez ce même malade, on trouva la membrane de Descemet fortement épaissie, se continuant au niveau du bord ciliaire de l'iris avec une membrane vitrée qui recouvrait toute la face antérieure de l'iris et tout le champ pupillaire.

Enfin, il existait ici encore une capsule cristalline à la face interne de laquelle étaient des dépôts calcaires ; la capsule même était intacte et exempte de toute opacité occupant son épaisseur même.

III. De l'abus des spiritueux et du tabac considéré comme cause d'amblyopie, par le docteur Ignace Hirschler (de Pesth).

Après un tableau très-complet de l'amblyopie toxique, l'auteur déclare que ce tableau s'applique aussi bien à l'amblyopie alcoolique qu'à celle qui est due à l'action du tabac. En général, pour l'auteur, l'alcool et le tabac concourent ensemble au développement d'une amblyopie ; dans certaines circonstances pourtant, on a a pu montrer que l'amblyopie était due rien qu'à l'abus du tabac, la maladie, dans ces cas, ayant pu être guérie par la seule cessation de l'habitude de fumer.

L'amblyopie toxique a beaucoup de ressemblance avec celle que l'on observe dans l'ataxie locomotrice au début ; on évitera de les confondre, en tenant compte des symptômes concomitants et de la marche de l'amblyopie toxique, qui est une marche chronique (sauf au début, où il se fait une disparition rapide de la puissance visuelle), et qui est, en outre, remarquable par des exacerbations et des rémissions.

Le pronostic est favorable toutes les fois que les malades consentent à ne plus boire et à ne plus fumer, et lorsqu'il n'existe pas encore d'atrophie du nerf optique.

IV. Contributions cliniques, du docteur Landesberg (d'Elberfeld).

1° *Sur une forme particulière d'ophthalmie épidermique.*

Au début, malaise général, inappétence, constipation, léger mouvement fébrile ; après quarante-huit heures environ de cet état, une douleur sourde et une sensa-

tion de pesanteur dans les yeux attire de ce côté l'attention des malades. A ce moment on trouve les paupières abaissées et brûlantes; lorsqu'on les entr'ouve, il tombe de grosses larmes, la conjonctive bulbaire est infiltrée, œdémateuse ; au bout de quelques jours, cet œdème est si considérable qu'il forme un bourrelet tout autour de la cornée.

Dans les premiers temps de l'affection oculaire, la cornée et l'humeur aqueuse sont transparentes, la pupille rétrécie; il y a de fortes névralgies péri-orbitaires et souvent, chez les enfants, des vomissements.

Aucune sécrétion au début, plus tard sécrétion séreuse; aussitôt que cette sécrétion s'établit, la cornée, jusqu'alors intacte, se trouble dans la partie inférieure périphérique ; ce trouble grisâtre devient peu à peu plus dense et affecte une coloration légèrement jaunâtre ; à son centre apparaît bientôt une tache, ronde comme une tête d'épingle, assez semblable à celles que l'on observe après une légère blessure de la cornée. Cette infiltration centrale, avec son auréole jaunâtre, ne se montre jamais isolée ; toujours il y en a deux ou trois en même temps, séparées par du tissu cornéen sain.

A partir de ce moment, l'affection peut affecter trois formes différentes; dans les cas graves, les ulcérations qui sont au centre de chaque auréole jaunâtre s'étendent en surface et en profondeur, toute la cornée s'infiltre de pus ; dans les cas moins graves, ces ulcérations ne s'étendent qu'en profondeur et aboutissent à un kératocèle et à une hernie de l'iris. Les cas les plus bénins sont ceux où les couches superficielles périphériques de la cornée sont seules atteintes.

Un fait à noter dans cette ophthalmie, c'est l'alternance très-évidente observée entre les phénomènes inflammatoires de la conjonctive et ceux de la cornée ; c'est ainsi que l'œdème inflammatoire de la conjonctive bulbaire, qui allait sans cesse en augmentant aussi longtemps que la cornée restait intacte, disparaissait petit à petit dès l'apparition du trouble cornéen.

2° *Contribution à l'étude de l'atrophie essentielle du bulbe.*

Deux observations d'atrophie essentielle du bulbe : dans l'une, ce sont des tiraillements de l'iris, adhérent à la cornée, qui ont été la cause des névralgies ciliaires et de la névrose sécrétoire, qui a abouti à une atrophie momentanée du bulbe oculaire, à une diminution de la tension de l'œil et de l'acuité visuelle; dans le second cas, c'est l'inflammation suppurative de la cornée qui a déterminé les mêmes phénomènes névralgiques et la même névrose sécrétoire.

De Graefe a depuis longtemps signalé les synéchies antérieures, les leucomes cornéens et, quelquefois, certaines inflammations de la cornée, comme pouvant être la cause de glaucomes secondaires, c'est-à-dire d'une névrose sécrétoire avec hypersécrétion des liquides; il est intéressant de noter que ces mêmes causes peuvent donner lieu quelquefois à une semblable névrose sécrétoire se traduisant, non plus par une exagération de la sécrétion intra-oculaire, mais par une cessation de toute sécrétion.

Il est bon de faire remarquer aussi que, dans la première observation de l'auteur, la même thérapeutique qui réussit si bien dans le glaucome, c'est-à-dire l'iridectomie, a pleinement réussi pour arrêter l'atrophie du bulbe.

3° *Œdème chronique, idiopathique, de la paupière supérieure gauche et de la conjonctive bulbaire.*

Chez la malade dont l'auteur rapporte l'observation, il ne put découvrir, ni dans les yeux ni dans l'état général, une cause de l'œdème de la paupière supérieure et de la conjonctive bulbaire. L'œdème de la paupière était tel, que toute action du muscle releveur était abolie ; l'œdème du bulbe s'injectait très-fortement par suite de l'irritation la plus légère. Le rebord de la cavité orbitaire était épaissi, inégal et douloureux à la pression. Bien que l'on dût rejeter toute cause syphilitique, on obtint d'un traitement mercuriel par les frictions, combiné avec des applications locales de teinture d'iode, une résolution complète de l'œdème palpébral et presque complète de l'œdème du bulbe.

V. Sur des formes anormales de rétinite pigmentaire, par le professeur Th. Leber.

L'auteur les divise en : 1° Rétinite pigmentaire avec trouble typique de la vue et anomalies ophthalmoscopiques. Dans cette catégorie rentrent la rétinite pigmentaire sans pigment et la rétinite pigmentaire avec plaques atrophiques disséminées de la choroïde.

2° Rétinite pigmentaire avec fond de l'œil typique et forme anormale du trouble de la vue. A cette forme appartiennent deux variétés : la rétinite pigmentaire avec prédominance de la diminution de la vision centrale, et la rétinite pigmentaire avec fond de l'œil typique, vision centrale bonne, mais avec des anomalies, relativement aux autres symptômes qui touchent à la puissance visuelle, telles qu'un rétrécissement non concentrique du champ visuel, l'absence d'héméralopie, ou son remplacement par la nyctalopie.

3° Rétinite pigmentaire avec fond de l'œil anormal et troubles visuels anormaux. Cette forme comprend : *a*. l'amblyopie ou l'amaurose congénitale, suite de rétinite pigmentaire (la pigmentation de la rétine ici ne se déclare que dans le courant de la première année ; la cécité, généralement complète, existe dès la naissance) ; *b*. la rétinite pigmentaire non congénitale avec amblyopie centrale du début et défaut de pigment dans la rétine ; *c*. la rétino-choroïdite pigmentaire avec symptômes anormaux (mais héréditaire).

4° Rétinite pigmentaire à marche anormale, avec participation inégale des deux yeux à la maladie. C'est ainsi que la rétinite pigmentaire peut rester stationnaire pendant des années, la vue se perdre quelquefois, plus ou moins rapidement, comme par accès, etc.

Les causes principales auxquelles on peut rapporter la rétinite pigmentaire sont, d'après Galezowski, la syphilis ; l'auteur a rencontré plus fréquemment la consanguinité des parents, quelquefois aussi l'hérédité.

Dr Boncour, médecin aide-major.

SOCIÉTÉ DE CHIRURGIE

SÉANCE DU 8 MAI 1872. — PRÉSIDENCE DE M. TRÉLAT.

Quelques considérations sur l'opération de la cataracte.

M. PANAS lit un rapport sur un travail de M. le docteur José Lourenço (de Bahia) :

Dans le travail qui vous a été communiqué par M. Lourenço de Magalhaès, l'auteur se montre partisan de l'éclectisme en matière d'opération de la cataracte, en même temps qu'il cherche à réhabiliter l'ancienne opération à lambeau. Passant en revue les divers procédés de kératotomie linéaire ou à lambeau combinés à l'iridectomie, M. Lourenço condamne l'excision de l'iris comme exposant, dit-il, à des inflammations consécutives, par suite d'une trop grande quantité de lumière qu'elle laisse tomber sur la rétine ; et à l'appui de son dire, il cite une observation tirée de sa pratique. Là réside, suivant l'auteur, la grande objection adressée à l'opération de Graefe; car, pour ce qui est des difficultés de l'exécution de celle-ci, il dit ne les avoir pas rencontrées. Lorsque les yeux sont petits et enfoncés dans l'orbite, notre confrère est pour la kératotomie externe, d'après le procédé de M. Galezowski, ce qui nous paraît sujet à discussion. Tels sont les points principaux que l'auteur touche dans son travail. Voici quelles sont maintenant les impressions que la lecture de celui-ci a laissées dans l'esprit de votre rapporteur.

Sans doute la kératotomie classique est une bonne opération, témoins les succès nombreux qu'elle a fournis depuis Daviel jusqu'à nos jours ; seulement il s'agit de savoir si les procédés linéaires avec ou sans iridectomie ne constituent pas, quant au nombre des guérisons obtenues, une méthode opératoire plus parfaite, et c'est ce que notre confrère n'a pas cherché à établir ou à combattre par des faits.

M. Lourenço pense que l'iridectomie expose l'œil à une trop vive lumière, d'où il résulterait une phlegmasie profonde, destructive pour cet organe ; mais comme il ne s'appuie que sur un seul fait qui, lui-même, est en contradiction avec les résultats favorables fournis par l'iridectomie appliquée au traitement du glaucome et des taies de la cornée, il est nécessaire d'attendre une démonstration plus complète. L'auteur nous paraît être, du reste, en contradiction avec lui-même lorsqu'il donne, dans certains cas, la préférence au procédé de M. Galezowski, qui, au point de vue des imperfections optiques, ne laisse rien à envier à aucun autre des procédés opératoires connus jusqu'à ce jour.

M. Lourenço ne trouve pas le procédé de Graefe d'une exécution difficile, ce qui prouve hautement en faveur de son habileté opératoire. Mais il n'en est pas moins vrai que des accidents, tels que le prolapsus de l'humeur vitrée et l'épanchement d'une quantité notable de sang dans l'œil se montrent encore assez souvent, pour qu'en Allemagne et ailleurs on cherche à éviter ces imperfections.

Pour notre compte, tout en étant partisan du procédé de Graefe, nous croyons qu'il est permis de chercher à faire mieux. C'est ainsi qu'à l'hôpital de Moorfields, on fait l'incision tout entière dans la cornée, ainsi que nous avons pu le constater par nous-mêmes ; que notre collègue M. Perrin, dans une de ses dernières présentations, nous disait avoir suivi chez son opéré un procédé de Graefe, légèrement

modifié ; que M. Liebreich s'écarte actuellement, et de beaucoup, des règles posées par son maître, au point de faire une kératotomie très-distante de la périphérie et sans iridectomie. Nous-mêmes, enfin, nous nous sommes livrés à des tentatives qui, nous l'espérons, ne seront pas dénuées d'intérêt pratique pour l'opération de la cataracte.

M. Lourenço ne se montre pas partisan de l'opération de M. Liebreich, qu'il a vu pratiquer à Londres par l'inventeur.

M. Lourenço nous apprend, en outre, qu'en Angleterre, la division de la capsule est souvent pratiquée d'une façon insuffisante ; mais c'est là une question qui ne touche pas directement au procédé suivi dans l'exécution de la kératotomie, et qui dépend bien plus de la manière dont on s'y prend pour ouvrir la capsule.

En résumé, M. Lourenço touche, dans son travail, aux questions les plus importantes concernant l'opération de la cataracte par les nouveaux procédés. Nous devons lui en savoir grand gré. Seulement, n'ayant pas des éléments suffisants à sa disposition, il est tout naturel qu'il ne soit parvenu à résoudre que de très-loin le problème qu'il s'était posé. Nous ne doutons pas toutefois que ce qu'il n'a pu faire maintenant, il saura le réaliser plus tard, et ses autres titres, que nous vous demanderons la permission de rappeler ici, en sont les meilleurs garants.

M. le docteur Lourenço a publié, en effet, ce qui suit :

Thèse inaugurale sur la syphilisation ; — Études biographiques sur les altérations du nerf optique ; — Description d'un nouveau procédé de symblépharon ; — Intoxication atropique par les collyres ; — De la diplopie monoculaire ; — Deux travaux sur le kératoconus ; — Traitement de la blépharite par l'épilation des cils, etc.

Votre commission a l'honneur de vour proposer en conséquence :

1° De déposer favorablement le travail de M. Lourenço dans les archives de la Société ;

2° De prendre en considération sa demande de candidature comme membre correspondant étranger.

Ophthalmie sympathique à la suite d'une lésion de l'autre œil ; Ablation de l'œil malade ; Guérison, par Sp. Watson (*Royal south London Ophthalmic Hospital*).

A. C..., trente-six ans, reçoit un coup à l'œil droit, cinq ans avant son entrée à l'hôpital. L'œil se rapetisse, la vue s'éteint. Il y a dix-huit mois, il reçoit à l'œil gauche une arête de poisson. Cet œil est toujours douloureux, irrité depuis le dernier accident ; le jour de l'entrée (mars 1871), on observe une grande douleur et de la photophobie ; l'œil gauche a tous les symptômes d'une cyclite. La cornée est uniformément épaissie, la région ciliaire de la choroïde a spécialement une coloration rouge pourpre. L'œil voit le n° 2 de l'échelle de Jaeger. L'œil droit est douloureux lorsqu'on le presse au-dessus et en dedans. On diagnostique une irido-choroïdite traumatique de l'œil gauche, compliquée d'une irritation sympathique due à l'état de l'œil droit. Le 24 mars, on enlève l'œil droit ; on donne

24 grains d'hydrate de chloral qui sont impuissants; 1 grain d'opium réussit la nuit suivante. La photophobie et la cyclite persistent; on donne, le 31 mars, du calomel, de l'opium et 25 gouttes d'atropine toutes les trois heures. On continue ce traitement jusqu'au 2 mai, époque à laquelle les gencives deviennent malades. On substitue au mercure l'iodure de potassium; trois doses par jour de 10 grammes chaque. Le 23 mai, on donne le bromure de potassium à la dose de 10 grains par jour. Le 6 juin, la cornée est claire, la pupille dilatable, la sclérotique décolorée; le malade lit le n° 8 de Jaeger. (*Gazette médicale de Paris*, 1872, 11 mai, p. 227.)

CORRESPONDANCE

M. le docteur Colson (de Beauvais) nous prie d'insérer la note suivante au sujet de son ophthalmostat :

L'ophthalmostat dont je me sers dans les opérations du globe oculaire n'est autre que l'ophthalmostat ordinaire, au crochet supérieur duquel j'ai fait ajouter une goupille avec pas de vis, dans lequel j'introduis une pointe qui pique la sclérotique pour l'immobiliser, et que l'on fixe en donnant un ou deux tours de vis.

L'avantage de cet instrument est, dès qu'il est appliqué, de laisser libre la main gauche.

Il faut avoir deux ophthalmostats, l'un pour le côté droit, l'autre pour le côté gauche.

Cet instrument, qui fixe l'œil en piquant la sclérotique dans laquelle la pointe s'enfonce, est préférable à la pique Pamard, qui agit surtout par pression sur un des diamètres du globe de l'œil, et qui expose davantage dans l'opération de la cataracte à la sortie de l'humeur vitrée.

Il procure une immobilité absolue du globe oculaire, quelle que soit la laxité de la conjonctive, et, sous ce rapport, il est bien supérieur aux pinces qui saisissent un repli de la conjonctive dont la résistance n'est pas toujours suffisante, surtout chez les vieillards, chez lesquels le tissu cellulaire sous-conjonctival est souvent infiltré.

Quand je m'en suis servi, j'ai chloroformisé le malade pour éviter la douleur, ce qui n'est pas absolument nécessaire.

Quelle que soit l'agitation du malade, l'immobilité que j'ai obtenue dans l'œil a été absolue, ce qui est un grand avantage pour des mains qui n'ont pas tous les jours l'occasion d'opérer.

Dr Colson.

Notre numéro dernier était déjà sous presse au moment où nous avons reçu la lettre suivante d'un de nos confrères de province, M. Thomas (de Tours), au sujet de notre article sur les glaucomes irréguliers. Nous nous empressons d'en donner connaissance à nos lecteurs; ils y verront que M. Thomas propose

de faire l'iridectomie dans la période prodromique du glaucome ; c'est l'opinion que j'ai émise aussi dans mon dernier travail. Deux faits semblables nous ont conduits à la même conclusion, et je suis heureux de me rencontrer avec mon confrère de Tours dans cette circonstance.

A M. le Dr Galezowski.

Monsieur et très-honoré confrère,

Dans votre intéressante étude *sur les formes irrégulières du glaucome*, publiée dans le dernier numéro du *Journal d'ophthalmologie* (1), je trouve le passage suivant:

« Il n'est pas douteux que les attaques névralgiques violentes d'un œil, de » même que l'opération pratiquée dans un œil, précipitent souvent les accidents » inflammatoires de l'autre. Ce qui aurait pu arriver quelques semaines ou même » quelques mois plus tard, survient beaucoup plus rapidement, et quelquefois avec » une violence extrême. Chez une de mes malades, la maladie de l'œil non opéré a » commencé par des vomissements incoercibles. L'opération fut pratiquée très- » régulièrement sur l'œil droit atteint d'un glaucome aigu, après un mois de » durée. La première nuit après l'opération, la malade fut prise de vomisse- » ments qui n'ont pu être arrêtés que vers le matin. En examinant les yeux de » la malade, j'ai pu constater l'existence d'un glaucome aigu dans l'œil non opéré. » L'iridectomie amena la guérison prompte de la maladie. »

Ayant eu dernièrement l'occasion d'observer un cas analogue à celui que vous rapportez, j'ai pensé que peut-être vous le trouveriez digne de figurer près du vôtre. A ce titre, je prends la liberté de vous l'adresser.

M. X..., âgé de cinquante ans, propriétaire aux environs de Tours, vint me consulter, dans les derniers jours de l'année 1871, pour une diminution notable de la vision de l'œil gauche. Doué d'une excellente constitution, n'ayant jamais eu de maladies graves, oculaires ou autres, M. X... me raconta qu'il jouissait d'une vue excellente, lorsqu'il y a deux ans il fut pris subitement de douleurs excessivement vives dans l'œil gauche, s'irradiant dans toute la moitié correspondante de la tête, et s'accompagnant de vomissements. Après quelques jours de durée, ces accidents se dissipèrent, mais le malade s'aperçut que la vision de l'œil gauche avait subi une atteinte très-prononcée. Il fut soumis jusque dans ces derniers temps à divers traitements internes, mais la vue a continué graduellement à décroître.

A droite, la vision est intacte ; cependant, depuis quelques semaines, M. X... voit, de cet œil, des anneaux colorés autour de la flamme des lampes, et comme il a également observé ce signe quelques mois avant l'attaque de l'œil gauche, il craint que l'œil droit ne soit à son tour menacé. A gauche, la pupille est dilatée, la chambre antérieure diminuée, et à l'examen ophthalmoscopique je constate une excavation de la papille du nerf optique, avec battements artériels spontanés ; toutes lésions qui démontrent que M. X... est atteint d'un glaucome chronique, ce que

(1) *Journal d'ophthalmologie*, avril 1872, p. 212.

permettaient déjà d'affirmer les renseignements fournis plus haut et l'examen du champ visuel. Celui-ci a, en effet, subi une diminution considérable. Il est oblitéré en dedans, en haut et en bas. Cependant la fixation est encore intacte.

L'œil droit ne présente, à l'ophthalmoscope, aucune altération du nerf optique; cependant, les artères de la papille paraissent un peu pâles et une légère pression sur le globe oculaire détermine des battements artériels. Ces signes, joints aux symptômes précurseurs déjà mentionnés, donnaient donc lieu de redouter une attaque de glaucome aigu sur cet œil, dans un avenir plus ou moins éloigné.

Reculant un peu devant l'iridectomie que je lui proposais, M. X... se rendit à Paris et consulta MM. Giraud-Teulon et Galezowski. Tous deux confirmèrent mon diagnostic et invitèrent M. X... à se soumettre à l'opération.

Le 9 janvier 1872, je pratiquai sur l'œil gauche l'iridectomie. Le soir, je vis le malade; il n'éprouvait aucune souffrance. Le lendemain matin, je fus mandé en toute hâte. Vers une heure du matin, M. X... avait été pris presque subitement de douleurs excessives dans l'œil droit (non opéré). Ces douleurs s'irradiaient dans le front, la tempe droite et jusque dans la nuque.

L'œil était le siége d'un écoulement abondant de larmes chaudes et brûlantes. La vision était on ne peut plus confuse. Enfin, depuis le début de l'attaque, M. X... était en proie à des vomissements incessants.

Je pratiquai sur le champ l'iridectomie sur l'œil droit. Immédiatement, les douleurs disparurent et les vomissements cessèrent. Le résultat final fut aussi bon que possible. J'ai depuis lors assez souvent revu M. X... Il ne voit plus d'anneaux colorés autour des flammes. La presbytie est moins prononcée qu'avant l'opération et il se sert pour lire de verres n° 36, au lieu de verres n° 24, dont il faisait précédemment usage. Avec le verre n° 36, il lit très-facilement le n° 2 de l'échelle typographique de M. Giraud-Teulon.

Dans ce cas, comme dans celui que vous rapportez, on ne saurait, il me semble, nier l'influence de l'iridectomie sur l'explosion de cette attaque de glaucome qui s'est montrée le lendemain de l'opération sur l'œil non opéré. Cet œil était, il est vrai, prédisposé; il présentait des signes prodromiques évidents, mais l'iridectomie a été la cause déterminante de cette attaque, qui ne serait survenue, en l'absence de l'opération, que dans un temps plus éloigné. Aussi ne puis-je partager l'opinion des auteurs qui ne voient dans ces faits qu'une simple coïncidence.

Cette observation diffère, cependant, de la vôtre à un certain point de vue. Mon malade était atteint de glaucome chronique, tandis que le vôtre présentait un glaucome aigu; et il en était de même chez les opérés de de Graefe, qui n'a pas rencontré cet accident dans les glaucomes soi-disant inflammatoires. L'explosion de phénomènes glaucomateux dans le second œil n'est, dit-il, à craindre que dans les cas où un œil atteint de glaucome inflammatoire primaire a été opéré pendant la période d'irritation (1). Le cas que j'ai observé doit donc faire admettre que cette explosion peut se produire également, lorsque l'iridectomie a été pratiquée dans le cas de glaucome chronique.

Maintenant, très-honoré confrère, me permettrez-vous, en terminant, de vous

(1) *Contribution à la pathologie et à la thérapie du glaucome*, par von Graefe (*Annales d'oculistique*, janvier et février, 1870, p. 46).

poser une question : Étant admis que l'iridectomie peut provoquer l'explosion de phénomènes glaucomateux sur l'œil non opéré, le glaucome étant en outre une affection toujours bilatérale, n'y aurait-il pas lieu de pratiquer une double iridectomie toutes les fois qu'un œil étant atteint de glaucome, son congénère présenterait des signes prodromiques évidents?

Veuillez, monsieur et très-honoré confrère, agréer l'assurance de mes sentiments distingués.

LOUIS THOMAS.

NOUVELLES

Nous apprenons avec une vive satisfaction que notre confrère, le docteur Delgado Jugo, va fonder à Madrid une institution ophthalmique par ordre et sous les auspices du roi et de la reine d'Espagne. Une lettre datée du 20 mai nous fait savoir que l'inauguration aura lieu dans le courant du mois de juin.

Cette institution, qui sera pourvue de vingt-quatre lits spécialement destinés aux opérés et aux malades atteints d'ophthalmies graves, renfermera tout ce qu'un établissement de ce genre peut offrir de ressources, au point de vue de l'enseignement et de la pratique de l'ophthalmologie. A plus tard les détails.

Le professeur Delgado dirige également à Madrid un bureau municipal de consultations pour les maladies des yeux. D'après le tableau officiel que nous avons entre les mains, le nombre des malades atteints d'affections oculaires qui se sont présentés à la consultation et qui y ont reçu des soins, y compris les opérés, s'élève, du mois de juillet 1869 au mois de juin 1870, au chiffre de 1438. Ce total se décompose ainsi, par rapport au sexe :

Hommes	408
Femmes	582
Enfants du sexe masculin	215
Petites filles	233

Relativement aux maladies :

Les *affections des voies lacrymales* y sont représentées par un chiffre de	55
Les *affections des paupières*	91
Les *affections des muscles de l'œil*	12
Les *affections des conjonctives*	400
Les *affections de la sclérotique*	2
Les *affections de la cornée*	602
Les *affections de l'iris*	58
Les *altérations de nutrition du cristallin*	95
A reporter	1315

Report.	1315
Les *affections de la choroïde et du corps vitré*	19
Les *affections de la rétine et du nerf optique*.	49
Les *affections générales du globe de l'œil* (panophthalmie, épithélioma, atrophie, etc.).	36
Les *maladies de la réfraction et de l'accommodation* sans autres lésions	19
Total.	1438

De cette statistique, il ressort que cinq cents fois les deux yeux ont été atteints simultanément, et que, lorsque l'affection a été localisée à un des yeux seulement, la proportion est pour l'œil gauche de 490, pour l'œil droit de 448.

Si l'on veut connaître le nombre d'opérations qui ont été pratiquées dans ces 1438 cas d'affections diverses, le total est de 146, se décomposant de la manière suivante :

Voies lacrymales (fistules, tumeurs).	24
Paupières (trichiasis, ectropion, dermoïdes, épithélioma, etc)..	11
Muscles (ténotomie).	5
Cornée (extraction de corps étrangers).	1
Iris (iridectomie, pupille artificielle, iridésis)	48
Cristallin (cataractes de diverses natures).	53
Globe oculaire (amputation de l'hémisphère antérieur, énucléation).	4
Total.	146

OBSERVATIONS CLINIQUES

DEUX OBSERVATIONS
D'AFFECTIONS OCULAIRES DE CAUSE CÉRÉBRALE

Par le Dr BONCOUR

I. — Hémiopie homonyme droite cérébrale.

(Observation recueillie à la clinique du Dr Galezowski.)

M. D..., soixante-deux ans, officier en retraite, vient à la clinique du docteur Galezowski le 25 avril 1872.

En novembre 1871, il a été atteint subitement d'hémiplégie droite, avec diplopie, paralysie du facial droit, grande difficulté de parler et diminution de la sensibilité dans la moitié droite de la face. Six semaines plus tard, de ces symptômes si inquiétants il ne restait plus guère que quelques fourmillements dans le côté autrefois paralysé.

En mars 1872, à la suite d'un accès d'asthme plus fort que d'habitude, vers huit heures du soir environ, le malade perdit subitement la vue des deux yeux; la cécité survint si vite que le malade crut un instant que l'on venait d'éteindre la lumière. Cette cécité ne dura que quelques jours, et le malade put voir de nouveau, mais avec peu de netteté et grande fatigue.

Quinze jours après, nouvelle paralysie survenue subitement dans toute la face; elle n'a duré que quelques heures, durant lesquelles le malade ne pouvait ni parler ni faire avec la bouche ou la langue aucun mouvement.

Depuis cette dernière attaque, l'ouïe est devenue un peu dure, et l'intelligence, jusqu'alors à peu près intacte, a été notablement atteinte : la mémoire surtout s'est trouvée un moment entièrement perdue, et aujourd'hui encore le malade est incapable de faire une division ou une multiplication.

La santé générale du malade est, du reste, assez bonne, sauf des accès d'asthme assez fréquents; absolument rien du côté du cœur.

25 *avril* 1872. — Les mouvements de la langue et de la face sont

revenus, plus de diplopie; le malade n'accuse qu'un affaiblissement peu notable des membres droits qui, ainsi que ceux du côté gauche, sont le siége de quelques fourmillements persistants; par contre, il se plaint beaucoup de ne plus pouvoir lire. Du reste, il n'existe aucune douleur du côté des yeux qui, à l'extérieur, ne présentent rien d'anormal.

Si l'on présente au malade un livre, il peut lire, avec ses lunettes de presbyte, les caractères les plus fins; mais dès qu'il a lu une ligne, toutes les lettres se brouillent et il est forcé de s'arrêter.

Avec chaque œil séparément, le malade peut ainsi lire quelques mots. S'il regarde devant lui un objet assez volumineux, soit avec un seul œil, soit avec les deux, toujours on remarque qu'il semble fixer un point situé un peu à gauche de l'objet regardé; si on lui dit de fixer, avec les deux yeux, une porte par exemple, il semblera regarder non pas la partie médiane de la porte, mais toujours sa limite gauche.

Œil gauche. — La moitié externe ou gauche du champ visuel est entièrement abolie, la moitié interne ou droite est intacte; si l'on place un vase bien en face de cet œil, le malade ne voit que la moitié droite du vase; l'autre moitié n'est même pas entrevue. Ce même vase placé dans la moitié droite du champ visuel est vu tout entier.

Œil droit. — Toute la moitié interne ou gauche du champ visuel est abolie; le malade ne voit que la moitié droite d'un vase placé devant cet œil; il voit le vase tout entier si ce vase, au lieu d'être bien en face de l'œil, est porté plus à droite.

Lorsque les deux yeux du malade sont ouverts, le même vase placé bien en face de lui est vu tout entier, mais on constate qu'alors le regard du malade semble dirigé au loin, en un mot que les deux yeux ne sont pas convergents; dans cette position des deux yeux, un objet peu volumineux, placé directement en face de la ligne médiane du visage, se trouve être tout entier placé dans la moitié droite du champ visuel de l'œil gauche, qui seul ici intervient pour la vision de cet objet, à l'exclusion de l'œil droit.

A l'ophthalmoscope on ne trouve rien de particulier ni dans l'un ni dans l'autre œil, sauf une légère varicosité des vaisseaux de la rétine.

Diagnostic. — 1° La moitié gauche du champ visuel de chaque œil

est entièrement abolie ; les deux moitiés droites sont intactes : il y a donc ici une *hémiopie homonyme droite*.

2° La vision centrale est conservée pour chaque œil.

3° L'anesthésie rétinienne porte sur la moitié droite de la rétine des deux côtés.

D'après les lois de l'entrecroisement des fibres dans le chiasma, nous savons que l'hémiopie observée chez ce malade ne peut être due qu'à une lésion de l'hémisphère cérébral droit : c'est de là en effet que viennent les fibres nerveuses qui fournissent à la partie droite de chaque rétine.

4° L'hémiplégie droite dont a été atteint ce malade, accompagnée de paralysie du facial droit et de diplopie, est évidemment de cause cérébrale ; quant à la nature de cette cause, vu la manière brusque dont sont survenus ces symptômes, et vu l'absence de toute affection cardiaque (ce qui exclut l'embolie), tout porte à penser que c'est une apoplexie cérébrale.

La cécité presque complète qui est survenue subitement plus tard, et qui, après quelques jours, s'est transformée en une simple hémiopie, relève également, et pour les mêmes raisons, d'une apoplexie du cerveau. Enfin c'est une troisième extravasation du sang dans la masse cérébrale qui a déterminé la paralysie du facial des deux côtés, avec surdité progressive et affaiblissement notable des facultés psychiques. Ces trois apoplexies siégent, du reste, toutes presque dans la même partie du cerveau : les deux dernières peuvent n'être que la conséquence du travail inflammatoire qui s'est fait autour du premier foyer apoplectique. Quant au siége de ces apoplexies, il doit être dans le voisinage du bulbe rachidien, entre lui et la protubérance annulaire, dans l'épaisseur peut-être des pédoncules cérébelleux ; elles sont en outre situées à droite : ce siége étant admis, on s'explique sans peine toute la succession des phénomènes qu'a présentés ce malade depuis environ six mois.

II. — NÉVRITE OPTIQUE DOUBLE CONSÉCUTIVE A UNE BLESSURE DE L'OS FRONTAL PAR UN ÉCLAT D'OBUS.

(Observation recueillie dans le service de M. Libermann, à l'hôpital du Gros-Caillou.)

G..., âgé de cinquante-six ans, détenu politique, fut blessé le 10 mai 1871 d'un éclat d'obus au-dessus du sourcil gauche. Entré à

l'hôpital du Gros-Caillou le 6 mai 1872. Aussitôt après sa blessure il a perdu connaissance pendant plusieurs heures; le lendemain, l'œil gauche était fortement rouge au dire du malade; cette rougeur a persisté quelques semaines, puis disparut, et le malade, qui n'avait que peu vu de cet œil, pendant qu'il était ainsi enflammé, put voir avec lui, quoique moins bien que de l'œil droit. Quant à ce dernier, il n'a jamais été injecté; ni névralgies périorbitaires, ni épiphora, à aucun moment; il a commencé à faiblir il y a environ un mois en même temps que le gauche devenait, lui aussi, plus faible.

Par la plaie qui existe au-dessus du sourcil gauche sont sorties cinq à six esquilles; la plaie est devenue fistuleuse, fournissant toujours une petite quantité de pus.

Depuis le jour où le malade a été blessé, il a eu fréquemment des vertiges, des douleurs occipitales revenant par accès, sa mémoire s'est en partie perdue, il est devenu comme un enfant et dit lui-même que la moindre chose le fait pleurer, il est devenu faible sur ses jambes, a de la peine à marcher; quelques soubresauts de temps à autre dans les membres, ainsi que des fourmillements; pas de différence entre les membres des deux côtés.

Depuis l'époque où la vue a commencé à faiblir dans l'œil droit, les douleurs névralgiques qui ont leur plus grande intensité dans la région occipitale sont devenues très-violentes et presque continues.

20 *mai* 1872. — Depuis ce matin les névralgies occipitales sont, au dire du malade, plus fortes qu'elles n'ont jamais été; dès qu'il se tient debout un instant, il a des vertiges et manque de se trouver mal; grande faiblesse de tous les membres, notamment des membres inférieurs.

Œil gauche. — Au-dessus du sourcil gauche, à 2 centimètres au-dessus du rebord orbitaire et à 5 centimètres de la ligne médiane du front, est une plaie fistuleuse, adhérente à l'os frontal; il en suinte continuellement un pus séreux.

Le rebord orbitaire ne présente aucune déformation, il est en tout semblable à celui du côté droit.

Le volume de cet œil est le même qu'à droite; la tension des deux yeux est égale; aucune trace de blessure ni sur la cornée ni sur la sclérotique. La cornée est partout transparente, l'iris est presque accolé à la cornée; la chambre antérieure n'existe presque plus; de

nombreuses synéchies postérieures donnent à la pupille la forme d'un trèfle, dont l'une des folioles s'allongerait verticalement en haut, ce qui, à première vue, ferait croire que le malade a subi une opération d'iridectomie.

Le cristallin, auquel adhère l'iris, est comme lui rapproché de la cornée; le champ pupillaire est libre de toute exsudation et de tout dépôt pigmentaire.

Ni la conjonctive oculaire ni la conjonctive palpébrale ne sont injectées; il n'y a aucune douleur dans l'œil ni autour de lui, excepté dans le voisinage même de la plaie frontale où il existe une douleur très-légère qu'exaspère la pression.

Le malade, avec l'œil gauche, ne voit qu'avec peine à compter les doigts lorsqu'on les place directement en face de cet œil; dans le champ visuel supérieur il ne les distingue pas du tout; il les distingue mieux dans le champ visuel inférieur, et surtout dans la partie externe de ce champ visuel qui est intacte, tandis que sa partie inférieure et sa partie interne sont rétrécies notablement.

Il y a environ un mois que la vue se perd chaque jour davantage dans cet œil tout comme aussi dans l'œil droit.

Œil droit. — Rien de particulier à l'extérieur de cet œil, tension normale; le malade avec cet œil se conduit sans peine; il distingue encore, quoique difficilement et avec des lunettes de presbyte, des caractères hauts de 1 centimètre : à gauche il ne peut reconnaître la présence d'aucun caractère sur le papier qui lui semble tout blanc.

Champ visuel entièrement intact; rien du côté de l'iris ni du cristallin. — La pupille est dilatée.

Examen ophthalmoscopique. — Avec le réflecteur seul, à droite, on voit des vaisseaux se déplacer en sens contraire des mouvements de l'œil.

A l'image renversée on trouve la papille masquée par des exsudations blanches qui se confondent avec celles qui recouvrent les parties voisines de la rétine; ces exsudations papillaires masquent l'origine de tous les vaisseaux rétiniens, sauf de deux, un en haut, l'autre en bas; les autres vaisseaux de la rétine ne réapparaissent qu'assez loin de la papille pour être plus loin encore masqués par des exsudations blanches à reflet légèrement jaunâtre et au milieu desquelles on voit quelques taches apoplectiques. Les parties périphériques de

la rétine ne présentent rien d'anormal, sauf qu'elles sont légèrement infiltrées de sérosité. Entre la papille et la macula, les exsudations se présentent sous forme d'un pointillé blanc jaunâtre, brillant, presque confluent du côté de la papille, plus discret dans la région de la macula.

On remarque que les vaisseaux rétiniens, au moment où ils traversent les plaques exsudatives, tantôt sont entièrement masqués, tantôt simplement rétrécis.

Œil gauche. — Lorsqu'on éclaire le fond de l'œil avec le réflecteur seul, on voit celui-ci renvoyer au dehors un reflet blanc, entièrement blanc, si l'on éclaire la partie inférieure ou externe de la rétine, légèrement teinté de rose, par places, si l'on éclaire la partie supérieure de la rétine.

Le fond de l'œil, plus difficile à examiner de ce côté qu'à droite, présente les mêmes altérations que celles du côté droit, sauf qu'elles y sont plus étendues ; la place qui correspond au siége de la papille se confond entièrement avec les parties voisines de la rétine ; le tout est couvert d'exsudations blanches parsemées par ci par là de quelques taches apoplectiques ; les vaisseaux rétiniens ne se retrouvent que très-loin de la papille, surtout en haut à l'image renversée.

Diagnostic. — 1° Chez ce malade il existe une carie de l'os frontal datant de près d'un an ; la partie du frontal qui est lésée est en dehors et un peu au-dessus du siége occupé par le sinus frontal ;

2° L'œil gauche n'a pas été directement atteint par le traumatisme : il ne porte la trace d'aucune blessure ; l'iritis survenue à la suite de la blessure semble avoir été la conséquence de la commotion qu'a subie l'œil lors de l'accident ; l'iritis guérie, la vue de l'œil gauche est redevenue aussi bonne que pouvait le permettre l'existence de nombreuses synéchies et l'abolition de toute puissance d'accommodation. Ni l'œil gauche ni le droit n'ont été depuis lors le siége d'aucune douleur. Depuis un mois avant l'entrée du malade à l'hôpital, la vue s'est abolie progressivement dans les deux yeux, moins complétement pourtant à droite qu'à gauche. Tous ces faits, rapprochés des résultats fournis par l'examen ophthalmoscopique, permettent d'exclure toute idée d'ophthalmie sympathique.

3° Les urines de ce malade ne renferment ni albumine ni sucre ; le fond de l'œil n'est nullement nuageux, comme cela s'observe en

général dans les affections syphilitiques des membranes oculaires.

4° Tous les signes fournis par l'ophthalmoscope ou avec le réflecteur seul sont ceux d'une névrite optique double, avec extension de l'inflammation du nerf optique aux parties voisines de la rétine. Or, la cause d'une névrite optique double doit être recherchée toujours dans le cerveau, et précisément chez ce malade nous trouvons du côté du cerveau des phénomènes importants qui remontent déjà à l'époque où la blessure du frontal a été faite.

Ces phénomènes sont : des vertiges fréquents, des névralgies occipitales qui deviennent de plus en plus fréquentes et douloureuses, surtout depuis un mois, époque où la vue a commencé à se brouiller ; en outre, le malade perd la mémoire, un rien le fait pleurer ; il est très-faible sur ses jambes, et les membres supérieurs sont incapables de soulever un poids, même léger. De semblables phénomènes, à marche lente et progressive, ne peuvent avoir que deux causes : ou un abcès du cerveau, ou une tumeur. Or les symptômes cérébraux survenus chez ce malade ont débuté par la blessure du frontal ; rien de plus rationnel dès lors que de chercher à les rattacher à cette blessure et à la carie du frontal qui en a été la cause. Pour ces motifs nous avons tout lieu de croire qu'il existe chez ce malade un abcès du cerveau ayant son siége dans le lobe cérébral antérieur qui repose sur la paroi supérieure de l'orbite à l'extrémité de laquelle est le trou optique : on conçoit sans peine que l'inflammation cérébrale ait pu de là se propager jusqu'au nerf optique gauche et jusqu'au chiasma. Du reste, de semblables abcès du cerveau sont très-fréquents à la suite de carie des os du crâne et peuvent exister très-longtemps, quoique très-volumineux, sans donner lieu à des symptômes de paralysie. Nous avons eu l'occasion tout récemment de voir un cas de ce genre dans le service de M. le médecin major Widal, à l'hôpital du Gros-Caillou.

Dr J. Boncour.

VARIÉTÉ ENCORE NON DÉCRITE
D'AMAUROSE CONGÉNITALE

Par les Drs DAGUENET et GALEZOWSKI.

Parmi les amauroses congénitales, deux variétés seulement ont été décrites jusqu'à ce jour; dans la première, l'amaurose est complète dès la naissance, et il s'agit généralement d'une atrophie de la papille; dans la seconde, la perte de la vue n'arrive que progressivement, ne se déclare qu'à la longue, par suite d'une affection que l'enfant apporte en naissant, que l'on peut reconnaître chez lui à l'ophthalmoscope, mais qui n'a qu'une évolution plus ou moins lente; nous voulons parler ici de la rétino-choroïdite pigmentaire.

Selon nous, il existe une troisième variété d'amaurose congénitale, dont nous allons chercher à prouver l'existence. Ce sont les observations suivantes qui nous ont mis sur la voie, car leur interprétation échappe à tout ce qu'on a encore dit à ce sujet.

Le 10 juin de cette année, quatre jeunes gens, forts et robustes, venaient ensemble à la clinique. C'étaient trois frères, accompagnés d'un de leurs cousins germains. Ils venaient se plaindre d'un trouble considérable de la vue, remontant à quelques mois, et dont ils avaient déjà vu des exemples analogues dans leur famille.

Voici l'état dans lequel chacun d'eux se présentait :

Observation I. — M. H. V..., âgé de vingt-sept ans, employé au Mans dans la mercerie.

La santé générale a toujours été bonne, le malade a eu seulement plusieurs blennorrhagies, mais pas de chancre infectant et ne porte du reste aucune trace de syphilis secondaire. Il ne fait aucun excès ni de tabac ni d'alcool et mène une vie régulière.

La vue chez lui avait toujours été excellente, lorsqu'il y a six mois elle commença à s'affaiblir progressivement dans les deux yeux à la fois. Cet affaiblissement n'était accompagné d'aucune douleur, soit dans le globe, soit dans la tête, mais il marcha avec assez de rapidité pour qu'au bout d'un mois le malade ne pût plus lire les caractères ordinaires. Après cela, il s'accentua encore davantage, puis il s'arrêta

au bout de deux mois à une limite qu'il n'a plus dès lors dépassée et qui constitue l'état actuel du malade. Voici alors ce que l'on a constaté :

1° *Vision centrale.* — Un brouillard uniforme semble recouvrir les objets et les voiler. Il y a trois semaines environ, le malade remarquait qu'il voyait mieux le soir et par les journées sombres, mais cette différence n'existe plus aujourd'hui.

Il lit avec grand'peine le n° 30 de l'œil droit et de l'œil gauche.

2° *Vision périphérique.* — Très-légèrement rétrécie d'une façon concentrique.

3° *Chromatoscopie.*— Il ne distingue aucune couleur, si ce n'est le bleu foncé.

4° *Examen ophthalmoscopique.*—Papille blanche. La veine centrale est un peu grosse, l'artère semble petite, mais il n'y a aucune infiltration péripapillaire appréciable.

Observation II. — M. G. A..., âgé de vingt-six ans, employé de commerce à Semur (Sarthe).

Bonne santé générale, n'a jamais été malade, pas d'accidents syphilitiques.

Il jouissait d'une très-bonne vue, lorsqu'il y a cinq mois, sans cause appréciable, celle-ci commença à s'affaiblir progressivement dans les deux yeux, mais un peu plus à gauche qu'à droite. Comme dans l'observation citée plus haut, c'est un brouillard uniforme qui s'étend au-devant de la vue et voile les objets.

Voici ce que répondent les divers procédés d'investigation auxquels il est soumis.

Vision centrale. — L'œil gauche ne peut lire que le n° 50; l'œil droit lit difficilement le n° 30.

Vision périphérique. — On constate une hémiopie croisée.

Chromatoscopie. — Il ne distingue plus que la couleur bleue et la couleur jaune.

Examen ophthalmoscopique.—A l'ophthalmoscope on constate une atrophie des papilles plus prononcée à gauche qu'à droite, mais avec infiltration des bords de la papille. Les contours en sont voilés en certains endroits, ce qui prouve qu'il s'agit ici d'une atrophie consécutive à une périnévrite. Les vaisseaux centraux n'offrent rien de remarquable.

L'image droite montre l'infiltration péripapillaire plus accusée.

Observation III. — M. G. E..., âgé de vingt-quatre ans, employé de commerce au Mans.

Bonne santé générale, pas d'antécédents syphilitiques.

Il y a seulement deux mois et demi que sa vue commence à s'affaiblir et semble couverte d'un brouillard.

1° *Vision centrale.* — L'œil droit lit le n° 20, l'œil gauche le n° 10.

2° *Vision périphérique.* — Il n'y a aucun rétrécissement du champ visuel, pas d'hémiopie comme chez ses frères.

3° *Chromatoscopie.* — Il distingue toutes les couleurs, excepté le vert qui lui paraît gris.

4° A l'ophthalmoscope on constate facilement l'atrophie de la papille avec une infiltration péripapillaire parfaitement nette et évidente.

Observation IV. — M. Ed. G..., âgé de vingt et un ans, employé au Mans.

Comme ses frères, il est toujours d'une excellente santé et n'a jamais été malade.

Sa vue s'est affaiblie depuis six mois environ et l'affaiblissement est allé en progressant pendant deux mois. La maladie a paru alors s'arrêter, et voici l'état dans lequel il se trouve depuis quatre mois.

Vision centrale. — De l'œil droit et de l'œil gauche, il ne peut lire que le n° 50.

Vision périphérique. — Elle présente une hémiopie croisée.

Chromatoscopie. — Il ne peut plus distinguer aucune couleur.

Examen ophthalmoscopique. — La papille est blanc nacré. Les veines sont volumineuses, tortueuses, les artères sont filiformes et une infiltration très-prononcée entoure la papille et en masque les contours.

Telles sont, en résumé, les observations curieuses de ces quatre jeunes gens. Ce qui frappe tout d'abord, c'est de voir chez eux la maladie débuter subitement à peu près au même âge; c'est ensuite de voir l'amaurose se déclarer chez quatre personnes de la même famille, avec les mêmes caractères et les mêmes allures.

Nous avons interrogé avec soin les malades sur leur famille, sur leurs parents, et voici ce que nous avons appris :

Ce sont les deux sœurs qui sont les mères, l'une de H..., l'autre des frères G... Elles n'ont jamais éprouvé aucun trouble de la vue,

mais elles ont un frère, âgé aujourd'hui de quarante-sept ans et qui, à l'âge de vingt et un ans, a été pris d'une amblyopie très-prononcée, comme celle qu'accusent aujourd'hui ses quatre neveux. Chez lui, l'affection a mis quelques mois pour arriver à son summum, elle s'est alors arrêtée, et depuis vingt-six ans elle n'a pas paru augmenter.

Elles ont également une sœur, mariée à Montreuil, près Paris, dont le fils, âgé aujourd'hui de trente et un ans, est amaurotique.

Voilà ce que nos malades nous racontent de leur famille. Ils ont eux-mêmes des frères et des sœurs, mais beaucoup moins âgés qu'eux et qui jusqu'à présent jouissent d'une bonne vue, tout en craignant de la perdre, car ils ne savent que trop à quoi ils sont exposés dans leur malheureuse famille.

Arrivons maintenant au diagnostic complet de l'affection qui nous occupe. Évidemment l'examen ophthalmoscopique ne peut laisser aucun doute sur l'existence d'une atrophie de la papille, consécutive à une périnévrite. Ce qui le prouve, c'est l'aspect blanchâtre de cette papille, l'infiltration de ses bords voilés par places; c'est, chez E. G..., l'état tortueux et variqueux des veines et la finesse des artères; du reste, les symptômes fonctionnels confirment ce diagnostic; ainsi les deux yeux sont pris d'une façon simultanée, la perte de la vue va d'abord en augmentant, puis finit par s'arrêter, par constituer un état définitif, ce qui ne se remarque pas dans les atrophies ordinaires du nerf optique, qui suivent une marche essentiellement progressive, ne s'arrêtent pas et conduisent fatalement à la cécité.

Mais quelle est la cause de cette périnévrite? à quoi l'attribuer? Voici le point délicat de la question. Voici où commencent les difficultés.

On sait que les causes de périnévrite doivent être recherchées dans les maladies cérébrales et dans quelques affections diathésiques, telles que l'albuminurie, la syphilis, etc.

On peut tout d'abord éloigner l'idée d'une affection cérébrale, parce que les jeunes gens, sujets de nos observations, n'ont jamais présenté le moindre symptôme d'une affection de ce genre, tels que vomissements, céphalalgie, etc., et ont au contraire toujours eu une bonne santé, qu'ils conservent encore florissante.

Si nous en recherchons maintenant la cause dans les maladies

diathésiques, nous verrons qu'ils n'ont jamais eu ni syphilis ni albuminurie, et, sans nous étendre à ce sujet, nous dirons que les périnévrites albuminuriques ou syphilitiques n'ont pas du reste les caractères de celle que nous avons ici sous les yeux. Les premières, en effet, s'accompagnent de rétinite, d'exsudations, d'apoplexies, et n'amènent qu'à la longue l'atrophie de la papille; les secondes se compliquent toujours d'inflammation des autres membranes de l'œil, et particulièrement de l'iris et de la choroïde.

Selon nous, c'est dans une cause congénitale qu'il faut rechercher l'origine d'une pareille amaurose, survenant chez beaucoup de membres de la même famille et les frappant à peu près au même âge, et voici comment on peut la comprendre.

On sait que les deux gaînes interne et externe du nerf optique sont réunies par un tissu cellulaire, lâche, délié, qui se laisse facilement détacher, et qu'on peut considérer comme la continuation directe du tissu cellulaire sous-arachnoïdien. Dans l'état normal, il a l'aspect du tissu cellulaire ordinaire, mais dans certains états pathologiques, l'hydrocéphalie, par exemple, le liquide céphalo-rachidien peut s'introduire entre les mailles de ce tissu, distendre la gaîne externe, comprimer le nerf optique et amener une amaurose. Or, une disposition congénitale peut également favoriser l'introduction du liquide céphalo-rachidien entre les deux gaînes du nerf optique et amener d'abord une périnévrite et l'atrophie de la papille consécutive.

Mais pourquoi alors l'affection ne se déclarerait-elle pas à la naissance ou peu après la naissance, et tarderait-elle si longtemps à apparaître? Nous pouvons répondre à cela que nous trouvons d'autres exemples analogues dans l'organisme. Ainsi ne voyons-nous pas le testicule, d'abord arrêté dans l'anneau, n'en continuer pas moins son mouvement de descente, etc.; ne voyons-nous pas la hernie dite congénitale ne se déclarer que longtemps après la naissance?

Sans doute le dernier mot de la science n'est pas dit, bien des recherches restent à faire à ce sujet; mais, selon nous, c'est la cause que nous venons d'invoquer qui nous paraît la plus rationnelle pour expliquer ces cas rares d'amaurose que nous avons eu occasion d'observer et qui ne sauraient trouver place dans les cadres tracés jusqu'ici par les différents auteurs.

DAGUENET et GALEZOWSKI.

CORPS ÉTRANGER ENKYSTÉ DANS L'IRIS

Par le docteur BASTIDE (de Marseille).

Le nommé François Morsé, âgé de quinze ans, vient au dispensaire de M. Emile Martin, le mardi 26 mars 1872. Ce malade nous raconte qu'il y a environ un an et demi, un de ses camarades lui lança un oursin à la figure. Le projectile atteignit malheureusement l'œil droit, une épine s'enfonça à travers la cornée et se cassa à très-peu de distance de celle-ci.

Le malade souffrit pendant vingt-quatre heures, après quoi la douleur se calma et disparut même totalement. N'étant pas gêné par le corps étranger qu'il avait dans la cornée, le jeune Morsé ne s'en occupa plus et vaqua à ses travaux comme d'ordinaire. Il savait cependant que l'épine était toujours dans son œil, car lorsque la paupière supérieure s'abaissait, il ressentait une légère piqûre.

Deux mois après l'accident, souffrant de nouveau de son œil, il alla voir un médecin qui, ne trouvant rien, lui ordonna pour toute prescription des compresses d'eau de sureau tiède. Les douleurs se calmèrent un peu et, à partir de cette époque, il eut des alternatives de bien et de mal : tantôt son œil ne le faisait plus souffrir, tantôt les douleurs recommençaient. Il y a six mois, souffrant un peu plus, il alla consulter un autre docteur, qui vit évidemment l'épine d'oursin et se mit en mesure de la lui enlever. Les tentatives d'extraction amenèrent une partie de l'épine, et le médecin renvoya le petit malade, lui disant qu'il n'avait plus rien. Les douleurs n'en continuèrent pas moins. Le malade alla à l'Hôtel-Dieu de Marseille. Le traitement qu'on lui fit subir nous est inconnu.

Lorsque Morsé arrive au dispensaire, nous le trouvons dans l'état suivant : hypérémie périkératique assez intense, larmoiement, photophobie. La cornée présente au côté interne une cicatrice de la largeur d'une grosse lentille, s'étendant depuis le bord de la cornée jusqu'au milieu de la pupille. Examinée à l'éclairage oblique, on voit que cette cicatrice occupe toute l'épaisseur de la cornée ; l'ouverture pupillaire est irrégulière et démontre l'existence de synéchies postérieures ; la chambre antérieure présente ses dimensions

normales, sauf dans la portion correspondant à la cicatrice cornéenne. Dans ce point, l'iris présente une petite tumeur un peu moins large que la cicatrice de la cornée. Cette tumeur est d'une couleur jaune sale et son sommet semble toucher la membrane de Descemet. La couleur de la tumeur de l'iris se confond tellement avec celle de la cicatrice, que c'est à peine si l'éclairage oblique permet de la voir. Le malade dit avoir des douleurs dans l'œil depuis un an et demi, c'est-à-dire depuis l'accident. Il croit cependant que l'épine a a été retirée tout entière par le médecin qu'il a vu il y a six mois.

Morsé distingue à peine la main placée à 20 centimètres de sa figure et ne peut compter les doigts.

M. E. Martin diagnostique un kyste de l'iris, kyste formé autour du corps étranger qui serait encore dans l'œil du malade. Il propose en conséquence une excision de l'iris, excision qui comprendrait le kyste. Effrayé par l'idée d'une opération qu'on a beau lui représenter comme n'étant pas dangereuse, le malade préfère temporiser. M. E. Martin fait mettre de l'atropine dans l'œil et appliquer un bandeau. Environ un mois après, Morsé revient; les douleurs ont diminué, mais elles persistent cependant encore un peu. Il se décide alors à se laisser pratiquer une iridectomie. Le kyste de l'iris a légèrement augmenté et est devenu plus visible.

Le mercredi 24 avril, le malade est opéré au dispensaire ophthalmique du docteur Martin.

Craignant que l'enfant ne fût indocile, M. E. Martin donne du chloroforme et pratique, lorsque l'anesthésie est obtenue, une iridectomie au côté interne. Une portion assez large de l'iris pour comprendre tout le kyste est amenée au dehors et excisée.

Nous trouvons dans l'intérieur du kyste, dont les parois ont une couleur jaune sale, tant au dehors qu'au dedans (couleur qui tranche sur la couleur noire de l'iris), un liquide transparent et une pointe d'oursin de 2 millimètres de longueur. Le malade est pansé et quitte le dispensaire six jours après l'opération. Les douleurs ont complétement disparu.

Nous avons revu le malade un mois après : les souffrances ne se sont plus montrées et la vision fait quelques progrès. Morsé peut aujourd'hui compter facilement les doigts à une distance de 1 mètre.

Dr P. Bastide.

HISTOIRE D'UNE RÉTINITE

OBSERVÉE PAR UN MÉDECIN SUR LUI-MÊME

Par M. le docteur CHIBRET

(Lettre adressée à M. le docteur Galezowski)

(Suite) (1)

Deuxième période. — État chronique. — Voici l'exposé du résultat de mes observations sur les symptômes de cette période. Il complète ce qui a été dit plus haut des symptômes et il est utile de le placer ici avant de continuer l'histoire de l'affection.

Les douleurs, dont j'ai parlé si fréquemment et qui ont une si grande place dans mon observation, sont complexes et s'analysent de la façon suivante : 1° une sensation de tension permanente des globes oculaires, notablement prédominante dans l'un ou l'autre œil; 2° des tiraillements douloureux correspondant au segment postérieur de la rétine, exagérés par les mouvements étendus et répétés des globes oculaires, par les efforts d'accommodation, par une vive lumière, par un changement brusque de température, diminuant au contraire dans les conditions inverses; 3° une sensation pénible d'étranglement du nerf optique correspondant à son entrée dans l'œil ; 4° des élancements que je ne saurais mieux comparer qu'à ceux produits par le passage d'un courant induit et qui partent du globe oculaire pour aller aboutir à un point voisin de la ligne de démarcation entre le cerveau et le cervelet ; ces élancements durent à peine trois ou quatre secondes ; ils sont très-rares, mais très-pénibles ; 5° une sorte d'engourdissement de la région temporale.

Il y a une persistance peu marquée des impressions lumineuses. Ainsi la flamme d'une bougie que j'éteins en me couchant m'apparaît dans l'obscurité pendant quarante secondes au plus, ce que je n'éprouvais pas autrefois

Des points lumineux m'apparaissent spontanément dans les ténèbres. Ce phénomène est rare et ces points lumineux ne sont pas les éclairs mentionnés dans certaines descriptions classiques de la réti-

(1) Voy. *Journal d'ophthalmologie*, n° 6, p. 288.

nite. Les phosphènes se produisent très-facilement et sont plus lumineux qu'avant l'affection ; ils se produisent même confusément par la seule contraction énergique des orbiculaires comprimant les yeux par l'intermédiaire des paupières.

L'acuité visuelle n'est nullement diminuée. Je lis à merveille le n° 1 de l'échelle de Jaeger à la distance de 20 centimètres. La perception des couleurs est parfaite.

Les mouches ont été particulièrement pour moi un objet d'étude, ce qui s'explique du reste par l'espèce de persécution qu'elles exercent sur celui qui en est affligé. Je ne puis reprocher aux miennes d'envahir une grande étendue de mon champ visuel ou de gêner matériellement l'exercice de ma vue ; mais ce que je ne leur pardonne pas, c'est de me distraire quand je ne fixe pas un objet déterminé, c'est de traverser le champ de ma vision, si je viens à porter brusquement les yeux en haut. Ces petites vexations dont je suis la victime me sont beaucoup plus sensibles qu'on ne pourrait le croire, et

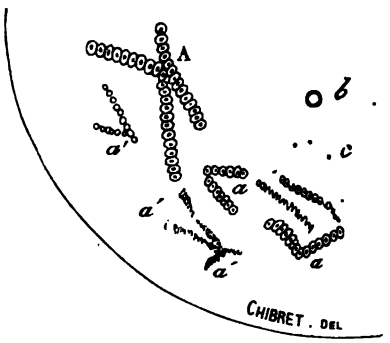

FIG. 1

a, Globules exactement semblables à ceux du sang vus au microscope à un grossissement de 300 diamètres ; ils ont comme eux une teinte légèrement orangée. A, corpuscules de même nature ayant subi un commencement de désorganisation qui leur a enlevé leur netteté. *b*, corpuscules plus gros que les précédents, mais incolores et sans tâche ombrée au centre. *c*, corpuscules noirs très-ténus.

j'essayerai plus loin de m'en venger en dévoilant la nature des corpuscules qui m'importunent. Je me contente ici de donner une figure (figure 1) qui représente, à un grossissement de deux diamètres environ, ce que j'aperçois actuellement dans mon œil gauche. Je ne suis pas arrivé immédiatement à voir les choses telles qu'elles sont figurées ; ce n'est qu'à force d'exercice, en faisant subir à mon œil un ensemble de mouvements combinés et une puissante accommo-

dation, que je suis arrivé à fixer et voir nettement les images fugitives que j'ai reproduites. Je dois dire que le dessin fait par moi-même n'est pas mathématiquement exact. Il ne reproduit que grossièrement des images dont la délicatesse extrême défierait tous les efforts du meilleur dessinateur et à plus forte raison les miens.

Dans l'obscurité ou dans la demi-obscurité je cesse de percevoir mes mouches. Il en est de même à la lumière, à moins que je ne fixe une surface fortement éclairée et de couleur blanche; en revanche, elles m'apparaissent très-nettes par un temps découvert et surtout quand je fixe un ciel bleu; quand le temps est gris, elles me semblent plus volumineuses et moins nettes que par un beau soleil. Les mouches que je représente aujourd'hui ne sont pas identiques avec ce qu'elles étaient il y a trois mois. Certains corpuscules perdent insensiblement de leur netteté et disparaissent à la longue. J'ai remarqué que la grande fatigue oculaire, et surtout celle qu'occasionne l'exposition des yeux à une vive lumière, a déterminé quelquefois l'apparition de nouveaux corpuscules reconnaissables à la netteté de leurs contours.

Je reviens à l'histoire de l'affection que j'ai abandonnée. Au 16 octobre, lendemain de mon arrivée dans ma famille, je me mis immédiatement en devoir d'exécuter vos prescriptions, cher confrère; pour aider autant qu'il était en mon pouvoir au succès du traitement, je m'interdis formellement l'usage de mes yeux autrement que pour me guider, et je m'imposai l'obligation de ne pas quitter les lunettes sombres qui faisaient presque la nuit autour de moi. De plus, mon genre de vie était réglé de la façon suivante : lever à neuf heures, déjeuner à dix, promenade de quatre à six, coucher à dix heures. Les onze heures passées au lit ne représentent pas onze heures de sommeil, car depuis longtemps je me suis habitué à ne dormir que sept à huit heures sur vingt-quatre, et il m'est devenu impossible de prolonger au delà mon sommeil quotidien.

Dix minutes après la première instillation d'ésérine que je fis le matin, je m'aperçus que la lumière m'impressionnait plus péniblement qu'auparavant, malgré le resserrement de la pupille; l'œil était comme contracté douloureusement; des spasmes de l'orbiculaire produisaient un clignotement fatigant; les mouches m'apparaissaient plus petites, plus nettes et plus rapprochées de l'axe visuel.

Je fis le soir une instillation d'atropine et je repris le lendemain matin l'ésérine. Elle donna lieu aux mêmes phénomènes que la veille ; cela ne m'empêcha pas de continuer l'expérience pendant quelques jours encore. Puis, bien persuadé que l'effet dans ces conditions m'était plutôt nuisible qu'utile, je changeai les heures d'instillation. Je fis le matin celles d'atropine et le soir celles d'ésérine ; ce que j'avais prévu arriva ; j'éprouvai les mêmes sensations, mais très-atténuées.

L'ésérine ne donnait plus lieu dans l'obscurité qu'à quelques clignotements avec légère tension du globe oculaire ; je m'endormais, et le lendemain matin j'éprouvais à la lumière les mêmes sensations jusqu'à ce que j'eusse fait l'instillation d'atropine.

Je ne saurais mieux caractériser l'effet de l'ésérine sur les fonctions de l'œil qu'en le comparant à la fatigue qui suit des efforts d'accommodation prolongés ; une lecture assidue et de longue durée le soir, des investigations microscopiques ou ophthalmoscopiques continues déterminent des phénomènes identiques avec ceux produits par l'ésérine.

Je n'insisterai pas sur l'action mieux connue de l'atropine ; je me contenterai de dire qu'elle provoquait une sorte de relâchement dans l'intérieur de l'œil. Ce relâchement était accompagné de tiraillements douloureux dans l'hémisphère postérieur de l'œil lorsque la dose d'atropine était un peu forte ; la rétine recevait des flots de lumière à la suite de la dilatation pupillaire, et cependant elle les supportait mieux que le mince faisceau lumineux passant à travers la paupière rétrécie par l'ésérine ; enfin les mouches perdaient de leur netteté et s'éloignaient de l'axe visuel à l'inverse de ce qui se passait après les instillations d'ésérine.

Je continuai l'usage alternatif de l'ésérine (soir) et de l'atropine (matin) pendant six semaines, observant toujours les mêmes effets. Au bout de ce temps, le 25 novembre, je fis un voyage à Paris pendant lequel je m'affranchis de mes lunettes foncées et suspendis toute espèce de traitement.

Je vins vous prier de m'examiner, cher confrère, et vous vous faisiez alors un plaisir de m'annoncer une amélioration sensible. De retour en Touraine, après quinze jours passés à Paris dans un état satisfaisant, je continuai à m'abstenir de porter des conserves et me remis un peu à la lecture. En même temps je reprenais les instillations

d'ésérine et d'atropine, mais je ne les faisais que tous les deux ou trois jours : ésérine le soir, atropine le lendemain matin. Je ne tardai pas à m'apercevoir que les yeux se fatiguaient : la pupille était contractée, les douleurs recommençaient à se faire sentir. Je pensai que l'atropine agissant dans le sens de la fatigue oculaire, il était bon de la supprimer complétement, puisque je me livrais à la lecture. Je la supprimai en effet et je continuai à combattre la fatigue résultant du travail oculaire par des instillations d'atropine dont la fréquence était subordonnée à la durée des efforts que j'imposais à ma vue. J'allai même jusqu'à lire ou écrire pendant dix et onze heures par jour sans éprouver une fatigue notable, grâce à l'emploi bien ordonné de l'atropine. Il est bon de dire que le soir j'atténuais l'éclat de la lumière de ma lampe en portant des conserves d'un bleu clair. J'ai continué depuis lors à me servir de mes yeux comme tout le monde.

Les premiers rayons du soleil de mars et d'avril, auxquels je m'exposais un peu trop volontiers pour éprouver ma vue, ont réveillé des douleurs qui m'ont un peu inquiété; mais tout est rentré dans l'ordre depuis que j'ai remplacé mes verres de myope incolores par des verres de même courbure légèrement teintés en bleu.

Je suis obligé de revenir en arrière pour en finir avec les autres moyens curatifs que j'ai employés. Il me reste à parler des douches d'eau pulvérisée et de l'iodure de potassium pris à l'intérieur.

Je commençai les douches en même temps que les instillations, le 16 octobre, et je les continuai pendant six semaines. Comme je me proposais de décongestionner les globes oculaires, je m'administrais successivement deux ou trois douches de dix à quinze minutes chaque, de façon à déterminer une action réfrigérante sans réaction. Ces douches étaient généralement accompagnées de quelques tiraillements douloureux dans l'hémisphère postérieur des globes oculaires, avec sensation de déplétion sanguine et de réfrigération. Je n'ai jamais eu à me plaindre de la réaction ; elle ne se produisait pas. Je crois que ces douches ont une action favorable, mais je me garderais bien de leur attribuer une grande part dans l'amendement des symptômes.

Quant à l'iodure de potassium, je me le suis administré à deux reprises, à doses suffisantes pour déterminer le coryza iodique. Deux grammes chaque jour me suffisent pour atteindre ce résultat. La

première fois que je pris l'iodure, je ne pus faire exactement la part de l'action du médicament, car je l'employais conjointement avec les vésicatoires et l'atropine : c'était à Philippeville ; le traitement iodique dura quinze jours. La deuxième fois, j'étais dans des conditions toutes différentes : c'était au mois de décembre ; je ne faisais plus que de rares instillations d'atropine. Je connaissais parfaitement leur action et je pouvais, par conséquent, l'isoler de celle de l'iodure de potassium. Je remarquai que le médicament déterminait un léger degré de congestion et d'endolorissement oculaires avec faible augmentation de l'impressionnabilité de la rétine. Ces symptômes furent plus marqués au début qu'à la fin du traitement, qui dura vingt jours ; l'action sur les mouches ne fut pas appréciable.

J'en ai fini avec les agents médicamenteux et chirurgicaux, mais il me reste à parler de l'hygiène, question à peine effleurée dans les livres, souvent négligée par les malades et cependant importante au premier chef. Pendant les six premières semaines de mon traitement, j'avoue que je m'en occupai fort peu. Mais, quand je me fus aperçu par expérience personnelle de l'incertitude des agents fournis par la thérapeutique, je résolus d'essayer du régime et de l'exercice ; j'y fus amené aussi par le raisonnement. Quel moyen plus simple en effet d'éviter les congestions céphaliques et oculaires, que de s'abstenir de tout excitant du système cérébral et de stimuler la circulation périphérique? Partant de cette idée, je me soumis à un régime sévère : privation de café et de spiritueux, usage exclusif de vin largement coupé d'eau ; en même temps, je m'imposai l'obligation de faire à pied tous les jours 10 à 12 kilomètres au moins ; à peu près une fois par semaine, je poussais la marche jusqu'à la fatigue en parcourant de 20 à 35 kilomètres dans une journée. Le résultat dépassa mon attente ; l'amélioration des symptômes fut évidente, incontestable, et je ne puis la comparer qu'à celle que j'éprouvai à la suite de l'application des sangsues dans les narines. Encore maintenant, quand je reste deux ou trois jours sans prendre d'exercice, je sais fort bien que mes yeux se fatiguent plus facilement et, connaissant le remède, je me hâte de l'employer.

Aussi je ne saurais trop protester contre la réclusion à laquelle sont condamnés dans beaucoup d'hôpitaux les malades atteints d'affections oculaires chroniques. On leur assigne une salle spéciale

hors de laquelle il semble qu'il n'y a pas de salut; je pense qu'il vaudrait beaucoup mieux les armer de lunettes appropriées et leur prescrire le grand air et la marche. Les bains de pieds sont loin de remplacer la marche, et même j'irai jusquà dire qu'ils sont plus nuisibles qu'utiles. Ils déterminent momentanément une dérivation, c'est vrai; mais il suffit d'en avoir pris pour savoir ce qui se passe ensuite: les pieds ne tardent pas à se refroidir, le sang à retourner vers le cerveau, et il ne reste de l'effet produit de prime abord qu'une tendance plus marquée au refroidissement des extrémités inférieures. Du reste, les peuples septentrionaux le savent par expérience et ne se chauffent pas les pieds, certains qu'ils y maintiendraient ensuite plus difficilement la chaleur naturelle.

J'ai terminé, cher confrère, l'histoire de mon affection jusqu'à ce jour; je l'ai racontée aussi simplement et aussi impartialement qu'il a été en mon pouvoir de le faire. J'ai évité aussi de mon mieux de mêler mes considérations à la narration des faits, afin que le lecteur puisse se faire une opinion personnelle sur mon cas et juger plus impartialement les conclusions que je tire de mon observation.

CONCLUSIONS.

Quelle est la nature des mouches représentées figure 1?

Des mouches analogues ont été observées et dessinées (1). On se tait sur leur nature et cependant on leur donne comme siége le corps vitré. Or le corps vitré physiologique, hyalin pour les uns (Ritter, Robin, Morel), contient pour les autres (Donné, Doukau, Weber), des corpuscules n'ayant aucune analogie de structure avec les globules de la figure 1, et surtout n'expliquant nullement leur juxtaposition régulière. Je crois que le problème est complétement résolu à la simple inspection de la figure 1. Le dessin 2 ne parle pas aussi clairement par suite d'une omission; les globules ne sont pas ombrés au centre, et par conséquent n'ont plus aucune analogie avec les globules sanguins. Cette omission n'a rien qui doive surprendre; j'ai pendant longtemps examiné mes propres globules sans les voir assez nettement pour remarquer qu'ils n'étaient pas complétement transparents, et ce n'est qu'à force d'exercice que je suis arrivé à les

(1) Dr Galezowski, *Traité des maladies des yeux*, p. 495, fig. 252.

voir avec la plus grande netteté ; structure, couleur, disposition, tout démontre que nous avons affaire en A à des globules rouges du sang faisant thrombose dans les capillaires superficiels de la rétine. Je ne parle pas de l'objection qui consisterait à me demander comment les globules peuvent m'apparaître avec des dimensions sensibles malgré leur ténuité ; il suffit de considérer qu'ils touchent la rétine. Quant à la possibilité de leur perception, qu'on se rappelle

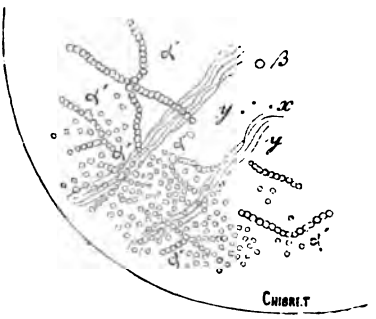

Fig. 2.

α Les globules sanguins apparaissent beaucoup plus petits et brillants sans tache ombrée au centre ; α' les globules sanguins en voie de désorganisation apparaissent sous forme de gouttelettes très-brillantes ; β corpuscules plus petits que dans la figure et très-brillants ; x corpuscules noirs très-ténus ; γ traînées brillantes. Les corpuscules qui sont disséminés sur presque toute la figure sont petits, brillants et de différentes grosseurs.

que les globules sanguins mesurent $0^{mm},007$ de diamètre, tandis que les cônes n'en ont que $0^{mm}.003$. En *a'* nous avons la reproduction moins nette de ce qui apparaît clairement en *a*. Les globules sont là probablement en voie de régression graisseuse. J'ai représenté en *c* des points noirs qui sont, à mon sens, dix corpuscules de pigment macéré. En *b* se trouve un corpuscule sphérique que je crois être une gouttelette graisseuse. Je ferai observer enfin que les mouches se trouvent placées dans les deux yeux au voisinage de la papille où abondent les vaisseaux ; par contre, elles respectent la macula où ils font défaut.

Les preuves surabondent dès lors pour affirmer que les mouches sont formées par les globules sanguins. Pour mon compte, cela ne faisait plus aucun doute ; mais voilà qu'au moment où j'écris je viens de trouver un mode d'exploration de mes mouches qui confirme complétement mes conclusions et me permet même de me prononcer sur la nature de la plupart des mouches.

Pendant que je faisais des études sur mes propres yeux, au soleil, je fermai par hasard presque complétement les paupières et fus très-surpris de voir une foule de points brillants que je n'avais point encore aperçus. Je me mis immédiatement à les étudier. La figure *a* représente à peu près ce qui m'apparut avec un grossissement de deux diamètres.

On remarquera facilement que les files de globules sanguins de la figure 1 sont représentées ici par des traînées de globules brillants plus petits et sans ombre centrale. Ils agissent dès lors comme lentilles biconcaves et envoient sur la rétine un cône de rayons divergents formant une image virtuelle, ce qui les fait paraître plus petits. En outre, les traînées représentées en α' ont le même aspect que les traînées α. Les globules α' sont simplement plus brillants, plus petits, moins régulièrement juxtaposés; ce sont donc des globules sanguins en voie de régression graisseuse, jouant le rôle de lentilles biconvexes et donnant par conséquent une image réelle plus petite. Il apparaît sur le champ de la figure 2 une multitude de globules de même aspect que les précédents et qui sont disséminés sans ordre; ce sont des corpuscules graisseux, transparents, qui constituent l'exsudat et qui ont peut-être été primitivement des globules sanguins. Ils ne sont pas visibles quand l'œil est largement éclairé et lorsqu'il y a diffusion de la lumière; mais ils le deviennent dans la demi-obscurité où ils jouent le rôle de lentilles convexes. Enfin on remarque deux traînées d'une autre espèce que les précédentes; elles sont obliques, toutes les deux dirigées dans le même sens et formées chacune de linéaments très-délicats, légèrement ombrés et ondulés, parallèles entre eux. J'ai tout lieu de croire que ce sont des plissements de l'hyaloïde refoulée en avant par l'exsudat et légèrement pigmentée par lui. Cette opinion est d'autant mieux fondée que ces traînées disparaissent au moindre mouvement des yeux, et ne sont visibles que si l'œil est fortement tourné en haut et en dedans; en outre, on sait que la membrane hyaloïde se plisse avec la plus grande facilité.

(*A suivre.*) Dr CHIBRET.

TRAVAUX ORIGINAUX

DE

L'HÉMÉRALOPIE ÉPIDÉMIQUE

ENVISAGÉE AU POINT DE VUE DE LA SIMULATION

Par le Dr A. FAUCON.

L'héméralopie est de cette classe de maladies qui, échappant aux moyens précis de diagnostic, se prêtent à une simulation difficile à déjouer, c'est ce qui a dû frapper de tout temps les observateurs. Maître Jean (1) l'avait fait pressentir quand il écrivait : « Il n'y a » point de signes qui fassent connaître cette maladie, hors le rapport » du malade. » Aussi, dans la marine comme dans l'armée de terre, c'est une mine assez souvent exploitée par les hommes. Il n'est pas de chirurgien d'armée qui n'ait eu l'occasion de s'en assurer ; mais d'ordinaire chacun garde pour soi l'expérience acquise. M. Fonssagrives (2) dit avoir observé plusieurs fois des tentatives de fraude chez les marins. Au camp de San-Maurizio, en 1865, Felice Baroffio (3), sur 275 cas d'héméralopie, trouva que plus de 100 étaient simulés.

On a pu faire les mêmes remarques dans les asiles, les prisons, les colléges. M. Galezowski m'a dit avoir observé des cas de ce genre dans un pensionnat. En 1865, M. B. Gomes (4), traitant devant la Société médicale des sciences de Lisbonne des *paralysies par simulation*, racontait qu'en 1861, à l'asile d'Ajuda, 16 garçons et 6 filles de sept à quinze ans avaient pendant plus d'un mois trompé la perspicacité du médecin, résisté à tous les essais thérapeutiques, et que la maladie n'avait disparu rapidement que sous l'influence d'un moyen désagréable et énergique, la cautérisation au nitrate d'argent.

Et pourtant, si l'on compulse les nombreux travaux qui ont trait à

(1) *Traité des maladies de l'œil et des remèdes propres pour leur guérison.* Troyes, 1707, p. 272.

(2) *Traité d'hygiène navale.* Paris, 1856, p. 357.

(3) *I campi d'istruzioni*, etc., p. 22-23.

(4) *Union médicale.* 1865, t. XXVI, 2e série, p. 223.

cette affection, on ne rencontre guère d'auteurs qui aient traité spécialement ce côté de la question. M. Boisseau, professeur agrégé au Val-de-Grâce, est le seul à ma connaissance qui ait consacré un paragraphe spécial à ce sujet dans ses leçons sur les maladies simulées (1).

Pourtant si, comme je le crois, l'héméralopie est très-souvent une maladie simulée, comment se faire une idée exacte de l'action thérapeutique de tel ou tel agent, quand on expérimente sur tous les cas, sans avoir fait une sélection préalable et s'être mis en garde contre la fraude?

D'un autre côté, c'est un sujet qui, au point de vue médico-légal, intéresse spécialement le médecin militaire. S'il a, en effet, le devoir de soulager l'homme qui souffre, son rôle est aussi d'éclairer le commandement et de conserver dans les rangs l'homme valide. Or, c'est là un fait digne de remarque, l'héméralopie se montre souvent sous forme épidémique dans les camps, où le travail est plus assujettissant, et dans les grandes garnisons où le service est plus pénible. Enfin, il lui importe de ne pas laisser, en tolérant les fraudes, affaiblir son prestige près des hommes qu'il soigne.

Pour circonscrire la question, je dois dire que je n'ai en vue que les épidémies analogues à celle qu'il m'a été donné d'observer, c'est-à-dire celles qui se produisent presque chaque année dans les grandes garnisons comme Paris, Lyon, Strasbourg, dans les *conditions hygiéniques ordinaires*. Car il n'est pas besoin, ainsi que l'a avancé M. Wecker (2), sans preuves suffisantes, à mon avis, que les régiments soient, « durant la saison chaude, surmenés à force d'exer-» cices et de parades, dans des plaines arides, en même temps qu'on » les affaiblit par un régime incomplétement réparateur » pour que des cas d'héméralopie s'y développent.

Je laisse donc de côté les épidémies qui sont le résultat d'influences débilitantes, celles, par exemple, qu'on observe sous les tropiques après de longues navigations, ou à la fin d'une longue et pénible campagne, comme cela s'est vu, au rapport de Baizeau (3) après la prise de Sébastopol.

(1) Paris, 1870, p. 266.
(2) *Traité des maladies des yeux*, t. II, p. 442.
(3) *Recueil de mémoires et de chirurgie militaires*, 1861, 3e série, t. VI, p. 81 et 117.

Cela posé, je dis que dans l'étude de l'héméralopie épidémique, il faut toujours soulever la question de simulation; c'est une question préjudicielle à trancher.

C'est ce qu'a bien senti M. Gosselin (1) lorsque, dans son rapport sur le Mémoire du docteur Desponts, il disait, au sujet des neuf malades qu'il avait traités par l'huile de foie de morue : « Les sous-» officiers et les caporaux qui les accompagnaient savaient que la » simulation n'était pas à mettre en question chez ces cinq malades. » C'est là une garantie qui est loin d'être suffisante à mes yeux, depuis que j'ai vu combien il est difficile au médecin lui-même de ne pas s'en laisser imposer.

Il faut bien le reconnaître, malgré les tentatives louables faites dans ces dernières années pour trouver des lésions caractéristiques de cette affection soit dans la conjonctive (Bitot (2), Villemin (3), soit dans la rétine (Quaglino (4), Martialis (5), Poncet, Galezowski (6), elle attend encore un signe objectif pathognomonique. Les lésions signalées ne sont rien moins que constantes ou se rencontrent dans d'autres maladies : leur présence n'est pas une preuve absolue d'héméralopie, encore moins leur absence de simulation.

Mais, à vrai dire, les médecins qui ont écrit sur le traitement de l'héméralopie paraissent s'être assez peu inquiétés de ce détail; il semblerait qu'il n'y a plus de faux héméralopes dès qu'il s'agit de vanter les bienfaits de telle ou telle médication.

Pourtant un jour, M. Baizeau (7), discutant la valeur du traitement de l'héméralopie par les cabinets ténébreux de M. Netter (8) a soulevé la question de la simulation; mais il l'entendait d'une toute autre façon. D'après lui, M. Netter aurait pu être trompé par ses malades, qui auraient simulé leur guérison.

Quoi qu'il en soit, ce qui précède me paraît prouver l'importance

(1) *Bulletin de l'Académie de médecine*, 1861-1862, t. XXVII, p. 1016.
(2) *Gazette hebdomadaire*, 1863, p. 284.
(3) *Ibid.*, 1863, p. 332.
(4) *Ann. d'ocul.*, 1861, t. XLIV, p. 293.
(5) *Arch. de méd. navale*, 1868, t. IX, p. 38.
(6) *Traité des maladies des yeux*, p. 588.
(7) *Union médicale*, 1858, p. 383.
(8) *Ibid.*, 1858.

de la question que je soulève ; et c'est pour donner la preuve de ce que j'avance, en affirmant la fréquence de la simulation, que je vais aussi brièvement que possible exposer les faits que j'ai observés.

Au mois d'août 1868, j'étais attaché au 94e de ligne et partageais avec M. le docteur Noguès, médecin-major au 93e, le service médical de la brigade, campée alors au camp d'instruction de Saint-Maur. Nous avions eu à soigner un nombre assez considérable d'héméralopes pendant les quelques semaines que dura notre séjour au camp. Ce chiffre insolite de malades m'avait inspiré des doutes, qu'il ne me fut possible ni de confirmer ni d'infirmer, à cause de la disparition rapide de la maladie, dès que les régiments furent rentrés à Paris. Je me promis d'étudier ce sujet à la première occasion.

L'année suivante, ces deux régiments quittèrent Paris au mois de mars pour se rendre dans les forts et je fus attaché au fort de Bicêtre avec un bataillon de mon régiment et un du 93e. Nous n'avions aucun cas d'héméralopie en quittant la caserne Napoléon. Dès le commencement d'avril, mon médecin-major m'avertissait que plusieurs cas s'étaient déclarés dans les deux bataillons du fort d'Ivry. J'observai le premier cas à Bicêtre le 9 avril.

Le nombre de malades qui se présentèrent à ma visite dans ce fort fut de :

En avril.....	6	Total.. .. 20.
En mai.....	12	
En juin.....	2	

Le 11 mai, je dus prendre le service du fort d'Ivry jusqu'au 20, et dix cas s'y présentèrent à mon observation.

Cela fait un total de trente cas que je pus observer attentivement. Le lecteur trouvera dans les tableaux suivants l'indication de ces divers cas, et des particularités qui pourront nous être utiles dans le cours de ce travail.

En général, ces malades se présentent à la visite en disant : Je ne vois plus, ou je ne vois que du brouillard après le coucher du soleil. Certains accusent en même temps des picotements, des maux de tête, des étourdissements, des globes de feu qui leur passent devant les yeux, etc.

Il importe, dès la première question, de leur faire préciser ce qu'ils éprouvent et quel est le degré de torpeur rétinienne dont ils

sont atteints. Beaucoup sont persuadés qu'ils doivent toujours se dire complétement aveugles et tombent ainsi dans des contradictions ou des exagérations qui peuvent donner l'éveil.

Ces premières questions posées, je faisais l'examen de l'œil du malade.

Nos D'ORDRE.	DATE DE L'INVASION, d'après le malade.	DATE DE LA VISITE.	DURÉE DE LA MALADIE après la visite.
	Héméralopes du fort d'Ivry.		
1.....	8 jours	11 mai	1 jour
2.....	8 —	11 —	1 —
3.....	5 —	11 —	5 —
4.....	10 —	11 —	1 —
5.....	8 —	11 —	1 —
6.....	3 —	12 —	4 —
7.....	2 —	13 —	5 —
8.....	8 —	17 —	2 —
9.....	8 —	18 —	2 —
10.....	15 —	19 —	2 —
	Héméralopes du fort de Bicêtre.		
11.....	8 —	9 avril	5 —
12.....	2 —	14 —	1 —
13.....	5 —	17 —	4 —
14.....	2 —	21 —	3 —
15.....	2 —	28 —	2 —
16.....	15 —	30 —	4 —
17.....	3 semaines	1er mai	5 —
18.....	8 jours	1er —	3 —
19.....	1 mois	4 —	1 —
20.....	5 jours	4 —	1 —
21.....	3 semaines	5 —	2 —
22.....	6 jours	8 —	5 —
23.....	2 —	9 —	5 —
24.....	8 —	10 —	6 —
25.....	8 —	14 —	2 —
26.....	15 —	14 —	3 —
27.....	10 —	17 —	1 —
28.....	2 —	19 —	3 —
29.....	6 —	2 juin	1 —
30.....	3 —	4 —	2 —

Dans un cas j'ai trouvé une dilatation considérable et une paresse très-grande de la pupille : c'était presque de la migraine ; dans un second cas, la dilatation et l'inertie du sphincter irien, quoique beaucoup moindres, étaient sensibles ; enfin chez un troisième malade, la

pupille, fortement contractée, était réduite dans les deux yeux à la largeur d'une tête d'épingle ; en même temps elle était ovale, à grand diamètre horizontal. Cet état dura trois jours, c'est-à-dire le temps qu'il fallut à la guérison du malade.

Deux fois j'ai rencontré des lésions conjonctivales analogues à celles qui ont été décrites par MM. Bitot et Villemin; c'était une tache d'un blanc argenté, formée de stries linéaires horizontales, indépendantes les unes des autres et se détachant assez facilement sous forme de paillettes quand on les râclait avec un brin de papier. Cette tache siégeait au dehors de la cornée, faisait partie de la conjonctive et restait sèche. Les parcelles détachées surnageaient dans les larmes sans se laisser mouiller.

Les malades qui m'ont présenté ces phénomènes, soit du côté de l'iris, soit du côté de la conjonctive, sont de ceux qui m'ont paru réellement héméralopes.

Dans trois autres cas, j'ai noté une conjonctivite phlycténoïde, une conjonctivite catarrhale et une blépharite ciliaire. J'ai acquis la conviction que ces affections légères sont souvent un prétexte à la simulation de l'héméralopie, quand cette maladie existe déjà dans le régiment. Pour peu que leurs yeux soient rouges, ces malades croient nous en imposer facilement; et si vous manifestez le moindre doute, vous vous exposez à vous entendre dire, comme cela m'est arrivé : « Mais enfin mon œil me fait mal, ça se voit. » Pour ce qui est de mes trois hommes, le premier (n° 16) a été forcé d'avouer sa simulation dans les circonstances suivantes : Lorsqu'il fut débarrassé de sa conjonctivite phlycténoïde, je voulus le faire sortir de l'infirmerie ; il se récria en disant qu'il n'était pas guéri de son héméralopie. J'examinai gravement son œil et lui annonçai que le lendemain je pratiquerais l'opération nécessaire à sa guérison. Cette perspective l'effraya, et le soir il me fit appeler pour me faire constater sa guérison. Le second (n° 28), surveillé à son insu le soir dans sa chambre par le caporal d'infirmerie, fut pris en flagrant délit de simulation. Quant au troisième (n° 22) il est resté pour moi dans la catégorie des cas douteux.

Après l'examen de l'œil, je faisais entrer chaque malade isolément dans une chambre obscure, qui ne recevait de lumière que par un vasistas placé au-dessus de la porte et donnant sur un corridor. Mon

caporal d'infirmerie était chargé, pendant mon examen, de graduer la quantité de lumière qui pénétrait dans cette pièce : il m'était ainsi facile d'obtenir le degré d'obscurité qui m'était nécessaire, suivant les cas. Voici les résultats de mon observation :

La démarche des vrais malades dans la chambre obscure est hésitante et embarrassée; ils s'avancent la tête baissée, en tâtonnant et en cherchant à voir. Si on leur parle, qu'on leur montre le doigt, une clef, une montre, leur regard se dirige mal et avec hésitation vers la figure de leur interlocuteur et très-difficilement vers les objets qu'on leur donne à fixer.

Les simulateurs, au contraire, marchent toujours la tête droite, la plupart s'avancent avec sûreté. Quelques-uns, plus intelligents ou peut-être prévenus par leurs camarades, avancent les mains comme pour assurer leur marche; mais s'ils font semblant de ne pas reconnaître les objets, de ne pouvoir en apercevoir le reflet ni en apprécier les contours, toujours leur regard se dirige vers eux sans embarras ni tâtonnements, jamais il ne porte à côté.

Cet examen de la chambre obscure a l'avantage d'embarrasser les simulateurs; incertains de ce qu'ils doivent faire ou répondre, souvent ils se laissent prendre sur le fait. C'est ainsi que cinq d'entre eux (nos 12, 19, 20, 27, 29) furent convaincus de fourberie par ce simple examen, et forcés de faire des aveux. Ne se doutant pas qu'un héméralope puisse être aveugle pendant le jour si on le place dans une obscurité suffisante, ils se laissaient aller à voir dans la chambre obscure. Quant à ceux qui continuaient à simuler la cécité, ils le faisaient avec une telle maladresse que l'expérience que j'avais des vrais héméralopes me permettait dès lors d'asseoir un jugement, rarement démenti par la suite.

Quelle que fût mon opinion à l'égard des malades, je les traitais d'une manière uniforme : j'en excepte les trois affectés de conjonctivite. Je faisais d'abord passer devant chaque œil un flacon d'ammoniaque ouvert jusqu'à ce que les vapeurs eussent déterminé un léger larmoiement. Ces fumigations n'ont provoqué dans aucun cas le moindre accident inflammatoire du côté de la conjonctive; mais, quelle que puisse être leur influence sur la guérison des héméralopes, elles les agacent, et par l'impression passagère qu'elles provoquent sur le globe de l'œil, elles donnent à réfléchir aux simulateurs.

Je pratiquais ensuite l'occlusion palpébrale aussi complète que possible, en plaçant sur chaque œil un léger tampon de charpie, assujetti par le bandage binocle, méthodiquement appliqué. Je faisais descendre les tours de bande le plus bas possible et je les assurais avec une quantité d'épingles suffisante pour être certain que le bandage ne pût être dérangé que volontairement. Je complétais mes précautions par l'apposition de quelques traits de plume, qui me servaient à constater le lendemain si tout était bien resté en place. Pour assurer l'efficacité de ces mesures, je menaçais les malades de punition dans les cas où ils auraient essayé de s'y soustraire.

J'ai vu depuis, dans un Mémoire de M. Weber (1) sur l'héméralopie épidémique, que ce moyen avait été proposé dans un but curatif par M. Ehrmann, alors médecin-major à l'hôpital militaire de Constantine. M. Weber trouvait dur de soumettre à l'occlusion palpébrale, ne dût-elle durer que un ou deux jours, des hommes qu'il est si facile de guérir par les fumigations de foie de bœuf : c'est précisément la raison qui me la faisait employer.

Ce bandage, en effet, outre qu'il prive absolument les hommes de la lumière du jour, qu'il les force à rester prisonniers et inactifs à la chambre, détermine un certain malaise causé par la chaleur, et quelquefois des picotements et du larmoiement. Ce sont là des ennuis que les simulateurs ne peuvent supporter bien longtemps et qui ne sont tolérés avec patience que par les vrais malades, qui se croient menacés de cécité. En cas de maladie réelle, il a du moins l'avantage de soustraire le malade à l'influence de la lumière solaire, l'une des causes les moins contestables de l'héméralopie. Une circonstance fortuite ajoutait à l'ennui de l'appareil. La visite médicale se faisait au moment de l'exercice, et les hommes, avec leur bandage, étaient forcés de passer, conduits par la main, devant leurs camarades. J'ai su par des officiers que les troupiers, qui ne s'y trompent pas, accompagnaient de leurs lazzis le passage de ces pseudo-malades.

Quatre des malades à qui j'avais appliqué cet appareil (nos 1, 2, 4, 5) ne reparurent pas à la visite ; deux autres (nos 9, 21), le second jour, se tinrent pour battus et m'assurèrent qu'ils y voyaient, même avant que j'eusse enlevé leur bandage ; cette manière d'avouer me

(1) *Recueil de mémoires de médecine et de chirurgie militaires*, 1860, 3e série, t. III.

parut assez naïve, ce qui ne m'empêcha pas de contrôler le soir leurs assertions. Trois autres, qui me paraissaient des plus suspects (nos 8, 10, 25) et que j'avais fait entrer dans l'infirmerie afin de les mieux surveiller, se dirent guéris le lendemain du jour où je leur avais fait la prescription de rester couchés pendant cinq jours les yeux bandés.

Enfin à l'égard d'un dernier (n° 30) qui avait subi mon interrogatoire et mon examen avec un aplomb imperturbable et beaucoup d'adresse, j'usai d'un artifice que je crois devoir recommander en pareille circonstance; c'est à lui que je dois la fin de l'épidémie au fort de Bicêtre. Moralement sûr que cet homme mentait, j'instillai dans celui de ses yeux qu'il m'indiqua comme le plus malade, une goutte de solution d'atropine en lui manifestant des craintes sur les conséquences possibles de l'usage de cette solution dans le cas où il m'aurait trompé. Le lendemain à la visite, lorsque, débarrassé de son bandage, il s'aperçut qu'il ne pouvait plus lire avec son œil, croyant qu'il m'avait fait commettre une erreur, il s'empressa de me faire des aveux pour me mettre à même de la réparer. J'ai regretté de n'avoir pas songé plus tôt à l'emploi de ce moyen, mais ayant fait courir le bruit dans les bataillons que, trompé par le malade, j'avais failli lui compromettre la vue, je ne revis plus d'héméralope à dater de ce jour à ma visite.

Je dois faire observer que tous ceux qui se disaient guéris, soupçonnés ou non de fraude, étaient examinés par moi le soir dans la cour du fort : je prévenais ainsi l'objection qu'avait faite autrefois M. Baizeau à M. Netter : et je n'ai rien trouvé qui puisse faire croire qu'elle doive être quelquefois motivée.

Quatre cas m'ont laissé dans le doute (nos 14, 15, 22, 26). Ces malades se sont dits guéris au bout de quelques jours pendant lesquels je n'ai pu les surprendre.

Quant aux neuf cas que j'ai considérés comme de vrais malades (nos 3, 6, 7, 11, 13, 17, 18, 23, 24), j'ai pu être trompé, cela n'est pas douteux, malgré le soin que j'apportais dans mon examen. Je ferai pourtant observer que c'est dans cette catégorie de malades que j'ai trouvé les lésions que j'ai signalées plus haut et deux cas de récidives.

Dans un de ces deux derniers cas (n° 11) la récidive s'était reproduite deux fois déjà, et le malade, préoccupé de l'issue d'une maladie

si tenace, en était arrivé à un état de désespoir et d'abattement qui faisait peine à voir. Trois jours d'occlusion suffirent à le débarrasser pour la troisième fois de son affection : je le suivis plusieurs mois et la maladie ne reparut plus. J'ai cité cet exemple en passant, pour montrer l'influence thérapeutique de l'occlusion palpébrale.

En résumé, sur les trente malades qui se sont présentés à mon observation, j'ai trouvé 9 cas réels ou supposés tels, 4 cas douteux, 17 cas de simulation.

Si j'examine quelle est la moyenne de journées de traitement pour ces diverses catégories, je trouve :

	NOMBRE de malades.	JOURNÉES de traitement.	MOYENNE.
Cas réels.....	9	42	4,8
Cas douteux.....	4	12	3,3
Cas simulés.....	17	28	1,6

Ces résultats m'ont d'autant plus frappé qu'ils différaient sensiblement de ceux obtenus au fort d'Ivry par mon médecin-major, à qui il répugnait d'entrer dans cette voie, qui conduisait nécessairement à la répression. Le nombre de ses héméralopes fut beaucoup plus considérable et leur maladie durait plus longtemps. Cela n'est pas étonnant, puisqu'à Bicêtre même, malgré le ridicule, malgré la gêne de l'appareil et l'ennui d'une privation absolue de la lumière, malgré les punitions que je fis infliger, j'avais, avec quelques cas réels, des tentatives qui, quoique timides et d'ordinaire isolées, se répétaient encore assez souvent. Quand je pris le service à Ivry le 11 mai, je trouvai à l'infirmerie des hommes qui y étaient traités depuis longtemps et cinq nouveaux cas à ma première visite. Sur ces cinq cas, il y avait quatre simulateurs qui, voyant mes allures, se gardèrent bien de reparaître le lendemain. Je les signalai dans une note au colonel ; aussi l'affluence cessa, et pendant les dix jours que je gardai le service, l'épidémie suivit la même marche qu'à Bicêtre.

Je crois pouvoir tirer de ce qui précède les conclusions suivantes :

1° La simulation entre souvent pour une très-large part dans les épidémies d'héméralopie, surtout celles qui se développent dans les régiments ;

2° La simulation peut, dans l'appréciation des divers traitements opposés à cette maladie, fausser le jugement de l'observation non prévenue ;

3° Il est du devoir du médecin, en pareille occurrence, autant qu'il importe à sa considération, de chercher à supprimer ou tout au moins à diminuer les cas de simulation.

Comme corollaire, j'indiquerai les moyens ordinairement employés dans ce but : ils sont pour la plupart signalés dans l'ouvrage cité de M. Boisseau.

D'une manière générale, on peut les diviser en deux classes : les moyens destinés à faire prendre le simulateur en flagrant délit, et ceux qui, par les désagréments qu'ils lui causent, peuvent le décider à mettre fin à sa supercherie.

Du reste, si l'on veut y faire attention, on sera frappé de ce fait que les remèdes qui guérissent le plus rapidement l'héméralopie ne sont rien moins qu'agréables ; et je ne suis pas éloigné de croire que l'huile de foie de morue, conseillée par MM. Desponts et Baizeau, la cautérisation par le nitrate d'argent, employée dans ces trois cas par M. Biard (1), les cabinets ténébreux de M. Netter doivent en grande partie leur succès au dégoût, à la crainte, ou à l'ennui qu'ils inspirent aux simulateurs, c'est-à-dire au plus fort contingent de l'épidémie.

Je rangerai dans cette classe les fumigations ammoniacales, l'instillation de l'atropine, la menace d'une opération et l'occlusion palpébrale absolue que j'ai signalée dans ce travail.

Le docteur Mortimer (2), médecin de la Compagnie des Indes, employa avec avantage l'électricité chez de nombreux soldats indigènes pour faire cesser la fraude.

Quant aux moyens destinés à surprendre le simulateur, ce sont : un interrogatoire méthodique du malade, l'examen fait *en plein jour* par le médecin dans une chambre obscure, l'observation de l'individu à son insu, soit le jour dans la chambre obscure, soit dans la chambre où il couche.

M. Netter, après avoir placé l'individu suspect dans une chambre obscure, entr'ouvre la porte jusqu'à ce que le malade indique qu'il

(1) *Recueil de mémoires de médecine et de chirurgie militaires*, 1840.
(2) Gavin, *On feigned and factitious diseases*, p. 71.

aperçoit la lumière. Un quart d'heure, une demi-heure plus tard, il renouvelle la même expérience ; si l'individu n'aperçoit pas la lumière lorsque la porte est entr'ouverte sous le même angle que la première fois, il conclut qu'il y a simulation.

Goutt (1) conseille d'administrer le soir à l'individu suspect un purgatif qui l'oblige à se lever plusieurs fois la nuit ; on peut alors s'assurer, d'après la manière dont il se dirige vers les lieux d'aisance, s'il simule ou non.

On peut, dans certains cas, faire contrôler les malades par leurs camarades. Cheyne (2) rapporte, d'après Abercrombie, qu'en Égypte, pour mettre fin à une épidémie de simulation, on adjoignit à chaque homme sain un homme malade pour les travaux du siége.

Enfin M. Galezowski m'a raconté avoir convaincu de simulation plusieurs élèves d'un pensionnat, en les examinant *le soir* dans une pièce fortement éclairée par la lumière du gaz, où ils prétendaient ne rien voir.

Aucun de ces divers moyens n'a de valeur absolue ; un individu prévenu peut en trouver le défaut. Mais si chacun d'eux, pris isolément, peut se trouver insuffisant, il me semble difficile que leur emploi successif ne permette pas de découvrir la fraude.

Néanmoins dans la décision que l'on prend — ceci regarde surtout le médecin militaire — il faut agir avec mesure et prudence, se rappeler qu'on a vu des héméralopes se tuer en tombant la nuit du haut d'un rempart, et prendre garde d'exposer à un service de nuit un individu qui y soit impropre.

Dr A. Faucon.

SUR

L'ÉNUCLÉATION DE L'ŒIL

Par le Dr MANCHÉ
Chirurgien de l'hôpital civil (Ile de Malte).

Cette opération, bien à raison effrayante pour le malade auquel il répugne tant de se voir enlever un organe aussi sensible, aussi utile

(1) *Considérations sur la simulation*, thèse de Paris, 1844.
(2) *Dublin hospital reports*, vol. IV, p. 146.

à l'expression de la physionomie, est d'une grande facilité et elle est en même temps bien connue; mais pourtant je crois qu'il ne sera pas hors de propos d'en dire quelques mots, non-seulement par rapport à l'acte opératoire en lui-même, mais aussi au point de vue de quelques questions qui s'y rattachent.

Y a-t-il utilité réelle dans la pratique de cette opération ? Le soulagement qui la suit est-il persistant? L'énucléation est-elle suffisante pour prévenir ou arrêter des accidents graves ? Peut-elle entraîner quelque péril? Enfin quel est le procédé opératoire le plus satisfaisant? Telles sont les questions que je chercherai à éclaircir en m'appuyant sur l'autorité des ophthalmologistes en renom, là où mon expérience limitée ne suffira pas.

Quant à l'utilité de l'énucléation de l'œil dans certains cas, tout le monde est là-dessus parfaitement d'accord, et je me rappelle toujours les paroles de mon maître, le docteur Liebreich : « Oter un œil qui ne sert plus à la vue, c'est une épine enlevée du pied, c'est un ennemi à la porte. » Mais est-on sûr d'obtenir le but qu'on se propose en faisant cette opération ? Les principales indications de l'énucléation de l'œil sont : 1° de débarrasser le malade de souffrances atroces et de couper court à des néoplasies envahissantes; 2° de prévenir l'ophthalmie sympathique qui, étant une maladie incurable, fait perdre l'œil sain et rend le malheureux malade définitivement aveugle; 3° enfin de satisfaire à des raisons de coquetterie ou d'esthétique. Bien des gens peuvent reprendre un emploi qui leur était interdit à cause d'une déformation repoussante, et cela grâce à la prothèse oculaire qui, de nos jours, par le perfectionnement des pièces et par la possibilité des mouvements musculaires qu'elle permet toujours, rend à peine visible l'œil artificiel mis à la place d'un œil atrophié ou enlevé. Or je ne suis pas loin de la vérité si je dis que l'énucléation remplit parfaitement ces trois buts. On peut dire, en effet qu'il n'y a pas un autre moyen (sinon l'iridectomie au début du glaucome) qui soit préférable pour débarrasser le malheureux malade de la névralgie du trijumeau causée par l'irritation d'un œil perdu, névralgie qui l'empêche non seulement de vaquer à ses occupations, mais aussi lui enlève tout repos, tout appétit, de telle façon que sa santé ne tarde pas à s'altérer gravement. Combien les publications périodiques et les monographies contiennent d'observations (et les deux qui suivent

peuvent faire nombre avec elles) qui montrent qu'après cette opération toute douleur qui n'avait cédé à aucun traitement, même à l'iridectomie répétée, cesse comme par enchantement après l'énucléation; les malades qui auparavant souffraient des douleurs atroces, dorment bien et mangent avec appétit le jour même de l'opération, et le calme étant persistant, reviennent promptement à leur première santé. Et cela peut s'expliquer par la seule loi de l'*irradiation des sensations*, admise en physiologie (Carpenter) et qui dit que lorsque un filet nerveux est irrité, la douleur se sent dans toutes les parties où vont se distribuer les autres filaments qui émanent du même tronc nerveux. Pour cela l'œil, qui tire sa sensibilité des filaments nerveux provenant du nerf nasal (lequel fait partie du trijumeau), étant irrité, le malade réfère la douleur à toutes les parties de la face où va se distribuer la cinquième paire, d'où la forte névralgie ciliaire. En ôtant la cause irritante, les nerfs, par l'extirpation de l'œil, voici la névralgie qui disparaît et le malade qui est soulagé aussitôt. Mais ce n'est pas tout.

Dans la première indication nous avons mentionné aussi des néoplasies qui peuvent réclamer l'énucléation du globe oculaire. Les productions morbides, qui le plus fréquemment attaquent l'œil, sont le cancer médullaire et le cancer mélanotique; le premier doit être enlevé avec l'organe qui le contient, le plus tôt possible, si l'on veut empêcher *peut-être* qu'il envahisse toute l'économie; le second, quoique se généralisant moins facilement, doit être enlevé également, non-seulement parce que nous pouvons ainsi empêcher peut-être l'infection d'autres organes, mais aussi pour arrêter l'envahissement du nerf optique par la maladie qui rendrait toute opération inutile; car la récidive dans ce cas sera inévitable, et l'infection générale ne tardera pas à s'ensuivre. Toutes ces raisons nous portent facilement à conclure que cette opération, sous le rapport de la première indication, est utile et doit être faite le plus tôt possible.

Passons à la seconde indication : on a pour but d'éviter l'ophthalmie sympathique.

Les résultats de l'énucléation sont ici aussi satisfaisants que dans le premier cas. Quoiqu'on ne soit pas encore arrivé à donner du fait une bonne explication, basée sur des données physiologiques, l'expé-

rience journalière démontre qu'en ôtant un œil malade, on empêche la perte de l'autre quand celui-ci est encore sain. En effet, tous les praticiens sérieux font l'énucléation; et dans les cliniques nous voyons chaque jour des opérés, porteurs d'yeux artificiels et guéris de névralgies intolérables, tandis que d'un autre côté nous rencontrons des malades qui, ne s'étant pas soignés par négligence ou que leur pusillanimité a empêchés de se soumettre à une opération, être atteints d'ophthalmie sympathique et perdre la vue du second œil.

L'opinion générale est que la transmission de l'irritation d'un œil malade à celui qui est sain se fait par l'intermédiaire des nerfs ciliaires. Et comme preuve, les blessures du corps ciliaire et, bien plus, l'irritation continue provoquée par le séjour d'un corps étranger dans cette région, sont les circonstances qui amènent le plus souvent l'ophthalmie sympathique; dans les cas où le nerf optique est détruit ou atrophié, le danger de perdre l'autre œil par transmission de la maladie n'existe pas. Le danger existe tant qu'il y a sensibilité à la région ciliaire. L'*ophthalmite*, en détruisant les nerfs ciliaires, n'est pas suivie de l'ophthalmie sympathique (Wells). De Græfe, pour prévenir cette dernière, a conseillé la section des nerfs ciliaires de l'œil malade, opération que le docteur Meyer a pratiquée avec succès. Enfin les Anglais et les Italiens sont la plupart convaincus que, en ôtant la moitié antérieure du globe oculaire et en coupant ainsi les nerfs ciliaires, on peut empêcher la transmission à l'autre œil. Ce procédé n'est point sûr, et je ne crois pas, à l'exemple de nombreux praticiens, qu'on puisse lui donner la préférence sur l'énucléation complète, quoique on prétende qu'il comporte quelques avantages, comme par exemple l'adaptation plus facile de la pièce artificielle. Mais étant donné que ce sont les nerfs ciliaires qui transmettent l'ophthalmie, par quel mécanisme la chose a-t-elle lieu? Comment expliquer la transmission de l'irritation d'un œil atrophié après 10, 15, 20 ans, 26 ans même? Que de questions on pourrait soulever à ce propos. Le fait est bien démontré et doit être tenu pour certain, qu'il n'y a pas dans la science un seul cas d'ophthalmie sympathique qui ait éclaté après l'énucléation de l'œil malade, lorsque à cette époque l'autre œil était tout à fait sain. Bien plus, Donders admet que l'énucléation suffit pour guérir l'*irritation sympathique* qui, dans ce cas, ne dégénère jamais, d'après lui, en

ophthalmie sympathique. Donc, s'il n'existe point de cas où l'ophthalmie sympathique soit survenue à la suite de l'énucléation de l'œil malade, et si de l'autre côté cette redoutable maladie est bien souvent consécutive à des lésions qui produisent une irritation continuelle de l'œil, comme l'ont démontré Mackensie et Demours (1), il y a indication formelle d'enlever un œil pour sauver l'autre, l'ophthalmie pouvant se produire tant qu'il y a sensibilité exagérée dans l'œil malade.

Voyons maintenant quels sont les cas qui sont le plus souvent suivis de l'ophthalmie sympathique et qui réclament une énucléation prompte. L'indication se présente toutes les fois qu'il y a plaie, ou mieux cicatrice de la région ciliaire avec blessure du cristallin et du corps vitré; lorsque ces blessures sont dues à l'action d'un corps étranger qui séjourne encore dans l'œil (éclat de fer, cristallin abaissé; quand il y a une déchirure des membranes de l'œil avec enclavement du corps ciliaire ou de l'iris près de son insertion; lorsqu'il y a une iridochoroïdite, par exemple, à l'époque critique chez les femmes, que l'œil est phthisique et encore sensible au toucher. Dans tous les cas, même après une opération, si l'œil sain perd le pouvoir d'accommodation, se fatigue au moindre travail, s'il se présente une disposition au larmoiement et une sensibilité à l'action d'une lumière intense, comme aussi lorsqu'il se déclare une névralgie périorbitaire avec photophobie bien marquée, c'est-à-dire lorsque l'œil sain est affecté de l'*irritation sympathique*. D'après Lawson, on doit aussi faire l'énucléation d'un œil *complétement* perdu, lorsque l'autre est le siége d'une ophthalmie à son début; mais quand il n'est pas complétement perdu, il est mieux d'attendre ou de faire la section des nerfs ciliaires d'après le conseil de de Græfe, car quelquefois l'œil primitivement affecté reste plus utile pour la vue que l'autre qui sera pris d'ophthalmie sympathique, laquelle, comme on le sait malheureusement, ne peut que bien difficilement être arrêtée. Et pour conclure, je ne saurais mieux faire que de répéter avec le docteur Rheindorf: « Il est toujours préférable de pratiquer l'énucléation dix fois sans utilité que de laisser échapper une seule fois le moment favorable à l'opération. »

(1) Ledoux, Thèse de Paris.

Enfin, par rapport à la troisième indication, il ressort clairement que tant dans les cas de néoplasies que lorsque l'œil est atrophié, un œil artificiel bien fait et doué de quelques mouvements rend l'individu beaucoup moins disgracieux, ce qui n'est pas une circonstance à négliger au point de vue de bien des intérêts. La prothèse oculaire, en effet, avec les perfectionnements qui y ont été apportés de nos jours, rend des services signalés et, comme le dit poétiquement Desmarres père : « C'est si parfait, que les médecins même s'y trompent tous les jours et prennent souvent pour des yeux affectés d'amaurose des yeux sortis de l'atelier de l'artiste et auxquels sa lampe, comme le feu de Prométhée, semble avoir donné la vie. » Outre cela, l'œil artificiel, en écartant les paupières, prévient l'irritation continuelle que les cils exerceraient sur le moignon, et ainsi que l'excoriation des joues par les mucosités et les larmes qui reprendront leur cours primitif, enfin tous les accidents qui sont la suite de l'entropion et du trichiasis.

Maintenant, étant prouvée l'utilité de cette opération, il faut voir si elle est dangereuse, si elle empêche pour beaucoup de temps les individus de se livrer à leurs occupations; s'il en était ainsi, il ne faudrait la pratiquer qu'avec beaucoup de précaution et simplement dans les cas extrêmes; mais heureusement il n'en est rien : au contraire, l'opération est très-facile et exempte de tout danger lorsqu'on emploie une bonne méthode opératoire. Disons pour cela quelques mots sur les procédés auxquels il faut donner la préférence. Wardrop, en 1818, fut le premier qui imagina la pratique de détruire chez le cheval l'œil infecté d'une maladie pour prévenir la perte de l'œil sain. Et il fit à cet effet une large incision, à la suite de laquelle l'œil s'étant vidé, suppura et s'atrophia. Après lui, Barton, Walton et Taylor ont commencé à pratiquer chez l'homme la même opération sur l'œil malade pour en provoquer l'atrophie ; maintenant beaucoup de chirurgiens emploient la méthode d'enlever la moitié antérieure du globe oculaire pour provoquer la suppuration. Voici les inconvénients et les prétendus avantages de cette pratique On prétend qu'il est plus facile de couper l'œil en deux que de l'énucléer; nous sommes au contraire de l'avis de ceux qui disent que quand il s'agit de faire cette opération pour un staphylôme, couper l'œil est bien facile à décrire, mais non à pratiquer. On affirme également

que sur le moignon qui reste, on peut adapter plus facilement une pièce artificielle, ce qui n'est pas exact; et si à ce propos on consulte le témoignage de Mackensie, les mouvements de la pièce ne dépendent pas du moignon laissé plus ou moins grand, plus ou moins mobile, mais bien plus de la conjonctive qui se meut à la faveur des muscles, et en même temps que celle de l'autre œil. Pourtant une pièce bien proportionnée à l'espace qu'elle doit occuper, ni trop petite pour que la conjonctive ne soit pas pincée, ni trop grande pour que les paupières ne soient en rien gênées, sera aussi mobile qu'un œil naturel, quand même le moignon serait tout petit. Desmarres, en parlant du procédé de Louis, s'exprime ainsi : « On doit le modifier et réserver la conjonctive parce qu'elle est nécessaire à l'application de l'œil artificiel. »

Quels sont les désavantages? Il n'est pas rare qu'on divise pendant l'opération des ramifications des artères ophthalmiques, lacrymales ou frontales, ce qui donne naissance à des hémorrhagies parfois difficiles à arrêter. La suppuration, qui est longue, cause beaucoup de souffrances et d'ennuis aux malades. Ce procédé n'est pas sûr comme l'énucléation totale, quoique jamais on n'ait vu éclater une ophthalmie sympathique, lorsque tous les nerfs ciliaires ont été détruits par une inflammation suppurative. Cependant il est des cas où un petit moignon d'un œil atrophié reste sensible pour quelque temps et, pour ce, est sujet à produire la perte de l'autre œil : il faut donc admettre que les nerfs n'ont pas été totalement détruits. Pour ces raisons on a cherché, Richard le premier, puis Desmarres, à modifier le procédé de Louis en enlevant le globe oculaire en totalité; mais l'opération ainsi conçue était beaucoup plus dangereuse, car on ouvrait la coque fibreuse de l'œil et l'on mettait en communication avec la plaie la graisse de l'orbite qui pouvait devenir le siége d'une inflammation, qui à son tour avait une tendance à se propager du côté du cerveau. Il était réservé à Bonnet et Oferral, en 1841, d'imaginer presque simultanément, l'un et l'autre, une méthode remplissant les indications favorables sans être d'aucun danger. Cette méthode, à notre opinion, devrait être employée par tous les chirurgiens de préférence à toutes les autres. En voici la description :

Le malade étant couché et chloroformisé, ses paupières écartées par le blépharostat, l'opérateur prend avec des pinces un pli de la

conjonctive correspondant à l'insertion du muscle droit interne ou externe, l'excise, soulève le tendon avec un crochet et le coupe à son insertion avec la sclérotique. Puis on fixe le globe en saisissant le tronçon de muscle qui reste adhérent, et avec les ciseaux courbes on coupe la conjonctive tout autour de la cornée; enfin on détache de leurs insertions les autres muscles droits en décollant en même temps le globe de la capsule de Tenon. On saisit le globe oculaire entre les doigts, ou mieux avec une pince à griffe, et avec de forts ciseaux courbes on va à la recherche du nerf optique qu'on coupe au ras de la sclérotique. On tire sur l'œil et, en détachant les muscles obliques et quelques brides du tissu conjonctival, on achève l'opération qui, d'après Desmarres, peut être exécutée en trente ou trente-cinq secondes. Après l'énucléation il y a peu d'hémorrhagie dans les cas simples, mais après l'extirpation des néoplasies, l'écoulement sanguin peut être abondant. Pour cela, le meilleur moyen qui nous a réussi, c'est de remplir l'orbite de charpie imbibée de térébenthine.

Ce procédé arrête l'écoulement sanguin, sans qu'on soit obligé de faire une forte compression sur les paupières, ce que supportent difficilement les malades. En outre, la charpie interposée entre les paupières a l'avantage de maintenir celles-ci écartées, d'empêcher des adhérences et des cicatrices vicieuses de la conjonctive qui sont fréquentes, lorsqu'après l'extirpation des tumeurs on n'a pu respecter entièrement le sac conjonctival. Ces cicatrices empêcheraient l'adaptation d'un œil artificiel et, si l'on arrive à en mettre un pourvu d'échancrures, celui-ci n'a pas toute la mobilité voulue. Le malade doit rester couché et être soumis à une diète modérée. Le lendemain, on enlève le bandeau, et si les paupières sont gonflées, on doit ôter aussi la charpie de l'orbite en en mettant de la nouvelle imbibée de glycérine ou d'une faible solution de sulfate de zinc. Ce pansement doit être fait chaque jour en nettoyant préalablement la cavité orbitaire par les injections d'eau tiède. Le bandeau classique peut être remplacé par un bandeau flottant au quatrième ou au sixième jour, époque à laquelle le malade peut se lever entièrement. Après un mois, lorsque toute sécrétion a cessé, on peut commencer l'essai d'un œil artificiel petit, que l'on agrandira à mesure, afin que le malade s'y habitue peu à peu; mais il convient de s'abstenir absolument, lorsqu'il y a un état inflammatoire, car l'irritation pro-

duite par un œil artificiel pourrait être transmise à l'œil qui reste, et ainsi on aurait ce qu'on a redouté et cherché à prévenir.

CONCLUSIONS.

En terminant, nous pouvons donc dire que l'énucléation de l'œil, faite d'après la méthode de Bonnet, de Lyon, est la plus sûre, la moins dangereuse et la plus efficace :

1° Pour débarrasser le malade de fortes névralgies ciliaires dépendant de l'irritation d'un œil perdu, comme aussi des néoplasies qui se développent dans le globe oculaire ;

2° Pour prévenir l'ophthalmie sympathique de l'œil sain lorsqu'il y a irritation dans l'autre qui a été blessé et qui ne sert plus à la vision ;

3° Pour rendre possible l'application d'un œil artificiel.

Outre son utilité réelle, cette opération, je le répète, est exempte de tout danger ; elle doit donc être proposée énergiquement et faite sans hésitation dans les cas susmentionnés.

Voici quelques observations qui viennent à l'appui de ces théories :

Observation I. — Le 4 juin 1871, la veuve Joséphine Z..., âgée de quarante ans, se présente à l'hôpital civil de Malte. Elle est couturière de son métier, possède une constitution assez bonne et est d'un tempérament bilieux. Elle raconte qu'il y a trois ans et demi elle a reçu un coup de poing sur l'œil gauche qui est devenu le siége de douleurs fortes et qui, après six mois, a cessé de voir complétement. Pour cela, elle consulta plusieurs médecins qui lui ont fait beaucoup de traitements et entre autres lui ont conseillé des révulsifs et des déplétions sanguines, le tout inutilement. Outre la perte de la vue, la forme de l'œil a commencé aussi à se modifier, puis il est devenu rouge et très-douloureux. En effet, depuis deux ans, chaque mois, à l'époque menstruelle, la malade est obligée de se mettre au lit pendant une ou deux semaines à cause de fortes névralgies qui, de l'œil malade, s'irradient à la moitié de la tête et jusqu'au cou, et sont accompagnées de vomissements quelquefois sanguins. En l'examinant de plus près, je l'ai trouvée très-affaiblie par la misère, très-inquiète sur son état, désespérant de guérir et de pouvoir se soutenir avec le travail de ses filles. L'œil droit est sain, l'œil gauche prédomine en avant de l'arcade orbitaire ; il est couvert par les paupières, qui sont très-grosses et œdématiées, enflammées et complétement immobiles. Le globe est très-dur, irrégulier et bosselé, plus saillant en bas, de façon que la cornée, à peine reconnaissable au milieu des staphylômes sclé-roticaux qui l'entourent, se trouve en haut et en dehors cachée par la paupière

supérieure. La couleur du globe ainsi déformé est rouge par places sur la sclérotique par suite d'un chémosis conjonctival, et autour de la cornée existent des bosselures d'un bleu très-foncé ou entièrement noires. Le globe, dur comme du marbre, n'est point adhérent à l'orbite, mais il a perdu ses mouvements volontaires : les muscles, le globe et une partie du cul-de-sac conjonctival forment une seule masse bosselée qui fait légèrement proéminence entre les paupières.

Il s'agissait d'une *mélanose* du globe et, comme il n'y avait pas signe d'infection générale et que la malade ne se plaignait autrement, je me suis décidé à l'énucléation. Après l'emploi du chloroforme, j'ai fait l'opération par la méthode de Bonnet ci-dessus décrite qui, dans le cas présent, fut un peu difficile à exécuter ; toutefois, j'ai réussi à extirper toute la tumeur qui était grosse comme un œuf de poule et à peu près de la même forme, j'ai ménagé une bonne portion de la conjonctive et une partie des muscles.

Immédiatement après, j'ai placé un tampon de charpie imbibé de térébenthine pour arrêter l'hémorrhagie qui était assez abondante à cause de la section des vaisseaux volumineux développés dans la tumeur, puis j'ai appliqué un bandeau compressif. Le lendemain, la malade était soulagée; elle avait bien dormi la nuit. J'ai ôté le bandeau sans toucher au tampon de charpie. Aux paupières et au sac conjonctival de l'œil droit s'est montrée une petite ecchymose bien accentuée. Aucune douleur, aucune réaction fébrile. Le jour suivant, j'ai trouvé la sécrétion augmentée, les paupières excoriées, et pour cela j'ai ôté la plus grande partie du tampon de l'orbite et j'ai appliqué un pansement à la glycérine phéniquée. Depuis ce jour, j'ai continué le même pansement en mettant toujours un tampon de plus en plus petit, imbibé de glycérine, pour favoriser la cicatrisation et maintenir la cavité orbitaire. La sécrétion a diminué graduellement, et, au bout de trois semaines, la malade était guérie et présentait seulement un peu de rétraction des paupières, la conjonctive ayant été détruite en partie. Depuis ce temps (une année) elle n'a point souffert et la tumeur ne s'est pas reproduite.

Observation II. — *Choroïdite ancienne de l'œil droit, ophthalmie sympathique de l'autre œil, douleurs atroces, affaiblissement de la santé, énucléation, soulagement immédiat et persistant de l'œil secondairement atteint.*

Vicentine Z... est âgée de quarante-deux ans, n'a point d'antécédents syphilitiques, mais elle souffre depuis dix mois d'un rhumatisme articulaire fort grave; elle a été atteinte il y a quelques années d'une maladie à l'œil *droit* pour laquelle, à ce qu'elle dit, on lui a fait une opération dont je ne retrouve aucune trace. Elle entre à l'hôpital pour une inflammation de l'œil *gauche* qu'elle porte depuis trois mois, mais avec des intermittences deux fois par mois. Elle a donc eu six attaques qui ont éclaté pendant la nuit avec douleur, tension et rougeur de l'œil qui, après deux ou trois jours, cessaient et lui permettaient de reprendre ses occupations.

L'œil droit n'a qu'une faible perception de lumière et, en l'examinant avec l'ophthalmoscope, on trouve une choroïdite atrophique étendue (aspect tigré). L'œil gauche est tendu, la pupille rétrécie, la cornée un peu terne, la conjonctive présente de petits vaisseaux minces, douleurs intenses et photophobie. On donne :

potion au chloral, instillations d'atropine, onguent belladoné sur le front. La malade se refuse à l'énucléation de l'œil *droit*. Au bout de deux jours la pupille de l'œil gauche est contractée, l'iris est décoloré, des synéchies postérieures se sont formées, la tension est augmentée ; on force la dose d'atropine, mais des symptômes s'étant montrés à la gorge, on en suspend l'emploi et je propose la paracentèse pour débrider l'œil et calmer les douleurs qui, sous son influence, se calmèrent un jour, mais le lendemain devinrent plus fortes, tandis que l'exsudat pupillaire augmentait. Répétition de la paracentèse et instillations d'atropine. La malade se calme de nouveau deux jours, mais le troisième, les douleurs reviennent plus fortes encore, la pupille se ferme et la vue est abolie.

Après une semaine, la congestion, la photophobie et la douleur étant un peu calmées, je me suis décidé à faire une iridectomie pour rétablir la communication entre les deux chambres et ouvrir un passage aux rayons lumineux, ne me conformant pas en cela rigoureusement au précepte du professeur de Berlin, qui n'opère pas avant que *tout* l'orage inflammatoire ait disparu ; j'ai pu détacher quelques adhérences et je me suis abstenu de faire l'iridectomie proposée.

Après deux jours, formation d'un hypopyon que je vide et qui ne s'est pas reproduit; mais l'atropine du globe se déclare, la pupille s'atrésie; pas de douleurs, faible perception de la lumière. La phthisie de l'œil s'arrête au bout de quelque temps et la malade cesse de souffrir pendant quatre mois. Après ce laps de temps, le train des symptômes suivants se déclare : congestion bien accentuée de l'œil gauche, névralgie très-intense, céphalalgie, insomnie, inquiétude, nausées et tendance aux vomissements, sangsues à la narine, onguent belladoné, vésicatoire pansé à la morphine. Les douleurs se calment, mais pour revenir quelques jours après avec plus d'intensité; beaucoup de peine pour les calmer : chloral, injections de morphine sous la peau, vésicatoire, etc. Mais la pauvre malade s'affaiblit progressivement et pourtant elle ne veut pas se soumettre à l'énucléation de l'œil *gauche* qui, dans ce cas, aurait pour but de soulager le malade, l'autre œil étant déjà perdu. Après six mois des souffrances qui revenaient à intervalles, qui l'empêchaient de se reposer, de manger; se voyant aveugle et s'affaiblissant de plus en plus, elle se décide à la fin à l'ablation de son œil gauche. Même procédé opératoire que dans le premier cas. Même pansement avec la charpie térébenthinée. L'hémorrhagie, peu abondante, est arrêtée par l'application du tampon. Le lendemain j'enlève le pansement et je me sers de charpie à la glycérine et au sulfate de zinc. Pas de fièvre, pas de douleurs. La malade a dormi toute la nuit et elle sent de l'appétit. J'ai noté qu'il y a, comme dans le cas précédent, une ecchymose aux paupières de l'autre œil, ecchymose qui s'efface d'ailleurs après quatre jours. Le sixième jour après l'opération, je laisse l'œil sans bandeau, je place seulement dans l'orbite un petit tampon de charpie avec la glycérine et le zinc. Après deux semaines, guérison. Pas de rétraction des paupières, un bon moignon mobile au centre de l'orbite, la conjonctive entièrement préservée. La malade est envoyée à l'hospice des *Incurables*; elle n'a plus eu de souffrances et elle a repris sa santé et son embonpoint.

Observation III. — *Blessure grave de l'œil gauche et présence du corps étranger dans l'œil; énucléation pour prévenir l'ophthalmie sympathique, guérison.*

Michel S..., âgé de trente ans, serrurier, de bonne constitution, d'un tempérament bilieux, pendant son travail à l'atelier, reçoit un morceau de fer qui vient frapper son œil et y produit une plaie verticale partant du sac conjonctival inférieur et allant jusqu'au centre de la cornée : hernie de l'iris qui est accompagnée d'un écoulement sanguin qui s'arrête par l'emploi des compresses froides. Vingt-quatre jours après l'accident, le malade se présente à l'hôpital civil pour y être soigné. En l'examinant, je constate : œdème, rougeur et gonflement des paupières, adhérences du globe à la paupière inférieure, forte congestion et chémosis de l'œil, cornée aplatie et fendue en deux avec une bonne portion de l'iris enclavée dans la plaie, douleurs névralgiques et forte sensibilité de l'œil, photophobie et larmoiement. On applique des fomentations émollientes pour calmer l'inflammation. Ce moyen apporte quelque soulagement; en effet, deux jours après, les paupières sont beaucoup moins gonflées, l'ulcération de la cornée a pris un meilleur aspect, la sensibilité est moindre, mais la névralgie continue et l'œil est sous l'imminence d'une ophthalmie sympathique. Pour cela, tout en répétant les fomentations, je propose avec insistance l'*énucléation* de cet œil complétement perdu et dont le corps étranger n'a pas été retiré. Le malade consentant, je pratique l'opération par la méthode de Bonnet qui, dans le cas particulier, présentait quelque difficulté, non-seulement parce que la cornée était ulcérée, mais aussi parce que le globe était adhérent à la paupière inférieure.

Pansement simple. La névralgie a cessé après l'opération pour ne plus reparaître qu'au bout de dix mois. Le lendemain de l'opération, soulagement complet, pas de fièvre, pas de douleurs; changement du bandeau; je ne touche point au tampon de charpie, que je remplace au bout de vingt-quatre heures seulement par un autre imbibé de glycérine phéniquée. Après huit jours, la suppuration était diminuée et la cicatrisation assez complète pour permettre l'usage d'un simple bandeau flottant. Le seizième jour, le malade était renvoyé de l'hôpital guéri, avec un peu de rétraction de la paupière inférieure.

Observation IV. — *Choroïdite (?), rupture spontanée de l'œil, forte hémorrhagie, douleurs intenses, irritation sympathique de l'autre œil, énucléation, soulagement et amélioration notable de la santé.*

M. Zimelli, âgé de cinquante-cinq ans, est d'un tempérament nerveux, d'une constitution faible; c'est un brodeur en or, qui a passé toute sa vie en faisant ce métier, travaillant souvent le soir et même la nuit. Il m'appelle en toute hâte parce que son œil s'est perforé et qu'il y a un écoulement sanguin qui ne s'arrête pas. Je cours immédiatement et je trouve le sieur Z... au lit avec l'œil gauche très-rouge, les paupières gonflées et écartées, la fente palpébrale occupée par un caillot sanguin; le sang coule avec tant d'abondance qu'il tache même le lit. Je fais appliquer des compresses froides pour arrêter l'hémorrhagie. En même temps j'apprends que, depuis deux ans, cet œil ne sert plus à la vision que par intervalles; que le malade a senti du gonflement, une légère douleur, et qu'il a constaté de la

rougeur; mais ne croyant pas qu'il fût possible de recouvrer la vue, il ne s'occupait point de ces petites inflammations qu'il attribuait à des coups d'air. Depuis quelques mois, la douleur s'accusait, l'œil devenait rouge, il y avait un larmoiement abondant, l'appétit diminuait, la céphalalgie était forte, de telle façon que le malade ne pouvait plus travailler et était obligé de se renfermer chez lui. Mais tout à coup, et pendant la nuit, la douleur est devenue atroce et lui fait pousser des cris aigus; enfin le matin il sent son œil comme éclater, le sang s'écoule. C'est à ce moment que je suis appelé. Dans l'après-midi, je retourne auprès du malade qui est plus calme : l'hémorrhagie s'est arrêtée, les paupières sont moins enflammées, la cornée présente une ouverture. Je prescris des compresses trempées dans un collyre légèrement astringent : de l'extrait de belladone en friction. Grâce à ce traitement, l'inflammation de l'œil est abattue; bientôt l'ulcère de la cornée, dans lequel on voyait une grande portion de l'iris enclavé, commence à se cicatriser; mais les douleurs névralgiques, qui s'étendaient à la moitié de la tête, se font de plus en plus sentir, et en outre l'autre œil commence à s'irriter, devient rouge, larmoie, la vue s'affaiblit. Sans perdre de temps, je propose l'énucléation de l'œil presque vidé pour calmer les douleurs et pour empêcher la perte de l'autre œil. L'opération est pratiquée comme précédemment. Aucun accident pendant, soulagement immédiat de la névralgie et de la céphalalgie après, seulement un peu de cuisson résultant de l'application de la térébenthine sur la plaie dans l'orbite, aucun accident consécutif non plus dans les premiers jours, et tout allait bien avec le pansement ordinaire et les injections d'eau tiède pour nettoyer la cavité orbitaire. Après quinze jours, la sécrétion était presque nulle; j'enlève le pansement, le malade, très-satisfait du résultat, avait retrouvé l'appétit et le sommeil. Son autre œil allait bien également, car la rougeur et le larmoiement avaient cessé et la vue s'était améliorée graduellement, de façon qu'il pouvait lire le n° 2 de Jæger avec des lunettes convexes (étant hypermétrope et presbyte). Mais, après un mois, la vue baisse de nouveau sans que le malade ait pu attribuer ce symptôme à la fatigue. Je lui avais interdit de reprendre son premier travail. Puis elle revient aussi bonne qu'auparavant et elle baisse de nouveau. A l'examen ophthalmoscopique on ne trouve rien, sinon que la papille est un peu plus rouge qu'à l'ordinaire. Les milieux de l'œil sont transparents; pas de flocons dans le corps vitré, cornée transparente, iris avec coloration normale obéissant à l'action de la lumière, pupille d'une couleur grise jaunâtre, comme on le voit chez la plupart des vieillards, mais peut-être plus accentuée que d'ordinaire. Serait-il, cet abaissement de la vue, un prodrome de quelque affection sérieuse ou seulement un symptôme subjectif, chez le malade qui est très-nerveux et qui se préoccupe trop de son état? Je crois qu'il faut attendre que les signes morbides se soient manifestés d'une façon plus évidente pour intervenir, et en attendant conseiller au malade le repos absolu de l'organe.

Dr Manché (de Malte).

STRABISMES FONCTIONNELS ABSTRACTIFS

DE

L'ASTIGMATISME ET DE L'HYPÉROPIE

Par A. MIARD

Chez l'hypérope et l'astigmate on constate parfois, dans les cas de déviation convergente à angle variable, l'accroissement de l'obliquité strabique sous l'influence de l'intensité des vibrations lumineuses. On peut alors, et dans certaines limites, modifier l'état louche à volonté. D'autre part, les attitudes penchées, les inclinaisons de la tête, le clignement, les fatigues inévitables qui accompagnent l'amétropie, quelle que soit sa forme, ont été regardés, dans l'asthénopie accommodative de l'hypermétropie, non comme l'expression de la difficulté de bien voir et de la recherche des conditions les plus propices à la netteté des perceptions, mais comme des symptômes de souffrance, résultat de la délicatesse et de l'impressionnabilité excessive de l'organe oculaire. Bohm, Rüete considéraient comme rationnel de recommander au sujet l'usage des verres convexes bleus pour tempérer les impressions visuelles, et Fronmüller employait les verres fumés dans le même but. Guidé par l'observation, des idées analogues et l'esprit de généralisation, M. Cuignet a été amené à assimiler la déviation interne de l'hypéropie à la grande classe des strabismes photophobiques. Bien des objections et des plus péremptoires peuvent être opposées à cette manière de voir appliquée à la généralité des cas.

Si l'on admet que la neutralisation de l'image fausse est d'autant plus aisée que les sensations nerveuses sont moins fortes, on comprendra l'importance du bénéfice que peut retirer d'un faible éclairage un sujet chez lequel l'abstraction psychique est encore difficile, soit en raison de l'époque récente de la déviation, soit en vertu des dispositions individuelles. L'exagération de l'angle d'obliquité sous l'influence de l'éclat d'une lumière vive n'indique pas alors l'origine du strabisme, mais le besoin de l'écartement des images pour venir au secours de l'acte cérébral abstractif. La gêne qui l'accompagne

dans les lieux baignés de lumiere ne découle-t-elle pas de la même source et n'est-elle pas le résultat fatigant et pénible pour le sensorium de l'accroissement d'une impression qu'il s'efforce de négliger et dont l'exagération trouble ses facultés acquises dans ce sens et contrarie ses efforts ?

Dans l'hypothèse où l'œil n'aurait point primordialement la sensation de la forme des corps, mais seulement les perceptions quantitatives comme certains moignons oculaires, l'œil hypérope loucherait-il? Pourquoi et comment? Serait-ce pour soustraire à l'action irritante de la lumière une surface endolorie comme dans les cas de lésions cornéennes cités par les auteurs du *Compendium de chirurgie pratique* (1)? Ainsi que le dit M. Cuignet (2), le terme photophobie est parfaitement explicite. Mais, par contre, ce qui n'est pas défini par l'auteur, ce qui est loin de présenter une idée nette à l'esprit, c'est *ce quelque chose de plus que le défaut réfractif*, existant d'ordinaire dans l'hypéropie non absolument corrigée par un verre convexe simple, engendrant le trouble de l'image, les reflets désagréables, l'horreur de la lumière vive, et amenant par *action initiale* la déviation strabique interne (3). S'il n'existe dans ces cas, comme dans les irrégularités de la réfraction, que la gêne et l'embarras sensorial que donne une perception diffuse exactement ou inexactement superposable à une image claire et limpide, il n'y a pas lieu de donner à ces strabismes le nom de photophobiques. Ces conditions, en effet, ne seraient que des analogues de celles que l'on produit artificiellement par les expériences créant l'antagonisme ou la rivalité des champs visuels. La photophobie désignerait-elle ici l'idée ancienne de Buffon : l'inégalité de puissance des deux yeux? Fait qui dans l'opinion du grand naturaliste constitue dans les degrés les plus minimes (par les perturbations visuelles qu'il engendre) une véritable déchéance, une infériorité marquée de la vue binoculaire relativement à celle de l'état borgne; et qui, dans les degrés notables, est à son avis la cause ordinaire du strabisme. Dans ce cas la dénomination est mal choisie, car le mot photophobie entraîne l'idée d'état fonctionnel morbide. Or, on ne trouve

(1) *Compendium de chirurgie*, p. 398.
(2) *Gaz. méd. de l'Algérie*, 1868, n° 11.
(3) Voy. *Journ. d'ophth.*, 1872, n° 1, 2, 3.

dans l'hypéropie qu'un œil plus ou moins court, plus ou moins aplati. Rien n'est pathologique au début de la déviation. Il n'y a pas d'organopathie, mais seulement des organes surmenés. Les impressions sont moins nettes ou n'acquièrent de la netteté qu'au prix d'efforts extrêmes. Quel rapport ce fait a-t-il avec la photophobie? Aucun; tandis qu'au contraire il est le point de départ d'un entraînement réel de la fonction appliquée à la correction de l'état statique. L'asymétrie présente à cet égard une ressemblance ordinaire avec l'hypermétropie. Cependant si dans les vices de réfraction il en est un auquel on puisse rationnellement attribuer le besoin initial de disjonction des perceptions oculaires, c'est assurément à l'astygmatisme. Les images qu'il détermine sont non-seulement asymétriques et dissemblables dans leur forme, mais inégales dans leur surface et leurs clartés. Néanmoins, l'examen du défaut lui-même ne révèle pas d'éléments de photophobie, mais le fait d'une superposition difficile et quelquefois impossible de deux images disparates, l'une d'elles s'éloignant de sa congénère par ses dimensions et ses irrégularités. Quant au rôle que la diffusion seule peut jouer dans ce sens, les observations quotidiennes de la vue binoculaire normale, malgré des différences considérables de réfraction et d'acuité entre les deux yeux, nous obligent de placer cette condition au second plan comme rang d'importance.

D'une part, si l'on envisage la question au point de vue d'une lésion primitive de la sensibilité spéciale provoquant le strabisme d'un œil incomplet et suffisante pour le maintenir, alors même que l'organe aurait réussi à neutraliser complétement ses perceptions ordinaires (Cuignet), tout reste douteux et problématique dans la nature des causes de l'interprétation des faits. Mais si, d'autre part, on analyse les fonctions adaptatrices, on rencontre une vérité irrécusable, c'est la nécessité de pointer binoculairement en avant de l'objet pour réaliser l'amplitude absolue de l'accommodation. Or, dans la vision hypermétropique, l'effort ciliaire, qui doit produire la correction *maximum* efficace nécessaire à la vue distincte binoculaire, a pour tendance d'entraîner le muscle interne au delà de son cercle d'action physiologique. Est-ce l'état louche que recherche ainsi l'hypérope? Evidemment non, mais bien une image nette résultant d'une adaptation exacte. Pour atteindre ce but, il surmène

son système accommodateur qui, par action réflexe, égare l'adduction hors de son rôle, d'autant plus aisément qu'en retour de cette exubérance l'orgasme ciliaire est accru dans sa puissance et son efficacité. On ne saurait trouver dans l'option de ce mécanisme une préconisation de la diplopie, ni l'exposé d'un artifice de nature destiné à créer la vision unioculaire pour mieux voir de l'œil dévié. Toute critique dirigée dans ce sens tomberait à faux et porterait plutôt sur des mots que sur des idées. Quoi de plus rationnel et de plus vrai, en effet, que la gêne de la vision dans ces conditions anormales : la fixation est pénible et ne peut être continuée longtemps, les perceptions sont troublées par les larmes, la fatigue et le vertige. Une adaptation parfaite et durable dans l'hypéropie, la production sur l'écran rétinien d'une image nette, exacte, étant irréalisables ou difficiles, dans l'astigmatisme, pénibles ou passagères, variables même sous le coup des crispations accommodatives, on conçoit nettement qu'à la suite de la difficulté de la confusion physiologique (et persistante en une seule sensation) des deux perceptions oculaires, il y ait avantage à la suppression fonctionnelle de l'œil le plus mal partagé. Si l'on considère ce double entraînement de l'accommodation ciliaire et convergente comme l'origine primitive du besoin d'abstraction de l'une des deux impressions, on s'explique sans peine la nécessité de l'exclusion strabique et le déplacement de l'axe visuel en dedans, qui est d'autant plus justifié que la *perception perturbatrice des qualités lumineuses des corps* est plus vive et plus éclatante d'une façon absolue. Aussi, autant il est élémentaire que l'œil normal ne regarde pas un objet de travers pour arriver à le mieux voir, autant il est logique d'admettre qu'une image, difficilement superposable et relativement irrégulière et diffuse, nuit à la parfaite exactitude de la notion cérébrale, et que son déplacement latéral permet au sensorium de profiter de la plénitude des bénéfices que lui présente son congénère. En un mot, l'œil le moins profitable se retire de la vision directe ; il louche pour laisser l'autre œil distinguer avec toute la précision et la netteté dont il est capable.

Ainsi donc, si l'on considère le besoin de l'abstraction psychique comme cause *déterminante* d'obliquité oculaire dans les défauts de réfraction, on doit la qualifier de *fonctionnelle abstractive*, termes qui définissent à la fois sa nature et son origine.

Ce qui prouve que la nécessité d'abstraction n'est point un fait initial, absolu, comme la photophobie, qu'il n'est pas inhérent à la structure même de l'œil dévié, qu'au contraire il est relatif et secondaire, c'est qu'on ne saisit ses manifestations que sur l'un des deux yeux, et qu'on ne le rencontre pas caractérisé chez le borgne. Les conditions anormales des images, les efforts accommodateurs, l'entraînement fonctionnel convergent occasionnent la difficulté de superposition. Celle-ci ne peut se maintenir quand la fatigue survient, ou avant même chez l'enfant, en l'absence de pondération suffisante. Alors surgit le besoin d'abstraction qui ne peut aisément se réaliser que par la projection de côté de l'image fausse, dissemblable ou diffuse, qui, trop vive, détermine une impression pénible, gênante ou insupportable. Ce phénomène d'aversion de la lumière n'est en effet, selon toute apparence, qu'un résultat lié à l'intensité de l'impression subie par l'organe condamné ou dévié, qui, par le fait d'un amoindrissement inversement proportionnel de la faculté de neutralisation, devient, à un degré plus élevé, une cause de trouble dans la netteté de l'image, ou ramène l'aberration diplopique. Cette photophobie *sui generis* n'est point dans la faiblesse de réfraction une origine première du strabisme; elle est le plus souvent inhérente au besoin d'abstraction ou consécutive à la diplopie masquée et à la disjonction confirmée des images.

Dans le strabisme ordinaire à l'hypéropie et à l'astigmatisme, comme dans le strabisme photophobique, c'est toujours la prépondérance physiologique de l'adducteur qui agit, provoquée dans le premier cas par un trouble fonctionnel, et, dans le second, guidée par un besoin de soulagement.

Si l'on rejette le début fonctionnel dans le mécanisme du strabisme abstractif, on est en droit de demander à la doctrine qui cherche, dans le fait photophobique indépendant des troubles d'adaptation, la cause première des déviations hypermétropiques :

Pourquoi l'aversion de la lumière, qui crée la déviation interne sans lésions connues, existe-t-elle de préférence chez l'hypérope et l'astigmate? pourquoi spécialement chez les sujets dont le vice n'est pas exactement neutralisable par une lentille convexe appropriée? La myopie qui entraîne avec elle l'obliquité divergente est-elle indemne de cette affection mystérieuse, alors que beaucoup de

myopes accusent une vive susceptibilité pour l'éclat d'un trop grand jour, et que l'excès de réfraction comporte en soi des zones de diffusion analogues à celles des autres défauts réfractifs?

Dans les premiers mois de l'existence, tant que le regard est vague, incertain, ne révélant point ou peu de perception intelligente et de regards volontaires, l'enfant ne louche pas. La déviation ne survient que plus tard, quand avec les instincts se sont développés l'éducation de ses sens et le besoin de la vue simple, nette et précise. Pourquoi la période d'inexpérience de la vue binoculaire, durant laquelle les obligations visuelles sont restreintes, ne marque-t-elle pas l'époque la plus propice au développement du strabisme, alors que les yeux ne sont pas encore liés par la nécessité absolue de la sensation unique et l'habitude du travail associé? Ces conditions, en effet, laisseraient à la déviation le champ relativement libre. Celle-ci pourrait s'établir sans aller au même degré à l'encontre des nécessités sensoriales.

Chez l'adulte, comment expliquer l'insuccès ou au moins l'abandon des lentilles bleues de Rüete et des verres gris fumés de Fronmüller... remplacés dans l'usage journalier par les milieux collectifs convergents simples qui auraient l'inconvénient d'augmenter l'éclairement oculaire?

La neutralisation de l'œil dévié, présentée comme un argument favorable, n'est-elle pas plutôt un argument contre? L'exaltation de l'impressionnabilité oculaire, inhérente à la brièveté du globe, n'apparaît pas plus que le défaut de réfraction avec le caractère morbide. N'ira-t-elle pas par sa persistance à l'encontre des phénomènes neutralisants, en entretenant une hyperesthésie que sa nature même doit rendre incurable, et que ne peuvent émousser la recherche habituelle d'un faible éclairage et la déviation dans l'angle le plus obscur de la fente interpalpébrale? D'autre part, si la photophobie persiste « après la neutralisation complète des perceptions ordinaires, » pourquoi le strabisme interne ne présente-t-il pas toujours le maximum d'écartement possible?

La nébulosité de l'image et l'horreur de la lumière sont deux états contigus relevant de la même cause liée au défaut de réfraction. Il devient donc rationnel de penser que dans l'anisométropie hypéropique l'obliquité en dedans est d'autant plus certaine que la fai-

blesse réfractive est plus accentuée. Or, *avec H extrême*, la vue binoculaire persiste parfois; et, dans la vision monolatérale, *la règle est le strabisme divergent, ce qui renverse l'idée photophobique considérée comme l'origine de la déviation convergente de l'hypermétropie.*

Enfin, comment interpréter la cessation du strabisme hypermétropique intermittent par suite de la paralysie ciliaire, avec mydriase, l'instillation belladonée, l'approche de la presbytie, etc., et *pourquoi son développement, même dans le plus faible éclairage, par la fixation attentive d'un objet délicat et rapproché?*

A. Miard.

BIBLIOGRAPHIE

PUBLICATIONS FRANÇAISES ET ÉTRANGÈRES

Hyoscyamine, daturine, au point de vue de leur action physiologique.

MM. Oulmont et Lauréat viennent de publier un travail très-important sur l'action physiologique de l'hyoscyamine et de la daturine, dont voici les conclusions :

1° L'hyoscyamine et la daturine exercent spécialement leur action sur le système du grand sympathique ;

2° A faibles doses, elles diminuent la circulation capillaire ; à doses fortes, elles déterminent une paralysie vasculaire ;

3° La tension artérielle augmente par l'administration de faibles doses; au contraire, elle diminue avec des doses toxiques. Ces résultats ne sont pas modifiés par la section des nerfs pneumogastriques ;

4° Le nombre des pulsations augmente et leur amplitude diminue;

5° L'hyoscyamine régularise les mouvements du cœur ; la daturine produit souvent des intermittences et des arrêts du cœur. Portés directement sur cet organe, ces alcaloïdes diminuent la fréquence des battements et produisent un arrêt complet du cœur;

6° Ils accélèrent toujours la respiration ;

7° L'hyoscyamine et la daturine n'ont pas d'action directe sur le système nerveux de la vie de relation. La sensibilité et la motricité ne sont pas modifiées. A dose toxique, la sensibilité périphérique est émoussée ;

8° Ces alcaloïdes n'ont aucune action sur l'excitabilité des muscles à fibres striées. Ils ne modifient pas leur structure ;

9° A faible dose, ils accélèrent les mouvements de l'intestin ; à forte dose, ils les paralysent ;

10° Les phénomènes généraux que l'on observe sont dus aux modifications survenues dans la circulation; ils disparaissent rapidement. Les alcaloïdes s'éliminent vite, surtout par les urines, où l'on peut les retrouver;

11° La dilatation de la pupille est due à l'excitation du grand sympathique; le nerf de la troisième paire est étranger à la mydriase;

12° De faibles doses déterminent, en général, une augmentation légère de la température; de fortes doses diminuent la température centrale.

(*Arch. de phys.*)

SOCIÉTÉ DE CHIRURGIE

SÉANCE DU 5 JUIN 1872. — PRÉSIDENCE DE M. TRÉLAT.

M. GIRAUD-TEULON lit un rapport sur le travail suivant, au nom d'une commission composée de MM. Forget, Perrin et Giraud-Teulon :

De la cure radicale de certaines formes de tumeurs lacrymales au moyen de l'excision partielle du sac, du cathétérisme méthodique et des injections au sulfite de soude, par M. MONOYER, professeur agrégé de la Faculté de médecine de Strasbourg, médecin des hôpitaux de cette ville. (Ce travail sera inséré dans les *Mémoires de la Société.*)

« Malgré la multiplicité des moyens préconisés pour la cure de la tumeur lacrymale, malgré les progrès incontestables réalisés par l'introduction, en 1857, de la méthode de M. Bowmann dans la thérapeutique chirurgicale de cette maladie, la tumeur lacrymale n'en continue pas moins à faire le désespoir des praticiens par la longueur, et dans bien des cas, par l'inefficacité du traitement.

« Ceux-là seuls qui ont suivi leurs malades pendant un temps suffisamment long peuvent dire combien on compte de guérisons définitives, et surtout de guérisons avec rétablissement des voies naturelles !

« Ces succès sont d'ailleurs d'autant plus rares que l'on est en présence de cas plus anciens et plus compliqués. »

Le travail même dont nous allons vous rendre compte, et qui s'attache à l'une des complications les plus rebelles de cette affection complexe, justifiera lui-même, par ses résultats, l'espérance pronostique que nous venons de formuler.

Cette complication rebelle entre toutes consiste dans le *relâchement du sac avec ou sans hypertrophie de ses parois*, et cette variété, obstinée dans ses résistances, est l'objet même du mémoire de notre confrère de Strasbourg, après avoir été celui de ses études thérapeutiques.

Aux cas rebelles que nous avons définis plus haut, M. Monoyer propose l'extirpation d'une portion du sac, la partie des parois qui a subi l'hypertrophie. M. Monoyer présente, à l'appui de sa pensée, deux observations :

Dans la première de ces relations, il s'agit d'une tumeur lacrymale vieille déjà de deux années, traitée pendant un certain temps par le procédé élémentaire d'Anel, ayant donné lieu, dans le cours de ce traitement, à des accidents inflammatoires et ne se vidant plus complétement par la pression.

Les injections pratiquées par les points lacrymaux confirmaient l'accroissement

de l'étendue du réservoir ; la présence d'une dureté appréciable sous le doigt, dans la paroi, en démontrait l'hypertrophie. Le 8 février 1867, la malade étant anesthésiée, le sac, préalablement distendu par une injection, fut mis à nu sur sa surface antérieure par une incision verticale suivant son grand diamètre.

La paroi antérieure, disséquée, fut alors ouverte suivant la même direction, et les lèvres de cette paroi hypertrophiée enlevées de chaque côté, en fuseau, sur 3 millimètres environ de largeur en leur partie moyenne. Le sac étant vidé, la perméabilité inférieure du canal nasal reconnue au moyen de la sonde, la plaie fut pansée à plat et donna lieu à une ouverture fistuleuse, comme après l'opération fistuleuse de J. L. Petit. Cette fistule se ferma naturellement au bout de dix jours. Le sac avait repris son étendue normale ; les injections par les canalicules lacrymaux, ouverts par la méthode de Bowmann, ne la dilataient plus ; les sondes 4, 5, 6, ainsi que les larmes, passaient aisément dans les fosses nasales.

Une guérison rapide, radicale, et qui s'est en effet soutenue depuis cette époque, a couronné cette intervention de l'art; dix-huit jours ont suffi au rétablissement régulier des voies et des fonctions naturelles.

Je termine, Messieurs, en vous proposant de décider la publication du mémoire de M. Monoyer dans les bulletins de la Société et d'inscrire son nom sur la liste des candidats au titre de membre correspondant de la Société. La science doit déjà de nombreux et utiles travaux à ce savant confrère. Professeur distingué, membre honoraire, hélas ! de l'ancienne université de Strasbourg, nous lui sommes redevables, au milieu d'un grand nombre de mémoires, des importantes publications que voici :

Les anomalies de la réfraction de l'œil et leurs suites, traduit de Donders ;

De l'action des mydriatiques et des myotiques, du même auteur ;

L'article CRISTALLIN dans le *Nouveau Dictionnaire de médecine et de chirurgie pratiques ;*

Enfin la traduction du *Traité élémentaire de physique médicale*, de Wundt.

(*Gazette des hôpitaux*, 15 et 18 juin 1872.)

NÉCROLOGIE

Nous avons le regret d'apprendre la mort d'un chirurgien distingué, homme aimable, écrivain élégant. Adolphe Richard vient de s'éteindre, à l'âge de cinquante ans, à la suite d'une affection des centres nerveux, qui depuis quelque temps déjà l'avait écarté de la vie active.

OBSERVATIONS CLINIQUES

DEUX OBSERVATIONS
D'AFFECTIONS OCULAIRES DE CAUSE CÉRÉBRALE,

Par le Dr BONCOUR

I. Hémiplégie incomplète droite; paralysie presque complète de la troisième paire gauche. — II. Périnévrite optique double.

Obs. I. *Hémiplégie incomplète droite; paralysie presque complète de la troisième paire gauche.* — Froment, soldat au 110e de ligne, vingt-deux ans, blessé le 4 mai 1871 à la cuisse gauche par un coup de feu, est entré le même jour à l'hôpital de Versailles; là il fut atteint de pourriture d'hôpital vers la fin d'août; évacué alors sur Trianon, il fut dirigé de là sur Saint-Cloud d'abord, et enfin sur le Gros-Caillou où il est entré le 14 octobre 1871.

A ce moment : trajet fistuleux s'étendant depuis le côté externe du tiers supérieur de la cuisse gauche jusqu'au milieu du côté interne de ce membre; trajet passant sous le fémur qu'il n'a pas touché.

Le 25 décembre 1871 on dut ouvrir un abcès profond de la cuisse; l'ouverture fut faite un peu plus bas que le niveau du grand trochanter; à cette opération succéda un second trajet fistuleux.

Au commencement de mars, le malade se plaignit de voir double; huit jours après le début de cette diplopie, il s'est aperçu qu'il n'ouvrait l'œil gauche qu'avec peine. A partir de ce moment cette difficulté d'ouvrir l'œil ne fit que progresser chaque jour. En même temps que ces phénomènes se produisaient, le malade a vu moins distinctement tous les objets regardés avec l'œil gauche, l'œil droit étant fermé.

Quinze jours environ après le début de la diplopie, on reconnut une déviation de la commissure labiale droite, vers le bas; en même temps se déclarait une hémiplégie droite. La paralysie du bras droit

et de la jambe droite firent, pendant dix jours environ, des progrès journaliers, rapides; depuis les premiers jours d'avril, l'hémiplégie n'a plus fait que des progrès très-lents.

10 *avril.* — 1° *État général.* — Appétit bon; santé générale habituellement bonne; n'a jamais eu aucune affection vénérienne. Intelligence nette; ni céphalalgie, ni vomissements, ni vertiges.

Quand le malade est couché, il lui semble qu'il est entraîné continuellement vers le côté droit paralysé.

2° *État local.* — *a. Extrémité inférieure gauche.* — Trois orifices fistuleux par lesquels il s'écoule continuellement beaucoup de pus.

b. Bras et membre inférieur droits. — Paralysie incomplète, sensibilité moindre à droite qu'à gauche; le malade se plaint d'avoir continuellement froid dans la moitié droite du corps; la simple palpation permet de constater une différence de température notable entre les deux côtés du corps, différence marquée surtout aux mains. La main droite est comme cyanosée.

c. Œil gauche. — Un peu plus saillant que le droit; chute de la paupière supérieure gauche; le malade, quand on lui dit de fermer l'œil, le ferme très-bien et très-fort; l'orbiculaire fonctionne donc normalement. Si au contraire on dit au malade de faire effort pour ouvrir l'œil, il ne parvient qu'à l'entr'ouvrir, en relâchant complétement les fibres de l'orbiculaire. Les clignements persistent à gauche (quoique moins marqués qu'à droite) et sont dus à la contraction et au relâchement alternatifs de l'orbiculaire.

La pupille, à gauche, même après que l'œil est resté découvert quelque temps et exposé à la lumière, est plus dilatée qu'à droite; cette pupille, du reste, est mobile, ce qui prouve que la paralysie du muscle ciliaire n'est qu'incomplète.

L'œil gauche est fortement dévié en dehors; si l'on veut faire regarder le malade en haut, en bas, en dedans, on constate que l'œil ne peut monter, qu'il ne peut se porter sensiblement en dedans (un peu pourtant grâce au relâchement volontaire du droit externe); et enfin, qu'il se porte très-légèrement en bas, mais simultanément un peu en dehors, ce qui prouve que c'est grâce au grand oblique que ce mouvement s'exécute.

d. La commissure labiale droite est abaissée; le sillon naso-labial droit est effacé; l'aile du nez est relativement immobile à droite pen-

dant une inspiration forcée. La joue droite est pendante, ce qui simule une tuméfaction de cette joue. La pointe de la langue est déviée à droite de près de un centimètre et demi par rapport au plan médian. La luette est très-fortement déviée à droite.

Quand le malade ride son front, aucune différence à droite et à gauche; lorsqu'il remplit sa bouche d'air, elle se gonfle bien plus à droite. S'il rit, la commissure labiale gauche est bien plus haute qu'à droite. Néanmoins la commissure labiale droite s'élève aussi un peu pendant le rire.

e. Acuité visuelle. — Le malade lit bien, de l'œil gauche, des caractères hauts de $2^{mm},5$, n° 7 de Jæger; il ne peut lire avec cet œil des caractères plus petits. De l'œil droit il lit bien les caractères ordinaires, mais il ne peut plus lire comme jadis les n°s 1, 2 et 3 de Jæger.

La diminution de l'acuité visuelle, à gauche, tient à deux causes : au trouble de l'accommodation qui résulte de la paralysie, incomplète il est vrai, du muscle ciliaire, et à une autre cause qui sera examinée tout à l'heure et qui sert à expliquer aussi le trouble de la vision dans l'œil droit.

f. Diplopie. — Elle existe dans toute l'étendue du champ visuel; si l'on place une bougie bien en face du malade, celui-ci voit deux images de la flamme, l'une plus à droite que l'autre et aussi un peu plus haute; c'est cette dernière qui disparaît si l'on couvre avec la main l'œil gauche; il existe donc ici une diplopie aux images croisées, ce qui est un des symptômes du strabisme divergent et de la paralysie de la troisième paire.

Quand la bougie est portée directement en bas, l'image de l'œil gauche descend; quand la bougie monte, l'image de l'œil gauche monte.

Si la bougie est portée à droite, l'image de l'œil gauche s'écarte de l'autre et se porte plus à droite; si l'on porte la bougie à gauche, les deux images se rapprochent, mais sont toujours un peu superposées, celle de l'œil gauche étant toujours plus haute et plus à droite.

g. Examen ophthalmoscopique. — Avec le réflecteur seul on voit les vaisseaux du fond de l'œil gauche se déplacer en sens contraire des mouvements de cet œil, comme chez les hypermétropes. La

même chose se rencontre à droite, mais moins marquée encore qu'à gauche.

A l'examen à l'image renversée on trouve la papille comme œdémateuse, légèrement infiltrée ; cette infiltration s'étend assez loin sur la rétine, elle fait apparaître toute la papille et toute la partie voisine du fond de l'œil comme voilée ; les contours de la papille sont moins nets et le calibre des vaisseaux rétiniens semble grandir à mesure qu'on s'éloigne de la papille.

Les artères sont peu volumineuses, les veines sont variqueuses, grosses et très-foncées partout ailleurs que sur la papille. Par-ci par-là on trouve l'un ou l'autre de ces vaisseaux rétréci par l'infiltration séreuse qui les environne.

Les deux yeux présentent à peu près le même aspect au point de vue ophthalmoscopique, sauf pourtant qu'à droite l'infiltration est moins forte qu'à gauche.

Traitement. — Iodure de potassium à dose progressive.

13 *mai.* — Depuis environ quinze jours l'hémiplégie droite n'a plus fait de progrès ni en bien ni en mal. Par contre, la paralysie de la troisième paire gauche s'est légèrement amendée : le malade ouvre l'œil plus facilement, le globe oculaire fait quelques mouvements, peu étendus il est vrai, dans tous les sens. La mydriase est devenue très-légère. La vue s'est améliorée dans les deux yeux et surtout à gauche.

Le fond de l'œil, des deux côtés, est moins infiltré, les veines moins variqueuses et moins gorgées.

En résumé, la marche progressive de la paralysie, dans les membres droits et la moitié droite de la face, s'est arrêtée ; il y a un peu d'amélioration au point de vue de la paralysie de la troisième paire à gauche, et le trouble de la vision dans les deux yeux est en voie de rétrocéder complétement. L'intelligence est intacte et le malade ne souffre ni de vertiges, ni de céphalalgie. Appétit toujours excellent.

Diagnostic. — Chez ce malade, les principaux faits à relever, en dehors de l'affection déjà ancienne de la cuisse gauche, sont :

1° Une paralysie incomplète du bras droit et de la jambe droite ;
2° Une paralysie incomplète de la septième paire droite ;
3° Une paralysie presque complète de la troisième paire gauche ;
4° Une périnévrite optique double.

Le développement progressif de ces différents symptômes exclut de prime abord toute une catégorie d'affections cérébrales qui se manifestent subitement : telles sont l'apoplexie du cerveau, l'embolie cérébrale. L'absence de phénomènes généraux, tels que : fièvre, céphalée, vomissements, vertiges, etc., exclut toutes les maladies inflammatoires aiguës, la méningite tuberculeuse ou autre.

Il ne nous reste donc à examiner qu'une seule catégorie de maladies du cerveau, les affections à marche lente, où nous trouvons les différentes variétés de tumeurs cérébrales, les abcès du cerveau, la sclérose du cerveau partielle ; cette dernière peut être éliminée tout de suite, son développement étant toujours beaucoup plus lent qu'il ne l'a été chez notre malade.

Quant à affirmer que la cause de la maladie est une cause cérébrale, cela se peut sans crainte d'erreur, car une cause cérébrale seule peut donner lieu par exemple à une paralysie des septième et troisième paires en même temps qu'à une hémiplégie et à une périnévrite optique double.

De tout ce qui précède on peut donc conclure avec certitude que la cause de tout le mal est, soit une tumeur, soit une encéphalite partielle. Nous n'avons du reste aucun moyen de diagnostiquer la nature même de la production morbide. Si notre malade avait été atteint de syphilis, malgré la rareté d'accidents tertiaires chez des individus aussi jeunes, il y aurait quelques probabilités en faveur d'une tumeur gommeuse ; s'il était phthisique, la cause pourrait être une tumeur tuberculeuse du cerveau ; s'il avait eu des accidents d'infection purulente, on pourrait croire à un abcès métastatique ; mais ce malade n'a jamais eu de pyohémie.

Reste à établir le siége exact de la lésion ; cela n'est possible qu'approximativement ; mais, vu la paralysie de la troisième paire gauche, on est forcé d'admettre que la lésion a son siége dans la protubérance annulaire et qu'elle s'étend de là jusque vers le bulbe rachidien et le quatrième ventricule pour déterminer de la sorte les autres phénomènes paralytiques observés chez ce malade ainsi que la périnévrite optique double.

13 *juillet.* — Le malade revient aujourd'hui des eaux de Bourbonne-les-Bains pour lesquelles il était parti le 14 mai.

Son état est sensiblement amélioré : l'hémiplégie droite, il est

vrai, est restée stationnaire, mais par contre la paralysie des troisième et quatrième paires a rétrogradé : la commissure labiale gauche est toujours encore un peu plus élevée que la droite, mais cette différence n'est bien marquée que pendant le rire; plus de ptosis ni de mydriase à gauche; pas de diplopie appréciable pour le malade : il est probable néanmoins que par l'examen avec un verre coloré on la produirait encore, car l'œil gauche ne se cache pas aussi complétement dans l'angle interne que le droit. Le malade lit de chaque œil le n° 1 de Jaeger. On ne voit plus les vaisseaux rétiniens avec le réflecteur seul et le fond de l'œil est normal des deux côtés.

L'arrêt survenu dans la marche progressive de l'affection cérébrale chez ce malade nous permet maintenant d'être plus affirmatif au sujet du diagnostic de la cause que nous croyons fermement être une encéphalite.

Obs. II. *Névrite optique double de cause cérébrale.* — Madame Letto, vingt-six ans, vient à la clinique du docteur Galezowski le 2 janvier 1872, se disant malade déjà depuis six à sept mois; au milieu de mai 1871, poursuivie par des femmes de fédérés qui l'accusaient d'avoir fait sauver son mari, elle a fait une chute sur le pavé, à la suite de laquelle elle perdit connaissance pendant plusieurs heures. Pendant les deux premiers mois qui ont suivi cette chute, la malade a pu continuer à travailler malgré des maux de tête violents très-fréquents ; à partir du troisième mois, la céphalalgie devint presque continue, s'accompagnant de vomissements répétés plusieurs fois par jour, de vertiges, de malaise général. Ces phénomènes persistèrent à peu près dans cet état jusque dans les premiers jours de décembre, époque à laquelle la malade accusa un trouble de la vue survenu rapidement dans les deux yeux et qui augmenta progressivement jusqu'au jour de son entrée à la clinique.

2 *janvier.* — A ce moment la malade voit encore assez pour se conduire; elle reconnaît bien un homme d'une femme à une faible distance, mais tout travail est impossible.

Les deux yeux sont également atteints, les pupilles dilatées; la malade distingue à compter les doigts; elle se plaint de violents maux de tête dont le siége est principalement au front et à l'occiput ; la malade vomit fréquemment.

L'ouïe est un peu dure, et la mère de la malade déclare s'être aperçue de cette surdité dès l'époque où la vue a commencé à se brouiller.

Fourmillements dans les bras et dans les jambes, fréquentes secousses dans les membres supérieurs et inférieurs. Ni albumine, ni sucre dans les urines; pas de syphilis antérieure.

Ophthalmoscope. — On voit, avec le réflecteur seul, des deux côtés, les vaisseaux du fond de l'œil se déplacer en sens contraire des mouvements du globe oculaire.

Tous les autres signes de la névrite optique se retrouvent chez cette malade : papille se confondant avec les parties voisines de la rétine, recouverte d'exsudations blanchâtres qui masquent par places les vaisseaux; de semblables exsudations existent assez loin encore de la papille sous forme de plaques blanches, brillantes, à contours peu nets.

20 *mai.* — Malgré un traitement très-énergique par l'iodure de potassium et combiné avec des applications fréquentes de vésicatoires volants à la nuque, au front, aux tempes, et des injections hypodermiques de chlorhydrate de morphine pour calmer les douleurs et les vomissements de la malade, la vue n'a pas cessé de baisser chaque jour davantage.

Aujourd'hui la malade ne voit plus absolument rien; elle ne distingue plus le jour de la nuit; en même temps que la vue s'est perdue entièrement, l'ouïe a faibli d'une manière progressive.

Les vomissements sont moins fréquents qu'autrefois, mais les douleurs céphaliques reparaissent avec une très-grande intensité, aussitôt que la malade reste un seul jour sans injection morphinée; les fourmillements dans les membres et des mouvements convulsifs cloniques sont de plus en plus fréquents. La mémoire se perd peu à peu.

A l'ophthalmoscope il n'y a presque rien de changé; nombreuses exsudations graisseuses dans la rétine; papille toujours saillante et vue avec le réflecteur seul; les vaisseaux se déplacent en sens contraire des mouvements de l'œil; ils sont masqués par places; la rétine tout autour de la papille est infiltrée de graisse; ces amas graisseux affectent les uns la forme d'un pointillé blanchâtre, d'autres sont plus étendus en surface.

Diagnostic. — Les divers phénomènes observés chez cette malade

ne peuvent avoir d'autre cause qu'une cause cérébrale. Quelle est la nature de cette cause?

Le diagnostic différentiel ne peut ici être établi qu'entre deux choses : une encéphalite chronique ou une tumeur; vu la marche lente de la maladie, on peut en effet écarter *à priori* l'apoplexie cérébrale ou des méninges, et toutes les inflammations cérébrales aigües.

L'absence de toute affection diathésique antérieure, et ce fait que la maladie s'est déclarée à la suite d'une chute violente ayant amené une perte de connaissance pendant plusieurs heures, sont autant de causes qui militent en faveur d'une encéphalite chronique; néanmoins c'est à l'idée d'une tumeur que nous croyons devoir ici nous arrêter, et voici nos raisons : depuis le début l'affection n'a pas cessé un seul jour de faire des progrès; les douleurs céphaliques se sont constamment aggravées et en même temps toutes les facultés de l'intelligence ont baissé lentement, mais d'une manière continue, jusqu'au jour où la malade a cessé subitement de venir à la clinique et de donner signe de vie; la dernière fois qu'elle y est venue (juin 1872), elle s'est plaint de céphalalgie plus forte que jamais et de vomissements véritablement incoercibles. Niemeyer considère cette régularité dans la marche et le développement d'une affection chronique du cerveau comme une présomption en faveur de l'existence d'une tumeur. Une autre raison qui, selon nous, fait pencher la balance en faveur d'une tumeur, c'est le développement énorme des vaisseaux capillaires à la surface des deux papilles : c'est là, en effet un indice que la circulation cérébrale est entravée à un haut degré ; or ce sont les tumeurs qui ont le privilége d'apporter à la circulation du cerveau la plus grande gêne, l'espace qu'elles occupent étant généralement bien plus considérable que celui qu'occupent des foyers encéphaliques.

Dr J. Bongour.

AMBLYOPIE DANS LE DIABÈTE SUCRÉ

Par le Dr Adolphe PIÉCHAUD.

Quoique signalée depuis longues années, l'amblyopie glycosurique n'offre pas des lésions assez nettes, assez caractéristiques et surtout assez constantes pour qu'on puisse, dans la plupart des cas, établir un diagnostic précis d'après la simple inspection à l'image renversée. — Il n'en est pas de même, par exemple dans l'albuminurie, où les manifestations ophthalmoscopiques sont ordinairement des plus tranchées et ne permettent pas le moindre doute sur l'existence d'une néphrite albumineuse, quoique en réalité ni l'infiltration de la rétine, ni les dépôts graisseux ou les apoplexies ne soient pathognomoniques de l'affection ; mais la présence simultanée et la disposition, le groupement de ces altérations, sont jusqu'à un certain point un élément de certitude qui nous fait rejeter sans hésitation l'idée qu'elles peuvent se rapporter à d'autres maladies générales. — Ici, au contraire, non-seulement les altérations visuelles ne correspondent pas toujours exactement aux symptômes généraux observés, mais encore il faut ajouter que bien des fois il n'existe pas de relation apparente entre les troubles fonctionnels et les lésions que découvre l'ophthalmoscope.

Tandis que d'un côté des altérations morbides du fond de l'œil, étendues et très-accentuées, ne s'accompagnent que de troubles légers de la fonction visuelle, il arrive d'un autre côté qu'à des altérations fonctionnelles des plus manifestes peuvent ne correspondre que des lésions de peu de valeur, dans tous les cas insuffisantes pour expliquer les désordres de la vue. Si des faits en assez grand nombre sont venus confirmer ces données et ont porté quelques esprits à établir comme loi générale l'absence de corrélation entre les signes physiques et les symptômes fonctionnels, on ne saurait justifier une telle proposition beaucoup trop absolue, qui ne repose sur aucun fondement sérieux, et va à l'encontre des règles ordinaires de la pathologie. A supposer que nos moyens d'investigation fussent plus précis, peut-être arriverions-nous à découvrir des altérations

matérielles de l'organe capables de justifier dans tous les cas le trouble de la fonction, et il est hors de doute que le nombre des faits exceptionnels diminuerait sensiblement. Lorsqu'on examine un œil atteint d'amblyopie diabétique assez avancée, sans aucun trouble de nutrition du cristallin, et que l'ophthalmoscope ne découvre rien, il faut bien admettre, ou qu'il y a des lésions que nos procédés d'investigation sont impuissants à mettre en évidence, ou que nous avons affaire à un commencement d'innervation pathologique qui se traduira un peu plus tard par des états morbides du fond de l'œil, ou bien encore il faudrait admettre un défaut d'excitabilité rétinienne qui aurait son point de départ dans l'insuffisance de la nutrition. Jusqu'à ce que les altérations aient été nettement établies et qu'il n'y ait plus le moindre doute sur les caractères que présente la localisation oculaire de la maladie, nous marcherons un peu sur le terrain de l'hypothèse; et si, des observations relatées dans la science, nous pouvions tirer des notions suffisantes pour arriver à construire l'anatomie pathologique, voici les principaux signes physiques qui devraient se présenter à notre examen :

Il est un fait sur lequel la plupart des observateurs sont tombés d'accord, et que Lécorché a particulièrement mis en relief, quand il s'est occupé de l'amblyopie accompagnant le diabète : je veux parler de la décoloration de la papille et de la rétine. — Cette décoloration, que l'on chercherait vainement tout à fait au début de la maladie, dès les premiers symptômes de l'amblyopie, ne tarde pas à devenir assez caractéristique pour indiquer une atrophie. La rétine est pâle, les vaisseaux diminuent de volume; la papille elle-même perd de son aspect rosé, elle devient blanche et parfois s'excave. — En même temps qu'on observe du côté de ces organes des suffusions sanguines, on finit par découvrir, surtout si l'affection a une marche ascendante, des altérations caractérisées principalement par des dépôts graisseux qui se font dans les interstices des éléments nerveux ; ce sont des granulations. Les vaisseaux ne participent pas en général à cette métamorphose; quoique considérablement diminués et parvenus à un degré d'atrophie qui permet à peine de les reconnaître, ils restent généralement sains de structure.

Dans les huit ou dix observations d'amblyopie diabétique avec lésions qui existent dans la science, l'atrophie de la rétine a été le signe le

plus constant; celle de la papille optique s'est présentée dans quelques cas comme symptôme consécutif. Parfois la localisation oculaire s'est bornée à de simples hémorrhagies du côté de la membrane, et le docteur Cusco a découvert chez deux malades, à l'hôpital de Lariboisière, des extravasations sanguines provenant des veines, au niveau de la tache jaune. Chez un malade observé par Testelin en 1863, où le diabète avait été consécutif à un traumatisme, on ne constatait qu'une simple décoloration de la papille et un amincissement de ses vaisseaux. Dans le cas rapporté par Galezowski au congrès ophthalmologique de Paris, et où l'amblyopie était à un degré assez avancé, puisque le malade distinguait à peine le n° 18 de l'échelle de Jaeger, l'ophthalmoscope fit reconnaître diverses altérations. Tandis que la papille était visiblement atrophiée, blanche, luisante, que les artères étaient amincies; les vaisseaux capillaires collatéraux complétement atrophiés, et que les contours de la papille tranchaient nettement sur le voisinage, à tel point qu'il était impossible de saisir la moindre trace d'infiltration, on voyait, du côté interne, une tache apoplectique ronde d'un demi-centimètre environ, qui siégeait au voisinage d'une artère; en suivant cette artère en haut, on trouvait de nouvelles taches apoplectiques, au nombre de dix environ, très-petites, et au milieu desquelles on remarquait une petite plaque blanche exsudative.

Dans l'observation que je vais rapporter et où la maladie est assez ancienne, je n'ai trouvé d'autres signes qu'une décoloration de la papille, un léger degré de suffusion péripapillaire, et l'augmentation de volume des vaisseaux de la rétine.

Madame L..., d'Elbeuf, est âgée de vingt-huit ans. Étant enfant et jeune fille, elle a toujours joui d'une parfaite santé, quoiqu'elle ait été développée prématurément : ses règles sont venues à onze ans. Et aujourd'hui encore, malgré son état de faiblesse et l'appauvrissement de son organisme, elle offre tous les caractères extérieurs d'une bonne constitution. Point d'antécédents héréditaires qui puissent expliquer l'affection dont elle est atteinte; madame L... a eu pourtant un oncle qui est mort d'une affection de la moelle. Mariée à l'âge de vingt et un ans, elle a eu quatre enfants qu'elle a nourris elle-même.

Pendant la guerre, étant enceinte de son dernier enfant, elle a passé par une série d'émotions successives qui l'ont accablée. — C'est ainsi qu'elle s'est vue obligée, quoique très-fatiguée de sa

grossesse, de quitter Elbeuf et de partir seule pour Genève. A son retour, au mois de janvier 1871, elle accouche. Les règles sont venues au mois de juillet de la même année, l'ont quittée au mois de septembre, et depuis cette époque n'ont plus reparu.

La malade a eu de nouveaux ennuis et de nouvelles fatigues à ce moment, et c'est alors qu'elle a ressenti les premiers signes de polydipsie. Cependant elle n'a pas remarqué qu'elle urinât plus que de coutume; mais un changement notable s'était opéré en elle : elle était devenue beaucoup plus impressionnable et plus nerveuse; un rien la troublait, l'excitait; des névralgies même ne tardèrent pas à se déclarer. Ces névralgies occupaient surtout les parties supérieures, la tête, et se localisèrent principalement aux régions temporales et pariétales et au front. Elles étaient périodiques, revenant tous les trois jours.

La soif augmentant toujours et étant d'autant plus vive que les névralgies étaient plus tenaces et plus douloureuses, les premiers symptômes de dyspepsie apparurent. Des mouvements choréiques se manifestent dans les muscles de la face. Il y a embarras de la parole, difficulté pour prononcer certains mots.

Avec la dyspepsie se montrent les vomissements. De même que les névralgies, ils surviennent à des heures à peu près fixes, sans que des changements dans l'heure du repas retardent sensiblement leur apparition.

Les névralgies finissent par se succéder à des intervalles plus ou moins éloignés, leur périodicité même s'efface en partie; mais, d'un autre côté, les crises nerveuses augmentent d'intensité. Pendant qu'elles ont lieu, la malade est agitée de tremblements, elle a des spasmes, des étouffements. D'ailleurs elle se plaint d'habitude, dans l'intervalle des crises, que son estomac est gonflé, qu'elle a un poids sur la poitrine. Elle marche difficilement et sa faiblesse est excessive. Le cerveau est fatigué, les facultés intellectuelles sont sensiblement diminuées. Les urines deviennent plus abondantes, et l'on remarque les premiers signes de l'affaiblissement de la vue. A cette époque, M. le docteur Bernutz consulté engage la malade à suivre un traitement hydrothérapique. Nous sommes au mois de juin dernier.

Le docteur Beni-Barde, qui a bien voulu me communiquer les renseignements qui précèdent, constate chez notre malade, dans les

premiers jours qui suivent son entrée à l'établissement hydrothérapique d'Auteuil, les symptômes suivants : Les facultés intellectuelles sont, en effet, très-amoindries ; l'attention est difficile, la mémoire est paresseuse. La malade est souvent dans l'impossibilité d'achever ses phrases, et de plus elle articule péniblement, elle mâchonne en parlant.

Son état moral a subi une véritable transformation ; de gaie qu'elle était autrefois, elle est devenue taciturne ou mélancolique ; elle s'émotionne et pleure à la moindre cause. Pendant la nuit elle a de l'insomnie et éprouve une très-grande lourdeur de tête, surtout le matin à son lever.

Les douleurs névralgiques continuent à se faire sentir ; elles affectent particulièrement la forme d'hémicrânies. On ne constate ni hyperesthésie, ni anesthésie de la peau, seulement des démangeaisons à la plante des pieds. Dans les jambes, il y a de la roideur, des crampes douloureuses, de véritables crises convulsives, un engourdissement très-marqué, des mouvements involontaires qui se produisent à chaque instant. La marche est très-gênée.

A part quelques étouffements et des palpitations, la respiration et la circulation sont indemnes. On ne trouve rien du côté du cœur ou des poumons.

La malade a une soif exagérée et beaucoup d'appétit. Si on la laissait faire, elle boirait plusieurs litres entre ses repas. Sa dyspepsie continue et elle a des vomissements toutes les nuits. Les garderobes sont rares, il y a de la constipation. Les urines sont très-abondantes et claires. Jusqu'à l'arrivée de la malade à Auteuil, on avait cru à une simple polyurie, l'analyse des urines ayant été faite par un médecin et n'ayant pas révélé la présence du sucre. M. le docteur Bernutz soumet de nouveau les urines à un examen sérieux, et l'analyse chimique décèle une assez forte proportion de sucre. D'ailleurs, la première opinion des docteurs Bernutz et Beni-Barde, en voyant madame L..., avait été qu'on ne pouvait guère se faire de doute sur l'existence d'un diabète sucré.

Vers le 10 juin, l'amblyopie concomitante était très-avancée. Je fus appelé à Auteuil pour examiner la malade. Le docteur Bernutz et moi nous l'interrogeâmes. Voici les renseignements que nous pûmes obtenir : La faiblesse de la vue a commencé il y a environ trois mois.

Elle s'est manifestée d'abord du côté de l'œil gauche, et au bout d'un mois à peu près le trouble s'est communiqué à l'œil droit. Les objets vus de loin ont commencé à apparaître recouverts d'un léger nuage, comme s'ils étaient brouillés. Puis, au bout d'un certain temps, lorsque la malade cherchait à lire, les lettres lui semblaient moins nettes, entourées de cercles ou se confondaient ensemble. Ces symptômes n'ont fait que s'accroître, et, après deux mois, toute lecture était devenue impossible. Les gros caractères même ne pouvaient être déchiffrés.

Voici ce qui résulte présentement de l'examen de la fonction et de l'état extérieur des yeux. La force visuelle est presque totalement abolie à gauche. Il n'y a guère que la perception qualitative, car si la malade arrive à se rendre compte de l'objet qu'on lui présente devant l'œil gauche, ce n'est qu'après beaucoup de tâtonnements et d'hésitations : elle n'est pas sûre que c'est une main ou un livre, par exemple; elle devine le plus souvent, et, dans tous les cas, il lui est impossible de compter les doigts ou de limiter les contours de l'objet.

A droite, l'amblyopie est moins prononcée. L'œil distingue assez nettement les objets et peut compter les doigts à la distance de six ou huit pieds environ. N'ayant pas avec moi d'échelles typographiques, j'ai essayé de faire lire la malade de cet œil ou de lui faire distinguer des caractères de gros volume (1 centimètre environ); l'épreuve a été négative.

Extérieurement les yeux ne présentent rien d'anomal. Point d'injection des conjonctives. L'iris se contracte faiblement sous l'influence de l'excitation lumineuse, et lorsque la pupille s'est contractée, elle revient lentement à sa dilatation normale. Il y a donc de la faiblesse ou une parésie de l'accommodation de date un peu ancienne sans doute, comme tendraient à le faire croire les troubles de la vue, le vague dont étaient entourés les objets dès le début, avant même que la force visuelle fût en rien diminuée.

Je n'ai constaté aucun degré de myopie ou d'hypermétropie. Autant que j'ai pu m'en convaincre par un examen que je ne pouvais me permettre de prolonger eu égard à la susceptibilité extrême de la malade, le champ visuel est normal sous le rapport de son étendue. Il m'a paru seulement légèrement rétréci en bas.

J'avais pensé d'abord à un commencement de cataracte diabétique.

Le cristallin ne présente pas la plus petite trace d'opacités. Il n'existe point de flocons dans le corps vitré, et la consistance du bulbe n'est pas modifiée.

A l'examen à l'image renversée, la papille ne se présente pas avec sa coloration rosée ordinaire ; elle est pâle, d'un blanc légèrement bleuâtre, surtout dans sa moitié supérieure. Les contours se dessinent assez nettement; toutefois ils sont un peu effacés, atténués, il y a un léger cercle nuageux qui l'enveloppe et qui indique évidemment un certain degré de suffusion péripapillaire.

La rétine de son côté est moins transparente qu'à l'état normal; on ne peut apercevoir la choroïde au travers. Les artères se dessinent mollement; elles ne paraissent pas d'ailleurs avoir subi de changement dans leur diamètre; mais les veines sont volumineuses, engorgées, presque doublées dans leur calibre, et quoiqu'elles soient enveloppées comme les autres vaisseaux d'un léger nuage, elles se dessinent vigoureusement sur le fond de l'œil, et l'on peut suivre facilement toutes leurs petites ramifications. Pas plus au niveau de la macula que dans les parties équatoriales, l'ophthalmoscope ne m'a fait découvrir aucune trace de produits morbides épanchés ou de changements de structure : ni apoplexies, ni exsudations d'aucune sorte.

Ce que je viens de dire s'applique à l'un et à l'autre œil. La seule différence qui existe entre les deux yeux, c'est que la décoloration de la papille est un peu plus prononcée à gauche qu'à droite.

Pour conclure, je dirai que nous avons affaire ici à un commencement d'atrophie de la papille et à une rétinite, avec exsudation séreuse, lésions de cause diabétique à n'en pas douter, et qui trouveraient probablement leur explication dans un état morbide, un épanchement du quatrième ventricule. — L'amblyopie est-elle absolument sans remède? Je ne le crois pas; car la gravité du pronostic est évidemment subordonnée à la cause, et si je fais appel aux commémoratifs, je vois que l'affection générale, la glycosurie, a été précédée de phénomènes nerveux, a débuté par des phénomènes nerveux qui ont marché de pair avec elle, qui se sont accentués à mesure qu'elle faisait des progrès. Il y a donc eu une perturbation profonde du système nerveux dont il faut faire remonter l'origine aux émotions violentes et répétées qui ont assailli la malade à une certaine

époque; il y a eu, en même temps que le système nerveux a été surmené, des causes de déperdition physique, un appauvrissement considérable du sang, tel qu'il se rencontre souvent chez les femmes qui ont beaucoup nourri, ce qui est le cas chez notre malade, et qu'expliqueraient suffisamment son état de grossesse à l'époque où la maladie a débuté, et les fatigues excessives qu'elle a endurées. Aussi ne serais-je pas éloigné de penser que, grâce à quelques moyens thérapeutiques et grâce surtout à une bonne hygiène et à un régime bien entendu, on pourrait arriver à l'amélioration de la vue par le rétablissement de la santé générale. Aussi est-ce dans ce sens que j'exprime ma pensée vis-à-vis des docteurs Bernutz et Beni-Barde qui me font l'honneur de me consulter en cette occasion.

La malade est réfractaire à la plupart des médicaments. Son estomac ne les supporte pas; ils provoquent les vomissements. Nous sommes d'avis qu'il faut opérer une légère dérivation sur le tube intestinal. Nous nous arrêtons à l'emploi de doses fractionnées de calomel. Prescription d'un régime tonique, de douches excitantes et d'exercices modérés.

Au bout de huit jours, quand je revois la malade, il n'y a pas d'amélioration sensible. Le docteur Bernutz est d'avis qu'il faut essayer une cure à Vichy. Aussi la malade est-elle envoyée à ces eaux après un traitement hydrothérapique de quinze jours environ. N'en ayant pas eu de nouvelles depuis cette époque, j'arrête ici mon observation que je me propose de compléter ultérieurement.

Dr Adolphe PIÉCHAUD.

ZONA DU FRONT ET DU CUIR CHEVELU

AYANT DONNÉ LIEU A DES TROUBLES DE LA VUE

ANESTHÉSIE CONSÉCUTIVE. — PTOSIS. — GUÉRISON

Par L. TARDY.

Le 21 mars 1872, madame L..., demeurant rue Saint-Honoré, 133, se présente à la clinique du docteur Galezowski. La malade raconte que le 6 janvier elle fut prise pour la première fois de douleurs très-

vives au niveau de la région temporo-frontale du côté gauche. A la suite de ces douleurs qui chez elle étaient continues, une photophobie commença à se déclarer dans l'œil gauche qui devint rouge et très-sensible à la lumière. La malade, qui n'avait suivi aucun traitement jusqu'alors, se décide à consulter un médecin de la rue Montmartre qui diagnostique une névralgie et lui ordonne des frictions avec de l'alcool camphré et des pilules calmantes le soir. Pendant quelques jours, soit illusion, soit amélioration momentanée, les élancements semblent diminuer d'intensité, les douleurs sont moins vives, mais bientôt de petites vésicules commencent à apparaître sur le front et la tempe gauche; un zona se déclare et la malade entre à l'hôpital le 15 janvier. Elle y est traitée pour son zona jusqu'au 21 mars, et le jour même de sa sortie de l'hôpital elle vient consulter le docteur Galezowski pour des troubles qu'elle éprouve du côté de la vue et qu'elle compare à un brouillard qui se promène sans cesse devant l'œil gauche.

État de la malade. — Une rougeur intense occupe la région frontale, temporale et pariétale, et se termine brusquement par une ligne médiane étendue de la naissance du nez aux cheveux. M. Galezowski constate au moyen d'une épingle une anesthésie complète du côté gauche sur toute la surface occupée anciennement par le zona, anesthésie qui offre ce caractère particulier qu'elle est limitée très-exactement sur la ligne médiane. L'iris est normal, ainsi que la cornée : conjonctivite simple. On constate cependant un léger ptosis recouvrant à peu près la moitié du globe oculaire. Pas de diplopie; rien à l'ophthalmoscope, le fond de l'œil est normal, la papille physiologique, quoiqu'un peu plus rosée qu'à l'ordinaire. La malade vient consulter pour des picotements douloureux qu'elle compare à des éclairs et qui se font sentir au niveau du front et de la tempe plusieurs fois dans la journée. Son ptosis, joint au trouble de la vue, la gêne également beaucoup. On lui ordonne l'électrisation. Le jour même on lui applique les courants continus sur toute la partie atteinte d'anesthésie et sur le releveur de la paupière qu'on électrise directement. Pendant quelque temps, la maladie ne semble pas faire de progrès, la douleur persiste ainsi que l'anesthésie : le trouble de la vue seul fait des progrès sensibles, ainsi que le ptosis. Après un traitement continué pendant un mois et demi, la malade

quitte la clinique pour aller à la campagne. Les sensations de brûlure et de picotement au niveau du front, ainsi que l'anesthésie, n'existent plus. La rougeur frontale a persisté, mais avec une couleur noire plus foncée. Le trouble de la vue et le ptosis ont complétement disparu.

L. TARDY.

PARALYSIE DU PETIT OBLIQUE

DU COTÉ GAUCHE

Par le Dr F. CUIGNET.

Madame Margat, âgée de quarante-sept ans, se présente à ma consultation le 14 mai 1872. C'est une femme petite, brune, d'un empérament nerveux, d'une constitution délicate, sujette, depuis quelques années, à des douleurs rhumatismales et à des irrégularités menstruelles.

Elle me dit qu'elle a la vue trouble depuis quatre mois et que cela ui est venu du jour au lendemain; que depuis ce temps il lui semble que les objets se déplacent et remuent, et que la tête lui tourne.

J'examine aussitôt ses yeux et je vois que l'œil gauche se tient habituellement en strabisme convergent un peu inférieur; que, cependant, il peut excursionner dans tous les sens et que sa position déviée est prise surtout lorsque la malade fixe. En même temps cet œil offre une mydriase très-sensible.

La tête est tenue ordinairement abaissée en avant et penchée tantôt sur l'épaule gauche, tantôt sur la droite. La malade me dit qu'elle voit bien dans certaines positions, c'est pour cela qu'elle les prend, et mal dans d'autres.

Elle déclare n'avoir jamais vu double. Quand je voile son œil droit et que je la fais aller avec l'œil gauche seul, elle éprouve du vertige et elle tend à quitter la ligne droite pour se porter un peu à gauche, puis à reprendre la ligne droite, ce qui rend sa marche flottante. J'applique un verre rouge sur l'œil droit et j'obtiens aussitôt des images homonymes. D'après ces signes, je ne doute pas qu'il y ait une paralysie d'un des muscles des yeux.

Y a-t-il, en effet, une paralysie oculaire? Quel est son degré? De quel côté est-elle? Quel muscle affecte-t-elle?

Évidemment il y a une paralysie déjà reconnaissable d'après le genre de trouble de la vue, d'après les attitudes de la tête et des yeux, d'après la diplopie, le vertige, la tendance à dévier de la ligne droite, et la démarche de la malade.

Cette paralysie doit être légère, car l'excursion des yeux se fait dans tous les sens à un degré égal, à cela près que l'œil gauche semble pouvoir se porter un peu plus en dedans que l'œil droit et peut-être un peu moins en dehors.

La paralysie affecte-t-elle le côté droit ou le côté gauche?

Je ne suis pas arrivé tout de suite à la solution de cette question, parce que les deux yeux donnaient tour à tour des signes de paralysie à cause de la déviation secondaire établie et entretenue par l'ancienneté de la maladie.

Dans le premier moment, je soupçonnai un affaiblissement de la quatrième paire du côté droit; mais bientôt je me détournai de cette fausse piste et je suivis celle d'une paralysie du petit oblique gauche qui concordait mieux avec le début et la suite de mon examen. Enfin je n'hésitai plus à poser le diagnostic de paralysie du petit oblique gauche, dont je vais présenter les signes tels qu'ils m'ont été révélés les uns après les autres par une observation attentive et renouvelée plusieurs fois.

A première vue, c'est l'œil gauche qui paraît atteint; il dévie habituellement en dedans et il offre une mydriase pupillaire, double signe qui ramène toujours la pensée et l'épreuve sur lui.

Mais quelquefois la malade fixe avec l'œil gauche; alors c'est l'œil droit qui se dévie en dedans et qui attire l'attention de son côté. De plus, quand je recherche la diplopie à l'aide d'un verre coloré, les images doubles sont toujours homonymes et la fausse image est fournie tantôt par l'œil gauche, tantôt par l'œil droit, ce qui fait hésiter entre les deux yeux sous le rapport d'une paralysie. Quand c'est l'œil gauche qui louche, son image reste toujours plus haute; j'en conclus que cet œil s'abaisse plus que le droit, et qu'il est le paralysé dans son petit oblique. Mais quand c'est l'œil droit qui louche, il fournit une image qui est toujours la plus basse, ce qui permet de soupçonner une paralysie de la quatrième paire de ce côté.

Ainsi donc, j'éprouve des difficultés pour déterminer tout de suite le côté qui est atteint; je reste incertain sur ce point, malgré ma tendance à accuser le côté gauche; enfin, je suis également embarrassé pour localiser la paralysie dans la quatrième paire droite ou dans le petit oblique gauche.

Pour simplifier mes recherches, je commence par éliminer la paralysie de la sixième paire. Ce ne peut-être elle qui serait atteinte, car : 1° le strabisme interne est peu prononcé ; 2° il est interne inférieur; 3° l'œil peut se porter très en dehors ; 4° les images homonymes sont à des hauteurs différentes ; 5° leur position relative ne change pas, selon qu'on fait regarder en haut ou en bas, ce qui est contraire à la paralysie de la sixième, dans laquelle l'image de l'œil affecté est plus basse pour les positions de haut, plus haute pour les positions d'en bas et de niveau avec l'autre dans les positions dites de l'horizon.

Est-ce donc la quatrième droite ou le petit oblique gauche ?

Voyons à faire le diagnostic à l'aide des signes fournis et de leur légitime interprétation. La déviation occupe le plus habituellement la cornée droite qui se tient un peu en dedans et notablement en bas, en dedans de 2 millimètres et demi, en bas de 2 millimètres. La pupille est dilatée.

La presbytie qui résulte de la paralysie de l'accommodation est neutralisée par un verre convexe.

L'œil peut se porter dans tous les sens, mais un peu moins facilement en dehors et en haut, et un peu plus en dedans et en bas.

Or, le petit oblique a pour fonction de porter l'œil en dehors et en haut; s'il est paralysé, la cornée se porte en dedans et en bas, comme je le note.

La branche nerveuse de la troisième paire qui l'anime fournit la racine motrice des fibres circulaires de l'iris; si cette branche est paralysée, il y a mydriase, comme nous le notons en effet. Voilà bien des signes positifs de la paralysie du petit oblique gauche; cherchons-en d'autres.

En appliquant un verre coloré sur l'œil droit, j'obtiens deux images homonymes qui ont pour caractères généraux :

1° D'être écartées et superposées ;

2° De se rapprocher et de se confondre dans les positions de droite;

3° De s'écarter dans les positions de gauche;

4° De se rapprocher dans les positions de haut;

5° De s'écarter dans les positions de bas.

L'écartement ne dépasse jamais de 25 à 30 centimètres à l'épreuve qui se fait à un mètre et demi de distance; la superposition ne dépasse jamais 20 à 25 centimètres.

D'après cela il résulte que le muscle affecté n'est pas un de ceux qui font regarder à droite, c'est-à-dire ni le droit externe, ni le grand ni le petit oblique de l'œil droit; que c'est, au contraire, un des muscles faisant regarder à gauche. Nous avons déjà éliminé le droit externe gauche; reste à savoir si c'est le grand ou le petit oblique gauche.

Si c'était le grand oblique ou quatrième paire gauche, l'image fournie par cet œil serait dans toutes les positions diplopiques plus basse que celle fournie par l'œil droit.

Cela étant, j'examine et je trouve que l'image fournie par l'œil gauche est toujours plus haute que celle fournie par l'œil droit. Ce n'est donc pas le grand oblique gauche qui est paralysé.

Nous obtenons ainsi l'élimination : 1° Des muscles externes de l'œil droit; 2° Du muscle droit externe et du grand oblique gauche. Que reste-t-il ? Le petit oblique gauche, seul; car il n'y a pas lieu de songer un instant à une paralysie des autres branches de la troisième paire, parce que nous aurions un strabisme divergent au lieu d'un convergent.

Est-ce donc bien le petit oblique gauche qui est affaibli ou paralysé?

Oui, d'abord par élimination; oui encore, par les signes intrinsèques de cette paralysie.

Nous avons déjà relevé :

1° La déviation de la cornée en bas et dedans.

2° La mydriase;

3° La diplopie avec image plus haute que celle de l'œil droit dans toutes les positions diplopiques.

Que faudrait-il encore? L'écartement des méridiens verticaux par leur sommet; je le cherche, mais je ne le trouve pas; dans aucune position je ne puis obtenir des images inclinées; toujours elles restent parallèles. Pour mieux m'en assurer, j'expérimente avec une baguette blanche, longue de 50 centimètres; jamais elles ne paraissent inclinées, pas même dans la position en haut et en dehors qui

est celle où l'on suppose que la paralysie du petit oblique doit s'accentuer le plus dans ses manifestations symptomatiques.

L'absence de ce signe n'a aucune signification, ni pour ni contre l'existence de la paralysie du petit oblique, l'inclinaison des images étant sujette à manquer dans beaucoup de circonstances qui sont encore mal déterminées.

J'ai été très-étonné, dans mes recherches sur les excursions comparatives des deux yeux, de voir l'œil gauche se porter en dehors presque autant que l'œil droit. Dans les premiers moments cela troublait beaucoup mes présomptions à l'égard du petit oblique; mais, ayant réfléchi que le droit externe gauche était resté sain et que c'est ce muscle qui est principalement abducteur, j'en conclus que dans la paralysie du petit oblique l'excursion devait être peu amoindrie.

On sait qu'il en est de même quand c'est la quatrième paire qui est paralysée, les deux obliques étant médiocrement abducteurs. Voilà donc encore un signe de la paralysie du petit oblique, c'est que l'abduction volontaire est à peine affaiblie. Cependant, lorsque je commandais à la malade de regarder à l'extrême gauche, non-seulement l'œil ne se portait pas aussi loin dans ce sens que l'œil droit, mais encore il était atteint, dans cet effet extrême, d'oscillations, de nystagmus transversal, qui montraient que la force était amoindrie de ce côté. Je me mis à la recherche de positions diplopiques de cette paralysie. La malade ayant été adossée à un mur en fixation immobile devant elle et le verre rouge étant sur son œil droit, je promenais une bougie allumée de haut en bas et transversalement dans les neuf positions les plus nécessaires. Dans les trois de droite, pas de diplopie; dans les trois médianes, diplopie homonyme avec écartement de 10 à 12 centimètres, et superposition de même valeur; en appuyant vers la gauche, l'écartement allait en augmentant jusqu'à 25 à 30 centimètres; mais, dès que j'arrivais vers les positions extrêmes de gauche, l'écartement diminuait et se réduisait à 10 ou 12 centimètres.

Je ne me rendis d'abord pas compte de cette singularité; puis je pensai que je devais l'attribuer, comme je l'avais fait pour l'étendue de l'abduction, à la conservation du droit externe qui, sollicité vivement, suffisait pour amener l'œil à un degré d'abduction qui atténuait l'écartement des images. Mes réflexions n'ont pu me détourner de cette explication. J'ai tenté d'attribuer tour à tour ce rapproche-

ment des images : 1° à l'ancienneté de la paralysie et à un retour de l'influx nerveux ; 2° à la concomitance dans l'œil droit ; 3° à l'affaiblissement de l'un des abducteurs du côté droit ; mais j'ai dû renoncer à toutes ces explications et en revenir à celle de l'action conservée et prédominante de l'extrême gauche dans les limites extrêmes de l'abduction, là où, dans l'état normal, elle n'est plus aidée par le grand ni par le petit oblique.

La paralysie du petit oblique offre donc encore, outre la mydriase, la diplopie homonyme et l'image correspondante plus basse ; elle offre, dis-je, deux autres signes qui sont : l'étendue peu diminuée de l'abduction et le rapprochement des images à l'extrême de cette abduction. Il est probable qu'elle procure aussi l'inclinaison des axes, du moins dans certaines positions diplopiques, mais je n'ai pu la provoquer ni l'obtenir dans le cas présent.

J'observe en même temps une paralysie de tous les muscles de l'œil gauche avec protrusion et immobilité presque complète du bulbe, diplopie homonyme dans les positions de gauche, croisée dans les positions de droite, superposée dans les positions de haut et de bas. Ici aussi je me mets à rechercher l'inclinaison des images : je la trouve dans les positions de droite seulement, c'est-à-dire dans le strabisme divergent à images croisées. Ces images sont obtenues à l'aide d'une baguette blanche qui se double avec inclinaison telle que les deux baguettes diplopiques s'écartent par le haut, celle qui est due à l'œil gauche s'inclinant un peu plus que celle qui est due à l'œil droit. Ici l'inclinaison pour l'œil gauche est probablement due à la paralysie du petit oblique, et celle pour l'œil droit à l'alternance commençante de ce côté.

(*A suivre.*) F. CUIGNET.

TRAVAUX ORIGINAUX

UN MOT
SUR UNE VARIÉTÉ DE KÉRATITE INTERSTITIELLE
DITE KÉRATITE PROLIFÉRATIVE
ET SUR SON TRAITEMENT

Par le Dr DAGUENET.

Dans la description classique de la kératite interstitielle, les auteurs s'accordent tous à reconnaître à cette affection trois périodes, à savoir : les périodes d'infiltration, de vascularisation et de résorption. Toutefois, dans certains cas, ajoutent-ils, on voit la période de vascularisation manquer et la résolution se faire sans passer par cette étape intermédiaire. Mais ces cas, pour eux, sont mal déterminés ; ils semblent fortuits, arriver comme par une sorte de hasard pathologique. Selon M. Galezowski, au contraire, ils peuvent souvent être prévus, annoncés dès le début de l'affection, et ils en constituent une variété distincte qu'il appelle kératite proliférative.

A quels signes reconnaître cette variété ? En quoi diffère-t-elle du type classique de la kératite interstitielle à trois périodes ? Si nous jetons un coup d'œil sur le début de ces deux affections, les différences qui existent entre elles vont de suite nous frapper.

Dans la kératite interstitielle ordinaire, on voit généralement une ou plusieurs taches blanchâtres, opalines, se former sur la cornée et se confondre insensiblement avec le tissu sain de cette membrane. Souvent ces taches siégent d'abord à la périphérie, puis s'étendent et gagnent quelquefois la cornée tout entière, à laquelle elles donnent un aspect tout particulier, comparé avec raison à la teinte de pierre à fusil. Tout au début, la couche épithéliale reste normale, et c'est à peine si l'œil, armé d'une forte loupe, peut y apercevoir un pointillé irrégulier ; mais après un certain temps elle devient manifestement rugueuse et comme chagrinée. Ajoutons à cela que l'affec-

tion est ordinairement binoculaire et atteint les deux yeux, soit simultanément, soit l'un après l'autre.

Dans la variété dite proliférative, il n'y a généralement qu'une seule tache. Comparée à celle de la kératite diffuse, elle est beaucoup plus souvent centrale, paraît plus superficielle, à tel point qu'elle semble même légèrement saillante à la surface de la cornée. L'épithélium qui la recouvre prend tout de suite un aspect rugueux, relativement très-prononcé. Enfin, jusqu'ici, nous avons toujours vu cette affection rester bornée à un seul œil.

En présence d'une opacité revêtant ces caractères, on pourra être assuré que les vaisseaux ne s'y développeront pas. Ce n'est pas à dire qu'elle reste toujours silencieuse et sans réaction. L'injection perikératique existe ici tout aussi bien que dans la kératite interstitielle ordinaire, et il y a quelquefois de la photophobie et du larmoiement. Mais là se bornent les phénomènes inflammatoires apparents, et l'on ne voit jamais les vaisseaux empiéter sur la cornée. C'est là surtout ce qui fait le cachet de la maladie et permet d'en faire une variété distincte.

Les complications du côté de la sclérotique et de l'iris sont également moins fréquentes dans la kératite proliférative. Toutefois, comme dans la kératite interstitielle proprement dite, l'opacité de la cornée peut s'organiser à la longue et former des taches indélébiles, mais à titre tout à fait exceptionnel.

L'étiologie est celle de la kératite diffuse ordinaire (1).

On sait que Hutchinson et d'autres auteurs anglais ont voulu voir dans certaines kératites interstitielles l'expression de la syphilis héréditaire, lorsque l'affection oculaire coexistait avec une certaine conformation vicieuse des dents caractérisée particulièrement par l'échancrure du bord libre des incisives supérieures. Mais cela est loin d'être démontré. Ce qui résulte, au contraire, de l'expérience, c'est que la cornée est respectée dans la syphilis, qui borne son action aux membranes profondes et principalement à l'iris et à la choroïde. D'autres auteurs ont accusé la scrofule, mais cela n'est pas plus exact. C'est bien la cornée qui de toutes les membranes de l'œil reçoit le plus facilement les atteintes de la diathèse scrofuleuse, mais cela se

(1) Le lymphatisme en général, comme le pensent avec raison MM. Giraud-Teulon et Panas, le jeune âge, l'anémie ou la chloro-anémie des jeunes filles qui habitent les grandes villes, voilà les causes de la maladie.

traduit d'une autre façon, et principalement par des abcès indolents et asthéniques.

Traitement. — Depuis longtemps déjà on a recommandé l'emploi des compresses d'eau chaude sur les yeux dans le traitement des kératites interstitielles. On employait pour cela des compresses trempées dans une eau portée à 35 ou 40 degrés centigrades, et on les faisait appliquer plusieurs heures par jour. Mais ce moyen est peu commode ; l'eau ne demeure pas à une température constante, se refroidit, et certains malades négligents finissent bientôt par avoir sur les yeux de véritables compresses d'eau froide. C'est pourquoi nous leur préférons les douches de vapeur appliquées avec l'appareil de M. Lorenço (1).

La chaleur humide sous forme de vapeur a une température qui est toujours la même, qu'il est facile de régler avec un thermomètre, en calculant exactement la distance qui doit séparer l'œil malade du jet de vapeur.

En outre, la vapeur est projetée avec une certaine force qui ajoute à son effet en accélérant la circulation et en provoquant une absorption plus grande dans les tissus soumis à son action.

Voici les règles pratiques que l'on suit dans son mode d'application.

1° Comme le jet de vapeur peut quelquefois entraîner avec lui des gouttelettes d'eau chaude, on protége les paupières du malade par une légère compresse mouillée qui reçoit directement le choc du jet et préserve la face.

2° On commence par donner des douches d'une demi-heure une fois par jour, puis, après quelques séances, on les répète deux fois et même trois fois par jour selon les cas. Les malades les supportent très-facilement et les réclament bientôt eux-mêmes.

3° Dans les cas où il existe de la photophobie et une vive sensibilité de l'œil, on remplace avantageusement les douches de vapeur ordinaire, par des douches de vapeur médicamenteuse, au moyen d'infusions de belladone, de jusquiame, etc.

On ne saurait assez recommander aux praticiens l'usage de ces douches, et c'est l'occasion de dire ici qu'elles conviennent non-seule-

(1) Voy. *Journal d'ophthalmologie*, n° de mars 1872.

ment dans la kératite interstitielle, mais aussi dans toutes les autres espèces de kératites et à toutes leurs périodes de ces affections.

Il n'y a de contre-indications à leur emploi que s'il y a un abcès aigu de la cornée avec menace de perforation, ou une complication du côté de l'iris. Elles exaspéreraient alors les douleurs et leur usage serait dangereux. Mais il ne faut pas craindre de les administrer dans les cas de photophobie et de vascularisation de la cornée. Elles sont ici d'un merveilleux effet.

On favorisera l'action des douches par les instillations d'atropine ; puis, lorsque la couche épithéliale commence à reprendre son aspect normal, on pourra faire usage des insufflations de calomel et de la pommade au précipité jaune. Les collyres astringents sont ici plutôt nuisibles qu'utiles et doivent être rejetés.

S'il existe quelque complication du côté des voies lacrymales, il faudra la combattre avec soin, car c'est là la source d'une irritation locale qui entretient souvent la maladie.

Enfin le traitement général ne sera pas oublié et l'on administrera le fer, le quinquina, les amers, etc.

Voici une observation qui témoigne entre autres de l'efficacité du traitement par les douches et de la rapidité de la guérison :

J. A., âgé de trente-neuf ans, de constitution lymphatique, vient à la clinique de M. Galezowski le 7 mars dernier. Le malade raconte qu'au mois de septembre 1871, une tache s'est formée sur la partie centrale de la cornée gauche, de façon à empêcher la vision distincte de cet œil. Elle était d'abord indolente, mais au bout de deux mois l'œil devint un peu rouge et une assez vive photophobie se déclara. Le médecin consulté ordonna des instillations répétées d'atropine et des collyres avec du chlorure de sodium. Ce traitement fut de nul effet : le mal semblait plutôt empirer, et c'est alors que le malade vint à la clinique, présentant tous les symptômes de la kératite proliférative avec une injection périkératique assez prononcée.

On le soumit tout de suite aux douches de vapeur, qu'il prit pendant trois quarts d'heure, tous les deux jours. Il en retira tout de suite un bénéfice dans la diminution de l'injection périkératique et de la photophobie, et, six semaines après, la guérison était complète et la cornée avait repris toute sa transparence.

Dr Daguenet.

DE LA KYSTITOMIE

ET D'UNE NOUVELLE PINCE-KYSTITOME

Par le Dr José LORENÇO (de Bahia)

C'est avec raison que les ophthalmologistes modernes, réfléchissant à l'importance de la kystitomie, ont proposé des modifications diverses à ce temps de l'opération de la cataracte.

Déchirer le plus possible la cristalloïde antérieure dans les limites étroites du champ pupillaire de manière à empêcher plus tard la réunion des brèches du cristallin, telle a été la pensée qui a dominé dans l'accomplissement de ces modifications.

Tout le monde sait en quoi elles consistent et quels ont été leurs résultats dans la pratique; personne n'ignore que, malgré le degré de perfectionnement qu'a atteint la kystitomie, il y a des cas dans lesquels, quel que soit le moyen employé, on ne parvient pas à éviter la réunion des mêmes brèches. Il en résulte alors la formation de cataractes secondaires qui, si elles ne compromettent pas le résultat définitif de l'opération, l'ajournent et exposent le malade à en subir une nouvelle.

On ne peut se dissimuler le désagrément qui résulte de cet échec momentané et pour le malade et aussi pour l'opérateur. Ce dernier se trouve dans l'impossibilité de prévoir la probabilité de la formation d'une cataracte secondaire.

A ce sujet on observe dans la pratique des cas extrêmement capricieux; dans les uns, en pratiquant une petite kystitomie, le résultat définitif de l'opération ne laisse rien à désirer : dans les autres, au contraire, les bords de la brèche se réunissent malgré une large discision de la capsule.

Cet échec dans la kystitomie a suggéré dans l'esprit des ophthalmologistes l'idée d'extraire le cristallin avec ses enveloppes, ce qui serait une garantie en faveur de la clarté du champ pupillaire.

Quelques ophthalmologistes se sont même flattés des bons résultats qu'ils ont obtenus, paraissant de cette manière vouloir introduire dans la pratique l'extraction du cristallin avec sa capsule.

Quant à moi, j'ai toujours pensé que ce serait agir par trop hardiment que d'essayer d'extraire le cristallin sans la discision préalable de la cristalloïde.

Cette manière d'agir m'a toujours paru impardonnable eu égard aux connaissances anatomiques que nous possédons. Je ne nie pas que le cristallin puisse sortir avec la cristalloïde; mais on doit avouer que cela n'a lieu qu'avec des efforts et une violence donnant lieu à des inconvénients que tout le monde connaît.

Le cristallin se maintient dans sa position invariable au moyen de liens et d'adhérences qu'on ne peut vaincre d'aucune manière sans déchirer la capsule qu'on se propose d'épargner, ou encore, sans rompre l'hyaloïde. On voit que pour prévenir la formation de cataractes secondaires, on est forcé d'employer un moyen qui est en tout temps désavantageux.

L'adhérence de la cristalloïde postérieure à la fossette hyaloïdienne est tellement intime que leur séparation n'est pas possible sans la rupture de l'hyaloïde. En outre, la zone de Zinn est celle qui présente la plus grande résistance; or, celle-ci étant précisément celle qu'on se propose de déchirer quand on cherche à extraire le cristallin avec sa tunique, il est clair qu'avant qu'on y parvienne on aura déchiré une ou deux autres membranes, vu que la zone de Zinn adhère d'un côté à la capsule cristalline et de l'autre à l'hyaloïde.

A propos de la capsule du cristallin, je trouve utile de citer les mots suivants de M. Sappey : « Sa résistance, dit M. Sappey, est faible, elle se montre toujours *très-inférieure* à celle de la *membrane hyaloïde* et surtout à celle de la zone de Zinn. Découvrez le cristallin, en enlevant la cornée et l'iris, et cherchez, à l'aide d'un corps à surface plane ou même concave appliqué sur sa face antérieure, à déplacer la lentille vers un point quelconque de sa circonférence; quelles que soient les précautions et le procédé que vous emploierez, vainement vous tenterez de rompre ses adhérences avec la zone de Zinn; constamment vous romprez la capsule et la capsule seule. »

D'après ce qui vient d'être dit, il est aisé de concevoir que les efforts employés pour rompre la zone de Zinn, et sans lesquels il est impossible d'extraire le cristallin avec sa capsule, amèneraient la rupture de cette membrane avant de rompre la zone ciliaire.

La rupture de la capsule du cristallin peut avoir lieu de deux ma-

nières différentes : 1° quand on fait pénétrer la curette dans le but de rompre la zone de Zinn, la résistance de la capsule étant plus grande, comme il vient d'être dit, que celle de la zone de Zinn; 2° quand on extrait le cristallin.

Pour rendre plus intelligible cette deuxième partie, voyons ce qui se passe pendant ce temps de l'opération de la cataracte. Supposons que la curette ait pénétré jusqu'au cristallin après avoir vaincu la résistance que présente la zone de Zinn, et cela sans la moindre lésion de la capsule. Supposons encore que la curette soit parvenue à atteindre la face postérieure du cristallin et que celui-ci se trouve logé dans sa concavité! Que va-t-il se passer à partir de ce moment? La zone de Zinn se trouve intacte du côté opposé à celui de l'entrée de la curette; le bord de la curette sur l'équateur du cristallin exécute des tractions sur lui afin de le déplacer et le ramener au dehors; la capsule éprouvera naturellement les mêmes tractions; or, celle-ci est plus faible que la partie intacte de la tunique, et doit par conséquent céder? Voilà donc l'expérience de Mr Sappey exactement reproduite, et le grand anatomiste conclut en disant : « Dans ce cas, vous romprez la capsule et la capsule seule. »

Pendant ces mêmes efforts sur la zone de Zinn, l'hyaloïde se trouve également menacée, si la pression exercée par la curette s'étend plus près de cette dernière membrane.

C'est précisément ce que j'ai pu vérifier très-souvent en pratiquant l'extraction du cristallin avec sa capsule sur le cadavre ou sur les yeux de lapins. Il m'est toujours arrivé de rompre la capsule du cristallin ou l'hyaloïde, selon que ma compression s'exerçait davantage sur l'une ou sur l'autre.

Sur l'œil humain on déchire plus fréquemment la capsule à cause de sa grande fragilité; sur les yeux de lapins, c'est l'hyaloïde qui est le plus souvent la victime.

D'après ce qui vient d'être dit, on est forcé d'avouer que de pareilles violences, employées afin d'extraire le cristallin avec sa capsule, ne sont plus discutables dans l'état actuel de la science.

Malgré ce que peut offrir de séduisant la pratique d'extraire le cristallin avec ses enveloppes, la majorité des ophthalmologistes ont fort heureusement abandonné ce procédé, préférant pratiquer la kystitomie, quoiqu'ils s'exposent à soumettre le malade à une nou-

velle opération dans les cas de formation de cataractes secondaires.

Adoptant l'opinion de ces mêmes ophthalmologistes, j'ai pour ma part fait des efforts afin de perfectionner la kystitomie, et je crois être arrivé à des résultats très-satisfaisants.

Le moyen que je propose pour pratiquer une kystitomie repose sur l'extrême fragilité de la tunique capsulaire du cristallin et sur la facilité avec laquelle on peut en enlever une grande partie.

Pour atteindre le but auquel je me propose d'arriver, je me sers d'une pince qui a été fabriquée par M. Collin sur mes indications. Avec cette pince je parviens à enlever d'un seul coup la partie de la cristalloïde antérieure qui se présente entre ses branches. Voici comment je procède :

L'incision scléro-cornéenne et l'excision de l'iris étant pratiquées, je tourne la pince-kystitome, les branches fermées, de manière que sa concavité regarde le côté nasal de l'œil, et je pénètre dans la chambre antérieure jusqu'à ce que j'arrive près de la partie moyenne et inférieure du bord pupillaire.

Pendant l'entrée de la pince, les griffes qui garnissent une partie de ses bords terminaux ne doivent pas toucher les lèvres de l'incision. Arrivé là, je tourne la pince de manière que les griffes regardent la capsule du cristallin, j'ouvre les branches autant que me le permet l'espace pupillaire, je touche la partie correspondante de la capsule en appuyant doucement contre le cristallin, et je ferme brusquement la pince. Les griffes saisissent alors la portion de la capsule comprise entre leurs branches et la déchirent complétement.

Je dois ajouter qu'avant de tourner la pince dans la chambre antérieure, je lève son extrémité et la rapproche de la face postérieure de la cornée, afin d'éviter que pendant ce mouvement les griffes ne blessent la capsule.

La pince une fois fermée, je la tourne de nouveau sur le côté et je la retire en la maintenant dans la même position que je lui avais fait prendre en entrant.

La disposition des griffes est telle que ses extrémités décrivent une courbe qui se met en rapport avec la surface du cristallin qui est convexe.

Les premiers essais avec cette pince ont été faits sur des yeux frais de lapin; très-rarement une partie de la cristalloïde anté-

rieure manquait de suivre les branches au dehors de l'œil, et je pouvais ainsi la couper avec des ciseaux. Cela m'indiquait que je réussissais à saisir et à enlever une partie de la capsule.

Pour m'assurer du bon résultat du moyen que j'emploie, j'ai procédé sur le cadavre de la manière suivante. Après avoir pratiqué la kystitomie avec ma pince, je retire la cornée et l'iris et j'examine le cristallin que je trouve entièrement dégagé; en le levant avec une curette je constate la grande perte de substance éprouvée par la cristalloïde antérieure.

Les ophthalmologistes sont unanimes à admettre que la capsule du cristallin est contractile et que, cette membrane une fois divisée, les bords de l'incision s'écartent à cause de sa contractilité. Il est certain que la cristalloïde étant retirée au dehors de l'œil, se plie sur elle-même, ce qui est dû à son extrême ténuité ou bien, comme le dit M. Sappey, à son élasticité. Mais on ne peut pas conclure rigoureusement de cela qu'elle soit contractile, car rien n'implique l'idée de contractilité.

Il est vrai que, quand on pratique la kystitomie, les bords de la brèche cristalloïdienne s'écartent; cela n'est pas dû à sa contractilité, mais bien à son élasticité. Quand la chambre antérieure de l'œil, après l'incision scléro-cornéenne, perd l'humeur aqueuse, la pression du segment postérieur, l'équilibre étant rompu, pousse le cristallin en avant; la cristalloïde qui est élastique, étant fixée à sa circonférence par la zone de Zinn, se distend et l'accompagne dans sa propulsion en avant; or, la kystitomie étant pratiquée à ce moment, les bords de la brèche se plient, parce que la résistance de la cristalloïde ayant cessé par suite de sa discision, toute son élasticité disparaît.

De plus, le cristallin se trouvant en grande partie dégagé, mais sous la pression intra-oculaire prédominante, concourt un peu à exagérer l'écartement des bords de la brèche cristalloïdienne. Selon moi, ni chez le cadavre ni chez le vivant les bords ne se plient sur eux-mêmes.

Avant de passer à la partie expérimentale proprement dite de mon travail, qu'il me soit permis de lever ici un doute sur la contractilité de la cristalloïde, doute qui depuis longtemps déjà occupe mon esprit. Comment en effet expliquer la réunion des bords de la brèche

cristalloïdienne si l'on admet la contractilité de la cristalloïde? Dans une kystitomie, même la moins étendue, les cas où l'on rencontre des adhérences de la capsule exceptés, le cristallin, aidé par la pression interne, parvient à augmenter la brèche. Dans ce cas, le cristallin ne pourra passer par une ouverture trop petite. Si l'on ajoute à la formation d'une pareille brèche la contractilité de la membrane, il en résultera un écartement tel de ses bords que constamment la réunion n'aura pas lieu. Or, l'expérience nous montre tous les jours la formation de cataractes secondaires; il s'ensuit que la contractilité, si elle existe, cesse plus ou moins rapidement, ou bien elle n'existe pas du tout.

En réfutant la contractilité de la cristalloïde, je ne me propose pas seulement de combattre une opinion que je considère comme erronée, mais de justifier en même temps le nouveau moyen que je propose pour pratiquer la kystitomie.

Interrogeons l'expérience.

L'incision scléro-cornéenne et l'excision de l'iris étant faites sur un œil frais de lapin, j'y ai pratiqué la kystitomie par le procédé de de Graefe, c'est-à-dire j'ai fait ces deux incisions en forme d'angle dont le sommet regardait la partie moyenne et inférieure du bord pupillaire.

J'ai extrait le cristallin et ensuite j'ai enlevé la cornée et l'iris afin d'observer comment se comportait la capsule du cristallin. Après cette kystitomie, je devais m'attendre à avoir un lambeau triangulaire : rien de semblable n'est arrivé ; j'ai rencontré à peine une large brèche ayant la forme d'un ovale. Le corps vitré se trouvant étranglé entre les bords de cette brèche y concourait pour son écartement.

Il était évident qu'une de ces incisions n'était pas faite sur la capsule. Pour m'en assurer, j'ai pris l'autre œil, j'ai enlevé avec soin la cornée et l'iris, mettant à découvert le cristallin avec sa capsule intacte. J'ai pratiqué sur celle-ci la première incision correspondant à un des côtés de l'angle ; ensuite j'ai cherché à pratiquer l'autre incision de manière à former le même angle. Eh bien, malgré toute mon attention, je n'ai pas pu obtenir que la deuxième incision tombât sur la capsule ; les bords de la première brèche se sont écartés avec tant de rapidité que la deuxième incision vint tomber sur les couches corticales du cristallin.

Non satisfait de ces résultats, j'ai pris un lapin et j'ai pratiqué sur un de ses yeux la même opération que j'avais pratiquée sur le premier œil : j'ai sacrifié l'animal, j'ai enlevé la cornée et l'iris et j'ai pu m'assurer que la forme que présentait la brèche ne différait pas d'une manière sensible de la forme indiquée : il n'était tombé sur la capsule qu'une des incisions. Aucune rétraction des bords de l'incision qui se trouvaient à peine écartés par la hernie du corps vitré. Les bords de la brèche n'étaient nullement pliés sur eux-mêmes.

Sur un autre lapin j'ai fait exactement la même chose ; deux heures après j'ai sacrifié l'animal ; même forme de la brèche dont les bords n'étaient pas pliés.

J'ai pratiqué la même opération sur un autre lapin que je laissai vivre pendant huit jours ; ensuite, je l'ai mis à mort, j'ai enlevé la cornée et l'iris et j'ai rencontré une matière exsudative qui occupait la chambre antérieure. Après avoir nettoyé la chambre antérieure, j'ai constaté que la cristalloïde était distendue et me paraissait un peu épaissie. Je n'ai pas pu me rendre compte de la forme dessinée par la brèche, car j'en ai été empêché par les restes du dépôt plastique dont je viens de parler plus haut.

Il m'a été difficile de faire cet examen sur les lapins quelques jours après, parce que malgré mon soin je n'ai pas pu obtenir la coaptation des lèvres de l'incision scléro-cornéenne, qui avait amené une kératite avec exsudat plastique dans la chambre antérieure.

Afin de parer à cet inconvénient et de pouvoir examiner les désordres progressifs éprouvés par la cristalloïde après sa rupture, je viens de pratiquer la discision de cette membrane seule au moyen d'une aiguille de Bowman. L'opération fut pratiquée sur quatre lapins que j'ai mis mort successivement de huit en huit jours.

Sur le cadavre, la kystitomie pratiquée de la même manière m'a donné les mêmes résultats. Dans aucune de mes nombreuses expériences je n'ai obtenu que les deux incisions angulaires tombassent sur la capsule. Les bords de la brèche cristalloïdienne s'écartent avec une rapidité telle que la deuxième incision ne vient à la rencontre que des couches corticales du cristallin.

Cet écartement est-il déterminé par la contractilité de la tunique du cristallin ?

J'ai déjà eu l'occasion de dire, et je le répète, que la cristalloïde est

une membrane élastique et que grâce à cette propriété elle accompagne le cristallin dans sa propulsion en avant au moment de l'écoulement de l'humeur aqueuse.

La zone de Zinn et l'hyaloïde n'étant pas élastiques se maintiennent dans leur position : au contraire la zone de Zinn, fixant solidement la cristalloïde par tous les points de sa circonférence, permet que celle-ci se distende. Il résulte de cela qu'au moment où l'on pratique la kystitomie, la cristalloïde se trouvant distendue, les bords de l'incision s'écartent immédiatement, parce que la kystitomie fait disparaître l'élasticité de cette membrane.

Que la cristalloïde soit une membrane élastique, tout le monde le sait ; qu'il y ait augmentation de la pression interne et que le cristallin soit poussé en avant après l'écoulement de l'humeur aqueuse, ce sont des faits connus également. Et pour dissiper quelque doute qu'on pourrait concevoir à ce sujet, il suffit de se rappeler ce qui se passe au moment de la sortie du cristallin, quand l'opération est pratiquée par le procédé à lambeau ou par celui de de Graefe. Dans ce dernier procédé où il est permis de pratiquer une kystitomie plus large, la sortie du cristallin est lente et forcée parce que la cornée, présentant un plan résistant, empêche que la pression intra-oculaire produise tout son effet ; dans le procédé à lambeau où la kystitomie est relativement de beaucoup moins étendue, la sortie du cristallin est facile, rapide, et très-souvent instantanée, parce que celui-ci, obéissant à la pression intra-oculaire, ne rencontre presque pas d'opposition de la part de la cornée à demi incisée.

Enfin on reconnaît que l'écartement des bords de l'incision est dû à l'élasticité de la cristalloïde, qu'il s'écarte avec une grande rapidité, même sur le mort, et que la brèche de la cristalloïde diminue d'étendue après la sortie du cristallin. Qu'on enlève la cornée et l'iris, qu'on incise la capsule devant les yeux, qu'on évalue les dimensions de la brèche, qu'on extraie le cristallin, et l'on verra que la brèche diminue d'étendue.

C'est sur ces considérations, sur la nature de la cristalloïde et sur son extrême fragilité qu'est fondé le procédé que je propose afin de pratiquer une nouvelle kystitomie, procédé qui me permet d'agir sur la tunique du cristallin en lui enlevant d'un seul coup une grande portion.

En effet j'ai obtenu au moyen de ma pince-kystitome ce résultat et d'une manière qui ne laisse rien à désirer.

Ma kystitomie ne présente pas le moindre inconvénient d'une pression sur le cristallin comme on pourrait le croire au premier abord ; la pince est pourvue de quelques griffes sur la partie convexe de ses branches, et la cristalloïde étant très-fragile, il suffit de la toucher légèrement et de fermer la pince pour qu'on obtienne l'effet voulu. Cette pince peut être encore utilisée dans les cas de cataractes secondaires toutes les fois que celles-ci sont épaisses et résistantes. Il suffit de remarquer la position de ses griffes pour qu'on reconnaisse que dans ces cas son application est utile. Elle peut encore être utilisée dans les cas de leucomes cicatriciels de la cornée qui réclament l'opération de la pupille artificielle. Il y a de ces cas dans lesquels la chambre antérieure est presque nulle, l'iris se trouvant bombé en avant et l'espace subcornéen tellement limité que les meilleurs modèles de pinces à pupille artificielle ne peuvent être employés.

J'ai eu l'occasion, pendant mon séjour à Londres, d'assister à une opération de ce genre pratiquée par M. Streatfeild qui, quoique opérateur habile, s'est vu forcé d'exciser l'iris dans la chambre antérieure en y pénétrant avec des ciseaux après avoir essayé vainement différentes pinces. — Les branches des pinces dont M. Streatfeild s'est servi glissaient sur la face convexe de l'iris, de manière qu'il ne pouvait rien saisir malgré ses tentatives répétées et ses efforts.

Je considère comme secondaires ces applications de ma pince-kystitome ; sa principale application est réclamée par la kystitomie.

Tous ceux qui voudront se rendre compte des résultats obtenus par ce moyen pourront essayer cette pince sur les yeux d'animaux, et si après avoir pratiqué la kystitomie ils enlèvent la cornée et l'iris comme je l'ai fait si souvent, ils rencontreront une telle perte de substance de la capsule du cristallin, de forme arrondie, qu'ils croiront avec moi à l'impossibilité de la formation de cataractes secondaires parce qu'il est impossible qu'après une pareille kystitomie la coaptation et la réunion des bords de la brèche cristalloïdienne aient lieu.

Dr Lorenço (de Bahia).

EXISTE-T-IL ENCORE

UNE CERTAINE PUISSANCE D'ACCOMMODATION DANS L'APHAKIE?

Par le Dr Ch. ABADIE.

Depuis les remarquables travaux accomplis en optique physiologique par Helmholtz, Donders et leurs élèves; depuis la découverte de l'ophthalmomètre qui a permis de mesurer directement, mathématiquement, les moindres changements qui peuvent survenir dans les rayons de courbure des surfaces réfringentes de l'œil; depuis enfin les recherches anatomiques si précises d'Arlt, Bowman, Müller, Iwanoff, etc., sur le muscle ciliaire, on a eu tout lieu de croire que la question jusque-là si obscure, si discutée, du mécanisme de l'accommodation, était enfin résolue. La solution de ce problème a eu de tout temps le privilége de tenter tous les plus grands esprits, et nous la voyons venir tour à tour l'objet des recherches des anatomistes, des physiologistes, des mathématiciens de premier ordre.

Aussi que de théories brillantes mais fausses; que de calculs élevés, transcendants, mais inexacts dans leur point de départ, inexacts dans leurs conséquences, avant d'arriver à la simplicité de la vérité! Cramer et Purkinje démontrent enfin que dans les efforts d'accommodation le cristallin change de courbure, et Helmholtz prouve mathématiquement au moyen de l'ophthalmomètre que les seuls changements survenus dans le système dioptrique de l'œil pendant l'accommodation s'observent dans le cristallin. Cet organe joue donc le rôle *capital* dans la fonction de l'accommodation, ceci n'est plus mis en doute par personne; le seul sujet encore contesté, discuté aujourd'hui, c'est le *mécanisme* de ces changements de courbure.

Le cristallin étant donc l'organe de l'accommodation, s'il vient à manquer ou à être supprimé, cette fonction devra aussi être abolie *complétement;* si elle ne l'est pas ou ne l'est qu'incomplétement, c'est que le cristallin n'est pas le seul organe de l'accommodation; par suite la science n'est pas fixée sur ce point aussi bien qu'elle croyait l'être, et tout est remis en question. Les considérations qui précèdent feront

suffisamment comprendre, j'espère, tout l'intérêt qui s'attache à un travail que vient de publier M. le professeur Förster, de Breslau (1), dans lequel il cherche à établir que les individus dépourvus de cristallin (aphakie) conservent encore une *certaine puissance* d'accommodation.

Personne n'estime plus que nous les recherches de M. Förster toujours inspirées par un véritable esprit scientifique, mais la déférence ne doit pas nous empêcher d'être d'un avis contraire au sien, et de présenter quelques objections aux conclusions qu'il a formulées dans son travail. M. Förster publie le résumé des vingt-deux opérations de cataracte, après lesquelles il a recherché s'il existait encore une certaine puissance d'accommodation. Dans ces vingt-deux cas il a pu constater que quelques mois après l'opération les malades possédaient réellement une certaine *amplitude*, et qu'ils pouvaient lire par exemple les nos 1 1/2 de Snellen à des distances très-différentes. Ainsi, dans son tableau 1, le malade n° 1, âgé de onze ans, avec un verre n° 2 1/2, lit le n° 1 1/2 de Snellen depuis la distance de 3" jusqu'à 13". De même pour les autres malades; seulement, en jetant un coup d'œil sur le tableau, on voit (ce que du reste l'auteur fait remarquer avec soin) que cette amplitude d'accommodation chez les opérés de cataracte est d'autant moindre que leur âge est plus élevé.

Les faits ont été notés avec beaucoup de soin et sont incontestables, mais sont-ils bien interprétés? M. Förster est-il autorisé à conclure comme il le fait, que les opérés de cataracte ont encore une *certaine puissance d'accommodation?* Non, à notre avis, les faits invoqués ne prouvent qu'une chose, c'est que certains opérés de cataracte peuvent lire avec le même verre correcteur à des distances différentes, mais ne prouvent nullement que le phénomène a lieu par un *effort d'accommodation, c'est-à-dire par un changement dans le système dioptrique de l'œil tel que les rayons lumineux, émanés de points situés à des distances différentes de l'œil, vont se réunir en foyer sur la rétine.*

Ceci n'est nullement démontré. M. Förster, à la fin de son travail, émet bien l'hypothèse que des changements survenus dans la courbure de la cornée pourraient rendre la chose possible, mais c'est une simple hypothèse qu'il eût été du reste facile de vérifier en mesurant

(1) *Klinische Monatsblätter für Augenheilkunde* (Februar und März 1872).

directement, au moyen de l'ophthalmomètre, les rayons de courbure de la cornée pendant la vision aux diverses distances. Si nous n'acceptons pas la théorie de M. Förster, comment expliquer cette possibilité de voir distinctement à diverses distances qui appartient incontestablement à un certain nombre d'opérés de cataracte ? Quoi qu'en dise l'auteur que nous citons, nous croyons que l'habitude de neutraliser les cercles de diffusion a bien une certaine importance, puisque ce n'est qu'au bout d'un certain temps, et bien après que la cécité visuelle a gagné tout ce qu'elle pouvait gagner, que cette puissance d'accommodation se développe et atteint son maximum, mais nous concédons volontiers que cette explication est trop commode, et qu'on est toujours prêt à résoudre grâce à elle toutes les difficultés que l'on rencontre en optique. Aussi n'insistons-nous pas davantage sur ce côté de la question.

Mais il est un point qui est pour nous de la plus haute importance, qui peut expliquer peut-être, d'une façon satisfaisante, le phénomène en question, et qui est pourtant complétement passé sous silence dans le travail de M. Förster : nous voulons parler de l'influence *exercée par l'iris et les mouvements de la pupille.*

M. Förster dit dans son article : « le principal argument sur lequel je m'appuie pour attribuer la vision distincte à différentes distances dans l'aphakie à l'existence d'une certaine puissance d'accommodation se trouve dans ce fait : que de même que dans les conditions normales, cette puissance d'accommodation est plus grande chez les jeunes sujets que chez les autres. » Nous ferons remarquer que chez les jeunes sujets dont il s'agit tous avaient été opérés par *discision sans iridectomie*, et par suite que le jeu pupillaire avait conservé son intégrité parfaite. D'autre part, nous savons d'après les travaux d'Otto Becker, Donders, Coccius, que l'ouverture pupillaire s'agrandit dans la vue de loin, diminue au contraire dans la vue de près, ce phénomène d'une importance peut-être secondaire dans la vision normale s'effectuant avec le cristallin peut acquérir une importance considérable quand ce dernier organe vient à manquer. Il est évident que le rétrécissement de l'ouverture pupillaire, au fur et à mesure que l'objet fixé se rapproche, a pour objet de diminuer la grandeur des cercles de diffusion, et comme l'*angle visuel sous lequel on voit l'objet augmente*, la vision est possible dans une certaine étendue, *déterminée*

surtout par la limite du rétrécissement de l'ouverture pupillaire. L'influence de la dilatation et de la contraction de la pupille est incontestable, car c'est un phénomène d'ordre physique ; ce n'est plus comme la *neutralisation des cercles de diffusion* un phénomène d'ordre pour ainsi dire psychique, qui par cela même se prête à toute hypothèse et échappe à toute argumentation sérieuse. A l'appui de notre opinion sur l'importance de l'ouverture pupillaire dans l'*amplitude* et non la *puissance* d'accommodation, nous nous contentons d'invoquer l'expérience suivante qui est des plus simples et que chacun peut répéter lui-même. Que l'on vienne à approcher de son œil le n° 1 1/2 de Snellen jusqu'au *punctum proximum*, jusqu'à la limite extrême de la puissance d'accommodation ; en rapprochant le livre un peu plus, les contours des lettres perdront leur netteté, mais si à ce moment on place devant l'œil un diaphragme ayant une *ouverture moindre* que l'ouverture pupillaire, on pourra lire encore en rapprochant le livre et dans des limites d'autant plus étendues que l'ouverture pupillaire sera plus petite. Il est évident que dans ce cas ce n'est pas par un *effort d'accommodation* que la vision est devenue nette.

Comme dans les observations publiées par M. Förster il n'a pas été tenu compte de l'état de l'ouverture pupillaire, de la conservation, du jeu plus ou moins régulier de l'iris, nous croyons qu'il est bon, avant de conclure, de tenir compte dans les recherches de ce nouvel élément, *capital* à nos yeux, et nous croyons qu'on arrivera ainsi à interpréter les faits observés sans porter atteinte à la théorie moderne de l'accommodation, vérité scientifique qui a été si péniblement conquise.

Dr ABADIE.

BIBLIOGRAPHIE

PUBLICATIONS FRANÇAISES ET ÉTRANGÈRES

Klinische Monatsblätter für Augenheilkunde.

(N° de février et mars.)

I. *De l'accommodation dans l'aphakie*, par le professeur FÖRSTER, de Breslau.

Étant donné le rôle que jouent dans l'accommodation les changements de forme du cristallin, il devait sembler superflu de rechercher si un œil privé de cet organe

pouvait encore accommoder : deux observations d'aphakie rapportées par Donders et dans lesquelles il constata l'absence complète de toute accommodation suffirent à faire considérer cette question comme une question définitivement résolue dans le sens négatif.

Des mensurations exactes de l'acuité visuelle dans dix-neuf cas d'aphakie observés par l'auteur ont conduit celui-ci à admettre que des individus privés de cristallin jouissent parfois d'une certaine dose de puissance accommodative : Les détails de ces dix-neuf cas sont consignés dans un tableau. Voici quelques-uns de ces faits :

1° Jeune fille de sept ans; cataracte zonulaire à droite : iridectomie ; à gauche, pour la même affection on pratiqua une discision de la capsule qui fut suivie d'extraction linéaire (sans iridectomie) ; six mois après l'opération, l'enfant lit, de l'œil droit : n° III de Snellen à 6 pouces, n° I $^{I}/_{II}$ de Snellen à 3 pouces; de l'œil gauche, avec un verre convexe n° 2 1/2, n° III de Snellen à 12 pouces.

Un an après, l'œil droit ne suffisant plus aux besoins de l'enfant, elle demande que l'on fasse quelque chose pour l'œil gauche : c'est alors que fut pratiquée une ouverture ovale centrale dans la capsule qui était devenue trouble. Trois jours après cette opération, l'enfant lit : à gauche, avec un verre n° 2 1/2 convexe, III de Snellen à 6 pouces ; à partir de ce moment, l'œil gauche seul sert à la lecture.

Sept mois après cette seconde opération, l'enfant lit de l'œil gauche, avec 2 1/2 convexe, III de Snellen jusqu'à 15 pouces; II de Snellen depuis 6 jusqu'à 12 pouces ; I $^{I}/_{II}$ de Snellen, depuis 8 jusqu'à 10 pouces.

Un an plus tard (soit trois ans et demi après la première opération), elle lit, avec le même verre : I $^{I}/_{II}$ de Snellen depuis 3 jusqu'à 13 pouces, II de Snellen jusqu'à 16 pouces, III jusqu'à 24 pouces, IV jusqu'à 30 pouces.

2° Jeune garçon de seize ans ; cataracte zonulaire : discision de la capsule ; trois ans et demi après l'opération, il lit avec 2 1/2 convexe, I $^{I}/_{II}$ de Snellen depuis 3 jusqu'à 14 pouces ; III de Snellen jusqu'à 17 pouces.

3° Homme âgé de trente-cinq ans, autrefois myope ; extraction linéaire suivie plus tard de discision de la capsule opacifiée; un mois après cette seconde opération, cet homme, myope de tout temps, lit, avec un verre convexe n° 4 1/2, I $^{I}/_{II}$ de Snellen depuis 7 jusqu'à 14 pouces, III de Snellen jusqu'à 26 pouces, XXX jusqu'à 20 pieds.

Un an plus tard, il lit avec le même verre : I $^{I}/_{II}$ depuis 7 jusqu'à 18 pouces; XX jusqu'à 20 pieds.

On a fait à l'interprétation de ces faits par l'auteur l'objection suivante : on a dit que les individus opérés de cataracte voient bien avec le même verre à des distances différentes, non pas parce qu'ils accommodent pour ces différentes distances, mais parce qu'ils voient par le moyen des cercles de diffusion ; mais si l'on compare des hypermétropes dont l'accommodation a été paralysée à des individus opérés de cataracte, on voit que ces deux catégories de malades se comportent différemment à l'examen fait au moyen d'une échelle typographique, ce qui renverse l'objection.

Le principal argument de l'auteur en faveur de l'accommodation chez les indi-

vidus opérés de cataracte, il le tire de ce que l'amplitude d'accommodation chez ces malades est proportionnelle à leur âge, tout comme ce que l'on observe à l'état normal : c'est chez les individus les plus jeunes que cette amplitude est la plus grande.

L'auteur trouve encore un autre argument en faveur de sa thèse, dans le phénomène de la micropsie qu'il a pu produire chez quelques-uns de ses malades en rapprochant lentement certains objets de leur *punctum proximum ;* de ce que la production de cette micropsie, observée souvent chez tous ceux dont l'accommodation est paralysée, repose sur une appréciation fausse de la distance de l'objet dans les cas où l'effort d'accommodation devient insuffisant (Donders), on doit admettre que les individus privés de cristallin font eux aussi des efforts d'accommodation.

L'acuité visuelle, comme aussi l'amplitude de l'accommodation, chez les individus opérés de cataracte, pendant de longs mois va sans cesse en augmentant : s'il était vrai qu'il fallût mettre sur le compte de l'astigmatisme, comme on l'a prétendu, l'amplitude d'accommodation dans l'aphakie, c'est tout de suite après l'opération que cette amplitude d'accommodation devrait être la plus grande, ce qui n'est pas.

II. *Contribution à l'étude du coloboma de l'œil ;* par le docteur Reich (cas observé à la clinique des professeurs E. Junge de Saint-Pétersbourg).

Il s'agit ici d'une fente losangique de la choroïde de l'œil droit ; elle est située dans la région de la macula ; elle se présente sous la forme d'une tache d'un blanc jaunâtre, à reflet sclérotical, dont le grand diamètre est un peu plus petit que le diamètre de la papille ; les bords de ce losange sont nets et réguliers, ses angles pénètrent dans un tissu choroïdien d'apparence normale ; au devant de lui on ne voit passer aucun vaisseau.

La rétine, doublée ou non d'une couche mince et transparente de la choroïde sans vaisseaux et sans pigment passe au devant de cette fente : le fait est prouvé par les recherches relatives à l'acuité visuelle, qui nous montrent que la vision centrale est peu modifiée. S étant presque égal à $\frac{20}{XX}$

Il est vrai que lorsque le malade fixe un objet très-éloigné, avec l'œil droit, il affirme qu'il voit dans cet objet comme une partie qui manque dont la forme est celle d'une ligne étroite, inclinée sur l'horizon sous un angle de 50° de haut en bas et de gauche à droite. Le malade déclare en outre que, quand il regarde des objets très-fins, il voit mieux un objet lorsqu'il fixe un autre objet voisin : néanmoins, s'il est vrai qu'il y a un scotome central, dans tous les cas il n'est pas en rapport avec la grandeur et l'étendue de la fente losangique.

Cette observation est la première où l'on voie une fente losangique dans la région de la macula sans coïncidence de coloboma de l'iris ou d'une autre partie, soit de la choroïde, soit de la rétine.

III. *Maladies des yeux d'origine lépreuse* (quatorze observations); par le docteur PEDRAGLIA, de Madrid.

L'auteur, durant son séjour au Brésil, a vu fréquemment l'éléphantiasis des Grecs, à une période avancée, donner lieu à diverses manifestations du côté des yeux. A l'hôpital des lépreux de Bahia, sur vingt-six malades, huit étaient atteints d'affections oculaires.

Dans presque tous les cas, sans blépharite ciliaire antérieure, on observe la perte des cils, complète quand l'affection oculaire est ancienne, incomplète lorsqu'elle est plus récente : en même temps on observe, soit une hypertrophie uniforme des paupières et leur lividité, soit seulement de nombreux tubercules à leur surface, soit enfin une atrophie considérable des paupières; la forme de l'altération des paupières est déterminée par la forme des altérations cutanées, forme tuberculeuse, forme hypertrophique, forme atrophique : dans cette dernière forme, la peau semble n'avoir qu'à peine l'épaisseur d'une feuille de papier.

La conjonctive semble ne s'hypertrophier que dans les cas où il y a hypertrophie générale de la peau : cette hypertrophie est assez semblable à celle du ptérygion.

Presque toujours la cornée devient opaque comme dans une kératite interstitielle, sauf que ces opacités n'ont aucune tendance à rétrocéder; le keratoconus est fréquent.

Dans tous les cas où la cornée est trouble on trouve aussi des signes d'affection chronique de l'iris et de la choroïde : la texture de l'iris est méconnaissable; nombreuses synéchies antérieures ou postérieures; trouble du corps vitré et quelquefois aussi du cristallin. Il semble en outre y avoir aussi, dans la lèpre, tendance à l'atrophie des bulbes oculaires : l'auteur rapproche ce fait de la disparition d'une ou de plusieurs phalanges des doigts.

IV. *Forme anormale de myopie aiguë* (deux observations); par le docteur PAUL SCHROETER, de Leipzig.

OBSERVATION I. — Œil gauche perdu; œil droit un peu myope : du jour au lendemain cet œil est devenu si faible que le malade ne peut se conduire qu'avec peine : tous les objets semblent au malade troubles et tremblotants.

Léger tremblement du cristallin pendant les mouvements de l'œil; cornée transparente, un peu conique; cristallin fortement convexe, refoulé avec l'iris tout près de la cornée.

La myopie accusée par le malade qui ne lit qu'avec peine le n° 4 de Jæger, à une distance de quelques pouces, est confirmée par l'examen avec le réflecteur seul; la choroïde est un peu hypérémiée.

Des instillations d'atropine ne diminuent en rien la myopie, et en outre le cristallin ne change pas de place et reste fortement convexe.

Il n'y a pas de luxation du cristallin dont le bord, malgré la dilatation de la pupille, n'est visible nulle part dans le champ pupillaire.

Depuis lors la vue du malade ne s'est presque pas modifiée.

Observation II. — Elle se rapporte à la sœur du malade qui a fait le sujet de l'observation n° I.

Myopie légère dès le jeune âge ; elle augmente petit à petit depuis environ deux ans, plus vite depuis trois mois. Durant les deux dernières années, après un travail assidu, la tête penchée, la malade ressentait une douleur légère et un peu de tension dans les yeux, un obscurcissement passager de la vue disparaissant au bout d'un temps qui variait entre une et six heures. — Au moment où l'auteur l'examine, les deux yeux sont très-myopes : le *punctum remotum* est de 1 pouce 1/4 pour l'œil gauche, de 1 pouce pour l'œil droit : à ces distances la malade lit avec chaque œil les n° 1 de Jæger.

Le cristallin et l'iris sont légèrement tremblotants ; ils sont en outre tellement refoulés en avant que la chambre antérieure est d'une exiguïté remarquable.

L'atropine ne modifie en rien la courbure du cristallin : les images de Purkinje et Sanson sont les mêmes après comme avant les instillations d'atropine : l'image droite fournie par la capsule antérieure est dans les deux cas très-petite et très-rapprochée de l'image cornéenne.

Une iridectomie ayant été pratiquée sur l'œil droit, on mit ainsi à découvert la zonule de Zinn dont les plis, au lieu de se diriger droit vers le cristallin, étaient un peu obliques, ondulés, et décrivaient une courbe à convexité inférieure : l'auteur a conclu de là que la zonule était lâche et peu tendue.

Le calabar instillé plus tard dans l'œil rétrécit la pupille, mais ne modifia en rien la forme ou le siége du cristallin : de cette expérience et de celle, également négative, faite avec l'atropine, l'auteur tire cette conclusion que l'action du muscle ciliaire sur le cristallin est nulle.

Dans ces deux cas, pour l'auteur, l'accroissement rapide de la myopie ne peut tenir à une autre cause qu'au refoulement du cristallin en avant et à sa convexité persistante : le trouble de la vue est en outre augmenté encore par le tremblement du cristallin. L'auteur explique les différents phénomènes par un relâchement de la zonule dans toute son étendue : ce relâchement a été constaté *de visu* chez l'un des malades, et doit être accepté chez l'autre par analogie et par exclusion de toute solution de continuité. Ce relâchement étant admis, on conçoit sans peine que la zonule ne peut plus exercer une traction efficace sur le cristallin qui reste abandonné à sa tendance de se courber le plus possible.

Quant aux causes de ce relâchement de la zonule, l'auteur les fait résider, d'une part, dans une prédisposition héréditaire des deux malades, et d'autre part dans l'atrophie progressive de la partie antérieure du muscle ciliaire.

L'auteur pense que ces observations peuvent jeter un certain jour sur certains cas de myopie, considérés jusqu'à présent comme des cas de myopie spasmodique, bien que l'atropine ne modifiât en rien la forte convexité du cristallin.

Dr Boncour.

Traitement palliatif de l'ectropion.

Dans une leçon clinique reproduite par la *Presse médicale belge*, le professeur Thiry, avant d'aborder le traitement curatif de l'ectropion, a fait connaître le

raitement palliatif auquel, en raison de certaines circonstances, le médecin est parfois obligé de recourir. Pour remédier aux inflammations si fréquentes de la conjonctive palpébrale que l'on rencontre dans le cours de l'ectropion, pour combattre en même temps les spasmes qui sont la conséquence de ces inflammations et qui tendent sans cesse à exagérer le renversement de la paupière, rien ne réussit d'une façon plus complète et plus facile que les applications réitérées, deux ou trois fois par jour, de la crème de bismuth composée dans les proportions suivantes :

Sous-nitrate de bismuth.....	4 grammes.
Amidon.....	8 —
Glycérine.....	12 —

On peut ajouter à cette préparation 1 ou 2 grammes d'acétate de plomb, si l'on veut en même temps exercer une action astringente sur les tissus. M. Thiry ne saurait assez recommander l'emploi de cette préparation qui lui a constamment réussi. (*Journal de médecine et de chirurgie pratiques*, juillet 1872.)

De l'eau distillée de lavande comme véhicule de certains collyres.

L'eau distillée simple est à coup sûr le meilleur des véhicules que l'on puisse employer dans la préparation des collyres en général. La dissolution qu'elle donne est plus nette, plus stable, et c'est l'eau distillée qu'il faut préférer quand on formule un collyre avec l'azotate d'argent, les sels de zinc, de cuivre, de cadmium, d'alumine, de bichlorure de mercure, le tannin, le sulfate neutre d'atropine, le sulfate d'ésérine. Mais, d'après M. Delioux de Savignac, on peut prescrire avec plus d'avantage les eaux chargées, par distillation, des principes volatils végétaux pour la préparation de collyres à base alcaline.

Parmi ces hydrolats, il en est un auquel M. Delioux témoigne une prédilection marquée pour la généralité des maladies superficielles de l'œil ; c'est l'eau distillée de lavande ; elle est moins irritante, plus tonique, plus résolutive, que l'eau distillée de roses et de plantain.

M. Delioux considère les deux formules suivantes comme répondant à des indications fréquentes de la thérapeutique oculaire.

Collyre astringent :

Alun cristallisé.....	0gr,30
Eau distillée de lavande.....	100 gr.

La solution blanchit d'abord ; filtrée avec soin, elle reste limpide.

Collyre détersif :

Bicarbonate de soude.....	1 à 2 grammes.
Eau distillée de lavande.....	100 —

Ce sel est mieux supporté et ordinairement plus efficace dans les ophthalmies

douloureuses que les sels astringents. M. Delioux ajoute 1 à 2 grammes de laudanum ou 10 à 12 centigrammes d'extrait d'opium.

Dans toutes les applications, le médecin considère la lavande comme une plante bienfaisante pour l'œil. Elle se recommande particulièrement contre les affaiblissements de la vue de cause variée. C'est ainsi que M. Desmarres père, qui apprécie ses propriétés fortifiantes, prescrit en frictions sur les régions péri-orbitaires la composition suivante :

Ammoniaque liquide.....	1 gramme.
Eau-de-vie de lavande.....	40 —

Il faut savoir toutefois que si l'eau-de-vie de lavande se rencontre dans les officines, il n'en est pas ainsi de l'eau distillée. Il serait à désirer que les pharmaciens en fussent munis, car, à défaut de prescription rigoureuse, elle est remplacée par un hydrolat fait avec de l'essence de lavande mêlée à l'eau et filtrée sur du carbonate de magnésie, et cet hydrolat improvisé ne vaut rien et irrite même la conjonctive. Il y aurait moins d'inconvénient dans ce cas à substituer l'infusion à l'eau distillée de fleurs de lavande. (*Journ. de méd. et de chir. prat.*, juillet 1872.)

Traitement du catarrhe du sac lacrymal et de la fistule lacrymale par les injections d'iode et la cautérisation.

M. Verneuil est de ceux qui professent que la tumeur et la fistule lacrymale procèdent non d'un rétrécissement du canal nasal, mais d'une inflammation de la paroi du sac; aussi pense-t-il que les injections inertes et répétées ont peu d'action, que le cathétérisme répété du canal nasal, bien que possible, est peu efficace. Il adopte donc comme méthode de traitement, lorsqu'il s'agit du catarrhe simple, l'application de modificateurs puissants dans la cavité du sac, et lorsqu'au catarrhe a succédé la fistule, la destruction du sac par les caustiques.

Contre le catarrhe du sac, M. Verneuil a, par exemple, employé avec succès les injections de teinture d'iode préconisées et employées par plusieurs chirurgiens, mais en adoptant un petit procédé simple et ingénieux.

Si l'on veut faire par les voies lacrymales une injection de teinture d'iode, il faut d'abord procéder à l'évacuation du sac par pression, ce qui se fait toujours imparfaitement, puis on doit faire des injections d'eau tiède ; de plus, lorsqu'on injecte l'iode, il suffit du moindre mouvement du malade pour en jeter sur la conjonctive. Pendant toutes ces manœuvres, le malade souffre ; le cathétérisme du point lacrymal a été plus au moins long et douloureux; le malade est souvent indocile. M. Verneuil pense qu'il est préférable de ponctionner la petite tumeur, de la vider par aspiration, puis d'y injecter l'iode directement. Il procède ainsi. Avec une seringue de Pravaz, dont le piston est en bas de sa course, armée d'une aiguille creuse, il ponctionne le sac. Faisant remonter doucement le piston, il attire dans le corps de la seringue l'humeur épaisse contenue dans le sac. Cette extraction est si complète qu'il est inutile de la faire suivre d'injections détersives, qui seraient aisées du reste, puisqu'une canule est en place. Après avoir dévissé la petite serin-

gue et l'avoir vidée, on la remplit de teinture d'iode, on la visse de nouveau sur la canule, puis on injecte la quantité d'iode jugée nécessaire ; si les points lacrymaux ne sont point perméables, on pousse sans crainte dans le sac quelques gouttes de liquide et on les y laisse.

Si au contraire les points lacrymaux sont facilement perméables, il importe de n'y point chasser la teinture d'iode qui tomberait sur la conjonctive, aussi faut-il les surveiller ; dès qu'on y voit apparaître la coloration, on tourne le piston dans l'autre sens et la teinture d'iode cesse d'être chassée en avant. De même que dans le cas précédent, on laisse dans le sac la teinture d'iode injectée, il faut au moins quatre gouttes de teinture d'iode pure, quelquefois plus. Cette opération, qui ne laisse pas de traces, a maintes fois donné d'excellents résultats, et dans ce moment même M. Verneuil cite un malade en cours de traitement qui, d'une extrême pusillanimité, n'eût certainement pas supporté les injections par les points lacrymaux, et qu'il a de la sorte opéré sans peine.

Mais si la maladie est ancienne, s'il y a fistule, il faut détruire le sac. D'après M. Verneuil, le meilleur caustique serait le beurre d'antimoine. Il est difficilement maniable, mais un petit procédé permet de s'en servir aisément. Après que le sac est préparé, que la veine est ouverte, que l'on a bien abstergé le fond de la plaie, un tuyau de plume est conduit dans le sac et par son canal on glisse un peu du caustique et par dessus une petite boulette d'ouate ; on laisse le tout en place douze heures. Une inflammation assez vive suit, puis l'élimination d'une eschare, puis la guérison. Les résultats obtenus par cette cautérisation sont excellents. Le très-simple procédé du tuyau de plume n'est pas neuf, mais il est très-commode. Nos lecteurs peuvent se rappeler que, dans ses cliniques, Desmarres le conseillait pour le chlorure de zinc. (*Journ. de méd. et de chir. prat.*, juillet 1872.)

Notre collaborateur, le Dr F. Cuignet, médecin-major de 1re classe à Lille, vient de faire paraître, en une brochure de 150 pages environ, la première partie d'une étude consacrée à l'ophthalmie d'Algérie.

NOUVELLES

Dans notre avant-dernier numéro (juin 1872) nous avons publié la statistique des affections oculaires traitées par le professeur Delgado Jugo, au bureau municipal des consultations, à Madrid, du mois de juillet 1869 au mois de juin 1870. Le nombre des malades était de 1438.

Dans la période de juin 1870 à juin 1871, la proportion s'est un peu accrue, elle a donné un chiffre de 1507 malades.

Hommes	389
Femmes	559
Garçons	246
Petites filles	313
	1507

Sur ces 1507 cas, le nombre des opérations n'a été que de 115; il est donc un peu inférieur à celui de l'année précédente qui était de 146.

Thèses passées a la Faculté de médecine de Paris sur les maladies des yeux.

Essai sur quelques cas de paralysie des muscles de l'œil, par le docteur Auguste Boiland.

Quelques considérations sur l'iritis syphilitique, par le docteur Alcide Barbeyron.

Du zona ophthalmique et des lésions oculaires qui s'y rattachent, par le docteur Albert Hybord.

De l'extraction linéaire combinée dans le traitement de la cataracte et des accidents qui compliquent cette méthode, par le docteur Joseph Gros.

NÉCROLOGIE

M. Denonvilliers, professeur de médecine opératoire à la Faculté de médecine, membre de l'Académie de médecine et du Conseil général de l'Association des médecins de France, inspecteur général de l'enseignement supérieur, commandeur de la Légion d'honneur, a succombé le vendredi 5 juillet, à soixante-trois ans, à une affection du cœur dont il était atteint depuis longtemps. Toute la presse médicale hebdomadaire ayant rendu hommage à la mémoire du défunt, nous ne pouvons nous associer que tardivement aux éloges décernés par nos confrères et enregistrer le décès de l'éminent chirurgien.

Les discours prononcés par MM. Dolbeau et Béhier, le premier au nom de la Faculté, le second au nom de l'Académie, ont retracé d'une manière complète la grande carrière de M. Denonvilliers.

A. P.

Le propriétaire gérant :

Lauwereyns.

PARIS. — IMPRIMERIE DE E. MARTINET, RUE MIGNON, 2.

OBSERVATIONS CLINIQUES

PARALYSIE DU PETIT OBLIQUE

DU COTÉ GAUCHE

Par le Dr F. CUIGNET.

(Suite et fin) (1)

Mais il est beaucoup de paralysies dans lesquelles on n'observe pas ou plus, malgré la théorie, l'inclinaison des images, sans que nous sachions bien les motifs probablement variés de cette absence de déviation des méridiens verticaux. Nous n'en sommes pas moins en puissance de localiser, d'après d'autres signes spéciaux, la paralysie dans tel ou tel muscle, pour le cas présent dans le petit trochléateur gauche. Toutefois, il est nécessaire que d'autres cas se présentent et soient observés avec attention et relatés avec une exactitude scrupuleuse, afin de composer en totalité la symptomatologie de cette paralysie. On la rencontre rarement dans la pratique, et il est bien probable que la plupart du temps on l'a méconnue. Pour notre compte nous n'en avons rencontré que deux cas. Nous avons malheureusement omis de prendre des notes détaillées sur le premier.

Aussi cette paralysie a-t-elle été, jusqu'à présent, décrite plutôt en théorie qu'en clinique, et bien des auteurs l'ont passée sous silence par la raison même du manque de descriptions formelles.

Wells, qui a traité si ingénieusement la question des paralysies oculaires, n'a pas manqué cependant d'exposer la symptomatologie supposée de celle du petit oblique; il donne les signes suivants :

1° L'œil se porte en bas et en dedans;

2° La diplopie est homonyme et superposée;

3° L'image de l'œil paralysé est projetée au-dessus de celle de l'œil sain;

4° L'image s'incline ou plutôt diverge par le haut;

5° Cette divergence s'accroît quand l'objet est porté en dehors.

(1) *Journal d'ophthalmologie*. Août 1872, page 408.

Wells aurait pu compléter ce tableau en y ajoutant la mydriase dont il avait déjà parlé dans son travail à propos des signes de la paralysie totale de la troisième paire, dans laquelle le petit oblique se trouve compris.

Il a en outre omis, comme tous les auteurs qui ont tenté de décrire cette paralysie, d'indiquer les positions diplopiques, les effets de la concomitance, l'attitude ou plutôt les attitudes que peut prendre la malade pour échapper, autant que possible, aux effets des agréables de la paralysie, tels que vertige, déplacement et tressaulement des objets, images doubles et confusion de vision. Enfin ils n'ont pas établi le diagnostic différentiel. Ce sont ces lacunes que nous allons tacher de remplir.

Pour les positions diplopiques, j'ai déjà dit qu'elles disparaissaient ou s'atténuaient en haut et qu'elles s'accentuaient en bas; que l'écartement diminuait et disparaissait à droite et qu'il augmentait à gauche, avec cette restriction qu'à l'extrême gauche les images se rapprochaient, ce qui n'a été noté nulle part. Pour les positions du haut, j'ai trouvé le contraire de ce qui est écrit partout, c'est-à-dire qu'au lieu de constater un plus grand écartement, ou plutôt une superposition des images plus accentuée, j'ai trouvé leur rapprochement et même leur fusion, ce qui s'explique, comme pour la position de l'abduction externe, par l'intégrité du droit supérieur dont l'effort, sous l'influence de la volonté, supplée au manque d'assistance du petit trochléateur; j'ajoute expressément qu'en raison de l'état sain du droit supérieur et du droit externe, la position supérieure externe n'était marquée par aucune diplopie.

Une autre observation, contraire à ce qu'indique Wells, c'est l'écartement plus grand dans les positions du bas, mais avec superposition un peu moindre que dans les autres positions diplopiques. Ici je dois noter un fait également omis, c'est celui des différences entre l'écartement latéral et l'écartement vertical dans les positions diplopiques. Dans les positions horizontales l'écartement s'est accentué dans les deux sens; dans celles du haut l'écartement latéral a d'abord diminué le premier, et ce n'est qu'en dernier lieu que la superposition s'est effacée. Dans les positions du bas la superposition a diminué alors que l'écart latéral augmentait.

Pourquoi ces différences? Déjà Wells a fait la remarque très-

judicieuse que les positions inférieures donnent un écart plus grand entre les images diplopiques dans certaines paralysies oculaires. Il n'en comprend pas et il n'en donne pas le motif. Selon nous, la séparation plus accentuée des images en bas et leur tendance à se rapprocher et à se fondre en haut, si souvent constatée dans les strabismes convergents paralytiques ou optiques, sont dues à la contention exercée par les paupières supérieures sur le bulbe. Elles règlent les positions du globe non-seulement en hauteur, mais encore en horizontalité, et leur action tend à rapprocher et à confondre les axes. Au contraire, quand le bulbe leur échappe, notamment dans les positions du bas, l'écart s'accroît à cause du relâchement des paupières inférieures et de leur peu d'action sur les globes oculaires. J'ai plusieurs fois remarqué que cet effet est en rapport avec le relâchement plus ou moins grand des paupières inférieures.

Voilà tout ce que je puis dire sur les positions diplopiques en rapport avec la paralysie du petit oblique. Voyons maintenant quelles sont les modifications imprimées par la concomitance.

On sait qu'à un certain moment d'une paralysie oculaire, l'autre œil, auparavant tout à fait sain, prend les positions de l'œil malade. Ainsi, dans une paralysie de la troisième paire gauche avec strabisme divergent, on voit le strabisme apparaître dans l'œil droit. Nous n'avons pas à rechercher et à indiquer ici les causes et le mécanisme de cette participation de l'œil sain aux déviations de l'œil malade; il nous suffira de dire que, dès qu'elle survient, on voit chaque œil se dévier tour à tour en alternance, qui a été nommée plus tard concomitance, nous ne savons trop pour quel autre motif que celui de changer à chaque instant les termes médicaux. On disait auparavant strabisme alternatif; il a fallu absolument que M. de Graefe changeât cet adjectif très-expressif et très-juste en celui de concomitant.

Et bien! je reprends le terme d'alternance qui veut parfaitement dire que chaque œil fait telle ou telle chose à son tour, pendant que l'autre ne le fait pas, tandis que le mot concomitance exprime plutôt que les deux yeux font ensemble la même chose.

Je recherchai donc sur ma malade quelles étaient les modifications imprimées aux signes particuliers de la paralysie du petit oblique gauche par l'alternance.

Je constatai ceci d'abord, que quand j'obligeais l'œil gauche à

fixer, il quittait sa position strabique en bas et dedans et excursionnait vers le dehors et le haut, pour se mettre au point, et que, pendant ce mouvement, l'œil droit se portait en dedans et un peu en haut.

L'œil gauche fixait donc; mais, affecté de mydriase, il voyait moins bien que le droit. C'était là l'objet de grandes préoccupations de la part de la malade qui se croyait atteinte d'affaiblissement de la vue et non de paralysie.

Dans cet état de strabisme de l'œil droit, la diplopie restait homonyme et l'image de l'œil droit était la plus basse, ce qui revient à dire que celle de l'œil gauche restait toujours la plus haute. Cela s'explique facilement, puisque la pupille droite se trouvait en dedans et en haut. On voit que, dans cet état d'alternance, l'œil droit donnait les signes de la paralysie de la quatrième paire droite, signes qui m'avaient fait hésiter au début de mon examen et m'avaient obligé à me jeter tout de suite dans le diagnostic différentiel et à procéder par exclusion pour arriver au diagnostic positif d'une paralysie si rarement isolée et encore si peu connue.

L'alternance produisait un autre effet sur l'image de l'œil droit : elle en faisait ce qu'on appelle la fausse image, c'est-à-dire celle qui paraît la plus éloignée et qui est la plus obscure, ce qui me ramenait encore à l'idée d'une paralysie du grand trochléateur droit.

Nul doute qu'en cas d'inclinaison des images on eût trouvé celle de l'œil droit modifiée, probablement divergente à un degré plus prononcé que celle de l'œil gauche pendant la fixation de ce dernier.

Cette alternance, je la constatai chez la malade, non-seulemen par provocation artificielle, mais encore par spontanéité. En effet, tous les paralysés gardent d'abord leur membre immobile, mais bientôt ils font effort pour s'en servir. Il en est de même de l'œil; il reste d'abord en position strabique constante, puis, soit un retour de contractilité légère, soit besoin instinctif d'emploi, cet œil regarde ce qui se passe de son côté et fait tous les efforts imaginables pour se mettre au point; c'est alors que l'autre œil se dévie en alternance. Eh bien, je remarquai que quand la femme avait besoin ou intention, ou volonté, ou commandement de voir dans la partie gauche du champ visuel, elle fixait de son œil gauche et louchait de son œil droit. De sorte que, si je n'y faisais attention, les signes de para-

lysie, tels que diplopie, position et nature des images, changeaient à chaque mouvement imprimé de droite à gauche ou de gauche à droite à la bougie promenée devant la malade.

J'ai observé les mêmes perturbations alternatives dans la paralysie de la sixième paire. Un de mes amis en a été atteint à deux reprises. Au début tous les indices se rapportaient à l'œil gauche qui était dévié en dedans, qui ne pouvait se porter en dehors, qui procurait la diplopie homonyme avec écartement s'accroissant à gauche, diminuant et disparaissant à droite, avec image fausse plus basse dans les positions élevées, plus haute dans les positions basses, qui procurait un vertige intense et une marche inclinant toujours à gauche. Puis, lorsque l'œil gauche a commencé à se mouvoir et à vouloir reprendre son service, l'œil droit s'est mis en strabisme et a procuré, par moments, les signes de la paralysie de l'abducteur du côté droit, tandis que le muscle véritablement paralysé était encore et toujours l'abducteur gauche.

Remarque. — Que l'on me permette en passant de rectifier un signe de la paralysie de l'oculo-moteur externe. Tous les auteurs, et Wells en particulier, énoncent que les images restent à la même hauteur dans toutes les positions. Cette assertion n'est pas exacte. Dans la paralysie type du droit externe, c'est-à-dire dans la paralysie complète et récente, les images ne sont à la même hauteur que dans les positions de l'horizon. Dans celles de dessus, l'image de l'œil affecté est toujours plus basse, et dans celles du bas l'image est toujours plus haute. Cette particularité résulte de ce que la paralysie de l'abducteur laisse plus de jeu au droit supérieur et au droit inférieur qui, débarrassés de la contention exercée par le droit externe, emportent le bulbe plus haut ou plus bas qu'il ne va de l'autre côté. J'ajoute que, dans les positions du haut, l'écartement latéral des images est toujours moindre que dans les positions du bas, à cause, comme je l'ai déjà indiqué, de la contention exercée par les paupières supérieures.

L'alternance modifie encore les signes qui se rapportent d'ordinaire au vertige, à la direction des lignes et à la marche du malade. Aussi la personne qui fait l'objet de cette observation éprouve à un degré encore assez prononcé les troubles consistant dans le déplacement des objets aperçus et dans les sensations vertigineuses, quand

elle regarde avec les deux yeux; elle les ressent encore plus quand elle ne se sert que de l'œil gauche (malade); mais, chose à remarquer, elle les éprouve aussi quand elle ne se sert que de l'œil droit (sain). Je constate, en outre, que quand je lui prescris de suivre une ligne droite, tracée devant elle, en se servant alternativement de l'œil droit et de l'œil gauche, elle tend à s'écarter vers le côté gauche de la ligne quand elle emploie l'œil gauche seul, et un peu vers le côté droit quand elle emploie l'œil droit seul.

Preuves multiples que l'œil droit montre les signes d'alternance dans tous les phénomènes si complexes qui se rattachent aux paralysies.

Mais j'aperçois dans les faits que je viens d'indiquer autre chose encore, une preuve de l'état de contraction ou de contracture des muscles antagonistes, c'est-à-dire des muscles droits internes. En effet, chaque œil, mis en usage isolément, ne devrait plus donner aucun signe ni de vertige ni de déplacement des objets, si sa position en regard de ces objets n'était pas modifiée, malgré la volonté, malgré l'effort de fixation directe, par le tiraillement du muscle droit interne qui entretient un peu de strabisme convergent pour chaque œil agissant isolément. C'est là un témoignage précieux en faveur de la contracture dans le muscle opposé.

Dans un autre cas j'en ai trouvé une preuve plus manifeste encore. Il s'agissait d'une paralysie de l'oculo-moteur externe gauche, restée complète et avec convergence extrême malgré que l'affection remontât à plusieurs mois, mais elle était symptomatique d'un ramollissement cérébral confirmé. Eh bien, la contracture du droit interne était si violente que les signes de la paralysie complète du droit externe correspondant étaient changés; au lieu de pouvoir s'élever plus haut et d'avoir alors son image plus basse, de pouvoir descendre plus bas et d'avoir alors son image plus haute, cet œil bridé par la contracture du droit interne ne pouvait ni s'élever ni s'abaisser autant que l'autre et donnait en haut une image plus haute, en bas une image plus basse que celle de l'autre œil. Soit dit en passant, c'est là un signe rationnel et effectif de la contracture, de même que la plus grande liberté des excursions opposées est un signe de paralysie dans les muscles oculaires.

L'alternance influe également sur l'attitude de la malade. On sait

que dans une paralysie du grand oblique du côté gauche, par exemple, le malade, pour éviter la diplopie, baisse l'œil droit et le met ainsi de niveau avec le gauche, regarde vers la droite et fusionne ainsi son œil gauche avec le droit. Pour obtenir facilement ce double effet, il incline la tête vers l'épaule gauche et porte le menton vers l'aisselle droite; c'est là son attitude au début de la paralysie de la quatrième gauche. De même, quand le petit oblique de ce côté est paralysé récemment, il y a une attitude prise par le malade dans le même but instinctif d'éviter les désagréments de l'incoordination des axes. Son œil gauche se portant en dedans et en bas, le malade a intérêt à l'élever en inclinant sa tête vers l'épaule droite et à regarder à droite pour fusionner avec l'œil droit. Aussi porte-t-il le menton vers l'aisselle gauche. De plus, la tête est penchée un peu en avant afin de soumettre les deux yeux à la contention énergique des paupières supérieures. Telle est l'attitude habituelle de ma malade. Mais quand elle alterne, c'est-à-dire quand elle fixe avec son œil gauche et qu'elle louche de son œil droit, son attitude change; elle incline sa tête sur l'épaule gauche et porte son menton vers l'aisselle droite. Dans ces attitudes qu'elle prend à volonté et qu'elle me montre avec une adresse parfaite, elle fusionne et ne voit ni double, ni trouble, ni avec déplacement des objets.

On voit que l'étude de l'alternance est aussi intéressante et aussi compliquée que celle de la paralysie simple.

Elle n'a pas été faite avec tout le soin et toute l'exactitude qu'elle mérite. Du reste, il en est ainsi de l'observation et de la description orale ou écrite des paralysies oculaires ; on ne les entrevoit, ou on ne les raconte, que par une portion de leurs signes cliniques. C'est un grand défaut dans les descriptions, qui en dénote un dans le diagnostic; car, le plus souvent, quand on trouve des signes de paralysie des deux côtés, on ne se méfie pas et l'on croit, on professe et l'on écrit que les deux côtés sont affectés d'affaiblissement musculaire.

Peu d'auteurs ont abordé l'étude des phénomènes généraux des paralysies. Mackensie ou plutôt ses savants traducteurs ont tenté de les présenter en tête du chapitre relatif aux paralysies oculaires, mais ils n'ont guère décrit plus de quatre signes généraux, tandis qu'il y en a une quantité au moins double ; ainsi :

1° Les troubles visuels du début;

2° La déviation du bulbe et sa protrusion en avant;

3° La diplopie et la diversité des images;

4° Le vertige;

5° Le déplacement des objets et la déviation de la marche;

6° La déviation secondaire de l'autre œil;

7° L'alternance;

8° Les attitudes;

9° Les contractures, etc., etc.

Quoi qu'il en soit, résumons les signes de la paralysie du petit oblique gauche, en regrettant que ceux relatifs à l'inclinaison des images aient fait défaut:

1° Cornée gauche portée en dedans assez fortement et un peu en bas;

2° Mydriase incomplète;

3° Diplopie homonyme;

4° Image de l'œil atteint toujours plus basse;

5° Diplopie dans les positions de gauche;

6° Fusion dans celles de droite;

7° Fusion dans les positions de haut;

8° Écartement dans celles de bas;

9° Rapprochement des images à l'extrême gauche;

10° Vertige, perception d'objets déplacés, tendance à s'écarter de la ligne droite vers la gauche.

Tels sont les signes propres de la paralysie.

11° Joignons-y ceux de l'alternance; et

12° Le diagnostic différentiel avec la paralysie du grand oblique du côté opposé, avec le droit externe du côté gauche, avec le droit supérieur gauche et avec le droit inférieur du côté droit; diagnostic que nous avons dû faire dans les premières pages de cette observation en procédant par élimination, et nous aurons dans leur ensemble les caractères directs et indirects de cette paralysie si rare et si peu décrite.

Dr F. Cuignet.

TRAVAUX ORIGINAUX

D'UNE PINCE NOUVELLE

POUR L'AGRANDISSEMENT DE LA COMMISSURE EXTERNE

Par le Dr José LORENÇO (de Bahia)

Dans le but de rétablir la fente palpébrale, toutes les fois que celle-ci se trouve rétrécie, le professeur Richet a pratiqué le premier une opération toute spéciale, et M. Pagenstecher a proposé une modification qui réunit un double avantage, facilité d'exécution, efficacité du résultat.

Le procédé opératoire de ce dernier est généralement connu et employé surtout chez les personnes affectées de granulations anciennes de forme trachomateuse.

Dans ces cas, le rétablissement de la fente palpébrale a pour but principal de restreindre la rétraction du tarse et de mitiger l'impression pénible qui résulte du contact de la conjonctive granuleuse avec la cornée.

Ce contact, en effet, se prolongeant au delà d'une certaine limite, détermine une irritation permanente de la cornée, irritation qui, à son tour, entretient l'élat granuleux de la conjonctive. Il s'établit ainsi une espèce de cercle vicieux dont on sort en commençant par dégager la commissure palpébrale externe.

Pour pratiquer cette opération, il suffit d'inciser toute l'épaisseur de la même commissure au moyen de ciseaux jusqu'au cul-de-sac conjonctival, de transformer la plaie qui est horizontale en une plaie verticale, ce qu'on obtient en forçant ses lèvres à s'écarter et en unissant à celle-ci au moyen de points de suture la conjonctive et la peau incisées. Tel est le procédé de M. Pagenstecher.

Rien n'est plus facile pour l'opérateur ; mais, quant à l'aide, on admettra sans peine que l'effort qu'il doit déployer afin de porter l'écartement des lèvres de l'incision au degré voulu est fatigant et n'est pas en rapport avec la simplicité de cette opération.

En outre, l'aide doit maintenir cette position des lèvres de l'incision pendant l'application des points de suture.

Ce temps de l'opération est plus ou moins longtemps prolongé à cause du sang qui s'échappe de la même incision.

Pour parer à ces inconvénients, j'ai fait construire par M. Aubry une pince qui présente le double avantage de rendre moins pénible la tâche de l'aide en écartant autant que l'on veut les tissus incisés, et d'empêcher l'hémorrhagie de se produire.

Pour manier cette pince, je tourne un peu la vis (A) afin d'obtenir

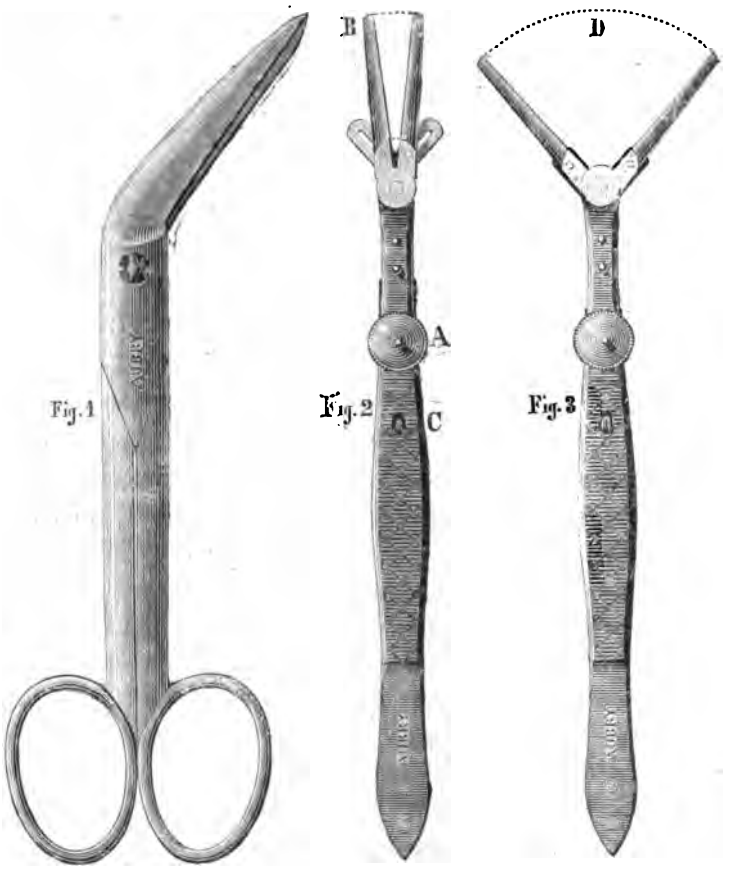

un petit écartement de ses quatre branches et de pouvoir passer entre elles des ciseaux courbés dont je me sers, et que je représente figure 1.

Cela fait, je lâche le ressort, j'ouvre la pince, j'applique les deux branches inférieures sous la peau et je les élève jusqu'au cul-de-sac

conjonctival qui correspond au côté qu'on cherche à inciser. Ensuite je ferme la pince et j'incise la commissure avec mes ciseaux courbes, comme on fait ordinairement.

Les lèvres de l'incision se trouvant comprimées par les quatre branches ne fournissent pas de sang. Enfin je tourne la même vis jusqu'à ce que les branches de la pince aient porté les lèvres de l'incision au degré d'écartement nécessaire. L'application des points de suture se fait avec la plus grande facilité.

La figure 3 montre le maximum d'écartement des branches de ma pince.

Dr José Lorenço.

A PROPOS DE QUELQUES OBSERVATIONS
D'IRITIS SYPHILITIQUES

Par le Dr Adolphe PIÉCHAUD.

Les ophthalmologistes s'accordent généralement à reconnaître que l'iritis syphilitique se distingue, la plupart du temps, des autres inflammations de l'iris, autant par son invasion, les symptômes du début, que par la marche de la maladie, l'aspect particulier de la pupille et de l'organe malade. Si cela est vrai, s'ensuit-il que le diagnostic soit ordinairement chose facile? Dans un certain nombre de cas, oui, il est permis de se prononcer, surtout lorsque le malade, comme il arrive souvent, ne présente aucune trace de traumatisme, qu'on ne peut invoquer aucune cause extérieure irritante, aucune diathèse, et que le sujet, déclarant d'ailleurs qu'il a été infecté, porte sur lui des marques anciennes ou récentes de l'affection constitutionnelle; si, au contraire, ces signes de probabilité qui deviennent parfois, grâce à l'expérience du clinicien et à l'examen attentif de l'organe malade, des signes irrécusables de certitude, n'existent pas; je veux dire, si ne pouvant pas rejeter absolument l'intervention d'une cause extérieure (contusion du globe de l'œil, coup porté directement sur la cornée, impression de l'air froid) ou d'une maladie générale, telle que : rhumatisme, scarlatine, petite vé-

role, etc., et ne pouvant se baser sur la certitude qu'on a affaire à un sujet syphilitique, le malade n'offrant aucun des attributs de l'affection et niant avec énergie, ce qui n'est pas rare, qu'il a eu un chancre infectant, que nous reste-t-il pour asseoir notre diagnostic, pour remonter à la cause véritable? L'étude des manifestations morbides de l'organe, l'étude des signes qui ont précédé, accompagné ou suivi les changements d'aspect ou de structure; en un mot, avec les symptômes généraux ou locaux, l'état de l'iris et du champ pupillaire. Mais cela est bien trompeur; et il ne faut pas avoir une longue pratique pour s'être convaincu qu'autant il y a de cas, presque autant il y a de différences dans les modifications de l'iris et de la pupille, et que se baser là-dessus c'est s'exposer à de fréquentes erreurs. Je sais bien qu'on a décrit et qu'il existe des caractères propres à l'iritis syphilitique, que parfois il est possible de retrouver la coloration cuivrée ou jaune brunâtre de l'organe signalée par les auteurs, que l'infiltration et le boursouflement du bord pupillaier sont des signes qui ne trompent guère. Je sais bien que la présence de *condylomes*, longtemps considérés depuis Beer comme pathognomoniques, quand ces tumeurs apparaissent à la surface de l'iris ou existent dans son parenchyme, ne peut plus laisser de doute dans l'esprit sur l'influence de la cause diathésique. Si à cela il faut ajouter la localisation de la maladie dans une portion du parenchyme, et des manifestations morbides du fond de l'œil, visibles à l'ophthalmoscope, il est évident qu'on ne saurait hésiter et que nous pouvons poser hardiment notre diagnostic au point de vue de l'étiologie; et même pour cela il n'est pas besoin de s'appuyer sur l'ensemble des symptômes précités; celui-ci ou celui-là, quand il est franchement accentué, bien manifeste, est capable à lui seul de justifier nos interprétations causales.

Mais lorsque ni la coloration cuivrée ou brunâtre, terne, cendrée ou *jaune de Sienne*, ni l'infiltration de la marge de l'iris et les tumeurs condylomateuses, ni la phlogose de tel ou tel point de l'organe, ni les troubles variés de la choroïde ou de la rétine ne sont là pour nous éclairer, quand il y a véritablement iritis, à quelle particularité reconnaîtrons-nous la nature du processus inflammatoire? Quels seront les signes propres à établir le diagnostic différentiel? Eh bien! je crois qu'il n'y en a pas de sûrs, et que nous devons

rester souvent incertains sur la nature de l'inflammation ou n'avoir que de simples présomptions.

En mettant ces données en avant, et visant à interpréter la maladie dans le sens de la spécificité, je ne m'adresse pas à une catégorie de faits exceptionnels qui ne pourraient en aucune façon venir à l'appui de ma thèse. Non, je crois être, au contraire, sur le terrain de faits relativement assez communs, où la spécificité existe et a joué le rôle de cause, où il y a du moins de grandes probabilités pour qu'il en soit ainsi, sans qu'on ait à constater la présence des lésions généralement décrites sous le nom de pathognomoniques.

Sur cent iritis, la moitié au moins doit être attribuée à la syphilis. Combien, sur cinquante iritis, qui se présentent avec des lésions nettes, tranchées, indiscutables? (Je parle, bien entendu, de lésions matérielles qui affectent, soit le champ pupillaire, soit l'iris ou les membranes du fond de l'œil.) Peut-être cinq, peut-être dix ; à coup sûr pas davantage. Restent quarante iritis sur lesquels on portera le diagnostic *syphilis*, que l'on reconnaîtra par tâtonnement, par à peu près, où assurément les probabilités joueront le rôle le plus important. Ce n'est pas que je veuille m'élever contre cette manière de procéder, ce qui serait une grave erreur de ma part. Je tiens cette méthode d'investigation pour logique et parfaitement régulière. Ce que je veux prouver, c'est qu'il y a beaucoup plus rarement qu'on ne veut bien le dire des signes manifestes qui peuvent nous faire, sans hésitation, rapporter l'iritis à la cause syphilitique. Bien plus souvent il y a des cas incertains, douteux, des cas où l'on chercherait vainement les changements de couleur de l'iris, les condylomes et les stries rougeâtres qui les accompagnent parfois, les modifications d'aspect, si souvent décrites, du diaphragme pupillaire, les complications du côté des membranes profondes, etc., cas où l'on pratique le diagnostic, surtout par exclusion.

Il est vrai que l'absence de certaines lésions réputées pathognomoniques, bien loin de justifier notre interprétation diagnostique en faveur de la syphilis, devrait, au contraire, nous porter à admettre une autre opinion, si nous n'avions pas, pour nous guider dans nos recherches, l'étude de la physionomie particulière de la maladie, étant mis de côté tous les symptômes nettement caractéristiques.

Le malade qui se présente a une iritis que l'on reconnaît par les

procédés habituels. Il déclare qu'il a eu un chancre infectant, ou, s'il ne l'avoue pas, on trouve sur son corps des traces de syphilides, ou le traitement qu'il a suivi à une certaine époque indique la nature de son mal ; enfin il y a de fortes présomptions pour croire qu'il s'agit bien d'un sujet syphilitique. Du côté de l'iris, de la pupille et du globe de l'œil, en général, on ne trouve que les symptômes communs ordinaires ; quels sont les signes qui vont nous faire pencher pour la cause spécifique, si nous sommes dans le doute ?

Voyons le début et la marche de la maladie. Le début, dans l'iritis syphilitique, est ordinairement lent et insidieux ; mais, dès que l'affection est déclarée, il n'est pas rare de la voir s'accroître rapidement d'intensité. L'injection périkératique reste peut-être plus longtemps éparpillée sur la sclérotique que dans les autres formes ; ce n'est pas là toutefois un signe constant, pas plus que la kératite ponctuée avec trouble marqué de l'humeur aqueuse qu'on observe comme complication. De la part de l'iris, grande tendance à la formation d'exsudations. La rapidité avec laquelle se forment les synéchies est des plus manifestes, et si l'on ne se hâte pas d'employer un traitement énergique, non-seulement tout le pourtour du sphincter irien s'attache à la capsule, mais encore la pupille est bientôt envahie complétement par des néomembranes qui ferment la communication entre les milieux de l'œil et arrêtent le passage des rayons lumineux. La vision est souvent à ce degré définitivement perdue, bien moins à cause de l'obstacle physique auquel il est toujours possible, dans une certaine limite, de remédier par l'établissement d'une pupille artificielle, qu'à cause des complications qui surgissent par le fait de cette interruption dans la circulation et l'échange entre les liquides de l'œil.

Donc, dans l'iritis syphilitique, tendance très-prononcée à la production de néoplasies. Je laisse de côté les déformations plus ou moins caractéristiques de la pupille et son déplacement en haut et en dedans, sur lequel Beer et d'autres ophthalmologistes après lui ont tant insisté, signe n'ayant aucune espèce de valeur et qu'on rencontre sans distinction dans les autres espèces d'inflammation. Je ne prends d'ailleurs, je le répète, que les cas où l'on n'a pour se conduire et s'éclairer dans la voie diagnostique que le cortége des symptômes communs.

Deux signes négatifs sur lesquels on n'insiste pas assez, à mon avis, et que je crois avoir une importance énorme, nous les rencontrons presque à chaque pas : je veux parler de l'absence de photophobie et de douleur.

L'absence de photophobie et de douleur est-elle un phénomène ordinaire ou constant? Non, sans doute, et la preuve, c'est que certains malades, dès le début de l'affection, sont tourmentés jour et nuit par des douleurs atroces siégeant dans l'intérieur de l'œil, au pourtour de l'orbite, ou se présentant sous forme d'hémicranies ; c'est que d'autres, lorsque l'iritis survient dans la période tertiaire, comme cela se rencontre quelquefois, éprouvent tout à coup des douleurs ostéocopes très-violentes qui semblent coïncider, marcher de pair avec les progrès de la localisation oculaire, et, si ces douleurs existaient avant que l'œil ait été atteint, éprouvent parfois, aux premiers symptômes et durant la marche de l'inflammation, de véritables exacerbations ; c'est qu'en même temps que ces malades souffrent, ils craignent la lumière au plus haut point, si bien que l'exposition de leur œil à la clarté du jour ou d'une lampe amène aussitôt des spasmes de l'orbiculaire et un épiphora abondant. Mais ce sont là des cas exceptionnels qui n'infirment en rien la règle générale. Le plus souvent, au contraire, ni photophobie, ni douleur : à peine une légère impressionnabilité à la lumière, à peine un léger picotement de l'œil, ou de petites irradiations névralgiques sur le trajet des nerfs au pourtour de l'orbite, parfois un sentiment de pression à l'intérieur du bulbe que le malade traduit ainsi : « Il me semble que mon œil veut sortir. » En un mot, à part la résistance moindre qu'opposent les lésions à l'emploi des moyens thérapeutiques, l'iritis syphilitique présente fréquemment la physionomie, les symptômes des autres inflammations passées à l'état chronique. Elle emprunte à celles-ci quelque chose de leur expression extérieure. Sans doute, cette circonstance n'a pas été sans exercer une certaine influence sur les données de la statistique. Combien, en fouillant dans les observations, pourrait-on trouver de cas qui n'étaient en réalité que des inflammations commençantes et que l'on a considérées comme des affections chroniques, eu égard aux phénomènes de peu d'intensité qui accompagnent la marche de la maladie, et à l'absence des symptômes, photophobie et douleur, qu'on retrouve ordinairement si marqués dans les autres formes d'iritis.

L'auteur d'une bonne thèse passée dernièrement à la faculté de médecine, M. le docteur Barbeyron, insiste particulièrement, lui aussi, pour la combattre, sur la tendance qu'ont beaucoup de praticiens à attribuer une trop large part à la chronicité de l'iritis, et il explique cette tendance : « En général, l'inflammation se développe d'une manière lente, mais toujours progressive ; elle ne donne pas lieu à des symptômes d'une grande acuité, ce qui a fait dire à quelques chirurgiens que l'état chronique était son état habituel. Les troubles de l'œil, en effet, surviennent sourdement sans provoquer de violentes douleurs ; le larmoiement et la photophobie sont généralement peu intenses, parfois presque nuls, de sorte que les malades peuvent ressentir des altérations très-prononcées sans avoir éprouvé autre chose qu'un sentiment de pesanteur dans le globe oculaire et une gêne de la vision... » A l'appui de son dire, il cite plusieurs observations personnelles, ainsi que le cas singulier, rapporté par Deval dans son *Traité des maladies des yeux*, d'une malade dont l'œil gauche présentait un bourrelet condylomateux occupant plus des trois quarts du petit cercle de l'iris, qui, n'ayant jamais éprouvé la moindre douleur, la plus petite photophobie, dormant bien, étant de bon appétit, continuait à se livrer à ses occupations de femme de charge, et qu'on eut toutes les peines du monde à décider à interrompre son service.

Que l'iritis syphilitique se présente le plus habituellement sous une forme subaiguë, et qu'il y ait eu jusqu'ici un trop nombre de cas d'inflammations réputées chroniques, voilà deux faits qu'il ne serait peut-être pas difficile de démontrer et dont l'un a été sans nul doute la conséquence de l'autre. En ce qui concerne les *récidives*, que, par exemple, il faille les faire entrer pour une large part dans les craintes à redouter pour l'avenir, et qu'elles doivent être le *point de mire* de nos prévisions thérapeutiques, c'est encore là un double point qui se présente à l'esprit et qui me paraît non moins démontré et incontestable. Comme les récidives ne sont pas sans connexion avec l'état chronique qu'elles semblent impliquer, je les étudie brièvement.

(*A suivre.*) Dr Adolphe Piéchaud.

EXPÉRIENCE

ÉTABLISSANT LA POSSIBILITÉ DE RALENTIR ET DE SUSPENDRE A VOLONTÉ LA CIRCULATION DANS LES VAISSEAUX ARTÉRIELS DE SA PROPRE RÉTINE. VALEUR DE CETTE EXPÉRIENCE (1).

Par M. Alexandre BARÉTY
Interne des hôpitaux.

Vierordt (2), par ses patientes recherches, a établi qu'en se plaçant dans certaines conditions déterminées on pouvait observer les vaisseaux de sa propre rétine ainsi que les globules sanguins qui les parcourent.

Cet auteur, du reste, ne s'est pas borné à contempler les vaisseaux rétiniens et la circulation des globules qu'ils renferment; il a non-seulement étudié le sens des différents courants sanguins, le mode de progression des globules, mais encore et surtout la vitesse de la circulation rétinienne.

Ce travail de Vierordt, quoique riche de faits bien observés, n'est pourtant pas complet.

Il y a un an, et maintes fois depuis, examinant la circulation de ma propre rétine dans des conditions analogues à celles dans lesquelles s'était placé Vierordt, j'eus l'occasion d'étudier les caractères apparents des globules sanguins, et de plus il me fut permis d'agir sur la marche de ces globules, de la ralentir considérablement et peut-être de la suspendre momentanément.

Voici comment je réalisai cette expérience :

Me plaçant en face de nuages gris éclairés d'une manière suffisante et uniforme, ou bien encore à une certaine distance de carreaux de fenêtre dépolis, suffisamment éclairés, je regarde vaguement ou ces nuages ou ces carreaux. Bientôt et, avec un peu d'habitude, presque aussitôt, je vois s'agiter dans l'espace un nombre considérable de corpuscules brillants arrondis. Ces corpuscules ou globules ont un diamètre apparent de 1 à 1 millimètre et demi. Ils suivent diverses

(1) Communiqué à la Société de biologie, le 27 juillet 1872.

(2) *De l'observation de la circulation du sang dans son propre œil.* (In *Arch. für physiol. Heilkunde*, 1856.)

directions qui sont toujours les mêmes, ainsi que Vierordt l'avait remarqué. Mais ce que Vierordt paraît ne pas avoir constaté, c'est que ces globules ont un centre légèrement ombré et ne sont brillants qu'à la périphérie.

Au moment où ce phénomène est très-nettement perçu, je ferme l'œil gauche et je laisse l'œil droit ouvert et dirigé un peu obliquement du côté du nez, sans pourtant perdre de vue les nuages ou les carreaux dépolis. Puis j'applique l'extrémité de l'index de la main droite sur le globe oculaire droit à travers les paupières au niveau de l'angle externe de l'œil. J'augmente graduellement la pression, mais d'une façon modérée. Dès le début de la compression, je vois manifestement les globules ralentir leur marche, devenir de plus en plus rares en se précipitant les uns sur les autres et s'empilant momentanément, comme cela a lieu quand, observant sur le champ du microscope la circulation dans la membrane interdigitale d'une grenouille, une cause quelconque vient entraver pour un instant la circulation dans une portion de l'étendue du champ d'observation. Coïncidemment la vue se trouble, s'obscurcit de plus en plus, sans que pour cela on ne puisse continuer assez longtemps encore (quelques secondes) à suivre l'évolution des globules. Puis il vient un moment où tout le champ visuel est complétement noir ou seulement brun foncé. A ce moment on ne voit plus traces de globules. Mais dès qu'on cesse la compression du globe oculaire, aussitôt les globules sanguins se remettent à circuler avec une vitesse qui paraît double de celle qu'ils ont normalement. La circulation ne tarde pas d'ailleurs à se régulariser.

Cette expérience, facile à répéter, me paraît confirmer dans le cas particulier ce que l'on savait déjà aussi bien pour la rétine que pour le cerveau, la moelle, les muscles, etc., c'est que la suppression de la circulation dans ces organes entraîne la suppression de la fonction qui leur est propre.

Ne voulant citer ici que les faits pathologiques relatifs aux troubles de la circulation artérielle rétinienne, je dirai que je crois avoir réalisé expérimentalement un des phénomènes importants d'une des formes de l'affection oculaire connue sous le nom de *glaucome*; je veux parler du trouble de la vue variable dans sa marche et son intensité, et reconnaissant pour cause, au moins en partie et à une

certaine période, la compression des vaisseaux rétiniens sous l'influence de l'hypersécrétion de sérosité dans l'intérieur de l'œil, hypersécrétion qui, au point de vue anatomique, caractérise généralement le glaucome, ainsi que de Græfe l'a démontré.

D'autre part, on sait que l'*embolie de l'artère centrale de la rétine* en barrant le passage au sang destiné à cette membrane, entraîne la perte subite de la vision. Que si, au lieu d'être complète, l'embolie est partielle, si elle ne se fait que dans une des branches de l'artère centrale, la vision n'est subitement compromise que dans la portion de la rétine à laquelle se distribue cette branche artérielle. C'est encore un fait pathologique qui reçoit sa confirmation de l'expérience précitée.

Je dois ajouter en terminant que cette expérience ne me paraît pas complétement exempte d'inconvénients, car depuis que je l'ai faite et répétée un grand nombre de fois, je ne compte plus le nombre de flocons noirâtres qui voltigent devant mes yeux et surtout devant l'œil droit qui m'a plus spécialement servi dans mes recherches. Mais peut-être n'y a-t-il là qu'une simple coïncidence.

A. Barêty.

SUR LES

FORMES IRRÉGULIÈRES DU GLAUCOME

ET SUR SES COMPLICATIONS

Par le Dr GALEZOWSKI

(Suite) (1)

Nous abordons maintenant la seconde partie des altérations glaucomateuses, et notamment celles qui se produisent dans le courant des glaucomes aigu, chronique ou simple. Et ici nous devrons nous occuper des questions les plus variées, se rapportant aux différentes périodes de la maladie, de même que nous aurons à exposer tous les

(1) Voyez *Journal d'ophthalmologie*, mai 1872, p. 258.

phénomènes morbides irréguliers qui se rencontrent, soit avant, soit pendant, soit après l'opération.

Le glaucome constitue une maladie essentiellement progressive qui ne peut être arrêtée autrement que par une iridectomie. Cette dernière opération réussit presque toujours à enrayer la forme aiguë, la vue elle-même se rétablit d'une manière plus ou moins complète, selon que l'iridectomie est pratiquée au début ou à une période un peu plus avancée de l'affection. Dans le glaucome chronique, les choses ne se passent pas toujours d'une manière aussi simple et aussi satisfaisante. Tantôt la maladie est arrêtée et la vision conservée, mais il n'est pas rare aussi de voir que l'opération reste sans efficacité. On constate alors que, malgré la diminution de la tension de l'œil, et la cessation de tous les symptômes morbides, tels que douleurs péri-orbitaires, cercles irisés, la vision qui restait encore, quoique très-faible et avec un très-petit champ visuel, continue à se perdre. Habituellement dans ces cas, l'excavation de la papille ne se modifie point et les vaisseaux conservent leur disposition caractéristique en forme de crochet au bord du contour interne.

Dans le glaucome simple, le résultat de l'opération est, comme on sait, encore bien moins assuré que dans la forme précédente. Il importe de rechercher, s'il y a possibilité, la raison de tous les insuccès d'une opération qui réussit d'une manière aussi merveilleuse dans le glaucome aigu, et qui est souvent impuissante dans d'autres variétés de la maladie. Pour élucider cette grave question, il nous a semblé utile d'analyser toutes les complications qui surviennent dans le courant de la maladie, et rechercher les causes plus ou moins probables de l'insuccès de l'opération dans certaines de ses variétés.

A.—Complications qui surviennent avant ou pendant l'opération.

Parmi les complications qui surviennent dans un œil glaucomateux, il faut signaler, en premier lieu, toutes celles qui se présentent dans le cristallin et qui peuvent, jusqu'à un certain point, aggraver la maladie et compromettre même l'issue de l'iridectomie. Ce sont d'abord les *subluxations du cristallin* et ensuite les *cataractes.*

Subluxation du cristallin. — On sait quelle est la structure du cristallin et quels sont ses rapports avec la capsule hyaloïdienne; il

est enchâssé ou collé, adhérent à cette dernière au moyen de la capsule postérieure qui constitue pour ainsi dire une seule et même membrane. Mais avec l'âge ces conditions anatomiques changent, et généralement vers soixante-dix à soixante-quinze ans, la capsule postérieure ne tient plus à la capsule hyaloïdienne que d'une manière insignifiante, et il suffit d'un choc, d'une contusion sur l'œil, pour que la luxation de cet organe ait lieu. Dans les cataractes dures des vieillards, nous voyons ce même phénomène se produire, et l'on sait avec quelle facilité Sperino a réussi à extraire ces cataractes en masse avec leur capsule, sans ouvrir cette dernière.

Le glaucome a cette particularité singulière, c'est qu'il prédispose aussi au déchâtonement ou à la subluxation du cristallin. Quoique immobile et conservant sa place, il perd ses attaches et il suffit alors que la pression un peu plus forte se fasse sur l'œil, surtout au moment où la cornée sera sectionnée pour une iridectomie, pour que le cristallin perde sa position physiologique et se porte par un de ses bords vers la plaie. Cet accident peut arriver tout aussi facilement avec le cristallin sain que lorsqu'il est devenu cataracté, et l'on comprend combien il y a de danger de pratiquer une opération d'iridectomie dans de pareilles circonstances.

Que va-t-il arriver, en effet, lorsqu'on ouvrira largement la cornée? Dès que l'humeur aqueuse sera vidée et l'iris excisé, on s'apercevra que la plaie reste béante et que ses bords ne se mettent point en coaptation. En examinant alors avec soin, on verra facilement saillir dans la plaie un corps transparent ressemblant au corps vitré, mais qui n'est autre, en réalité, que le cristallin.

Rien n'est plus dangereux qu'un pareil accident pour l'œil opéré. Nous avons vu, en effet, dans un cas pareil, malgré la compression exercée d'une manière méthodique avec un bandage compressif, la capsule se déchirer et le cristallin s'introduire par petits morceaux sous la conjonctive, au voisinage de la plaie; peu à peu l'œil s'enflamma, et l'irido-choroïdite suppurative avec phlegmon de l'œil en fut la conséquence.

Malheureusement il n'y a aucun signe qui nous permette de prévoir un pareil accident ; peut-être doit-on craindre davantage cette complication dans les glaucomes des vieillards, glaucomes chroniques qui ont duré un certain temps. Les cataractes glaucomateuses pré-

disposent aux mêmes complications. En admettant qu'on puisse s'attendre à un pareil accident, on doit, ce me semble, faire une incision relativement petite dans la cornée, et pendant qu'on fera l'excision de l'iris, surveiller que ni l'aide avec ses élévateurs, ni le chirurgien avec sa pince à fixer, n'exercent de pression sur le globe et n'aggravent la situation. La plaie, dans ces cas, devra être donc petite et l'excision de l'iris limitée à une petite surface. En excisant la portion herniée de cette membrane, on cherchera à la retrancher aussi près que possible du bord de la plaie pour qu'on n'ait plus besoin de revenir à de nouvelles manœuvres, soit avec la pince, soit avec les ciseaux.

Cataracte glaucomateuse. — L'étranglement que subissent toutes les membranes de l'œil dans une période plus ou moins avancée du glaucome, amène assez souvent une opacification du cristallin, et par conséquent une *cataracte*.

L'opacification du cristallin ne se fait pas ordinairement d'une manière brusque, mais elle est la conséquence d'une dégénérescence lente et progressive. C'est le défaut de nutrition et l'absence des éléments nécessaires à la nutrition de cet organe qui entraînent ordinairement cette altération. On la voit se produire dans un glaucome chronique, soit que la maladie ait pris, dès le début, cette forme chronique, soit qu'il ait suivi la forme aiguë. Le glaucome simple ne donne, au contraire, jamais lieu à la formation de cataractes, du moins c'est ce que l'expérience journalière m'a permis de constater jusqu'à présent.

Les cataractes glaucomateuses ont ordinairement un cachet et une apparence toute particulière, qui les a fait distinguer de tout temps d'autres variétés. Ce ne sont point les opacités qui commencent par les couches corticales, et qui font apparaître des stries et des segments plus ou moins marqués au milieu de l'opacité générale. La cataracte glaucomateuse a ordinairement une teinte uniforme provenant du noyau, et se généralisant progressivement aux couches externes jusqu'à ce que cette opacification ait atteint toute la masse. Elle ressemble beaucoup plus à cause de cela à la cataracte dure qu'à la cataracte molle ou demi-molle. A mesure que le glaucome devient plus ancien, le cristallin subit aussi une dégénérescence graisseuse mar-

quée, il change de teinte, devient blanc jaunâtre, blanc nacré et quelquefois tout à fait jaune, ce qui est dû à la présence d'éléments graisseux et cristaux de cholestérine.

La cataracte glaucomateuse est ordinairement refoulée en avant, l'iris s'atrophie de plus en plus, il se réduit souvent à une simple bandelette imperceptible. La gêne de la circulation s'accentue de plus en plus dans la sclérotique et au pourtour de la cornée. J'ai vu même dans un cas la cornée se vasculariser sur toute sa surface et donner lieu à un lacis vasculaire des plus remarquables qu'on pouvait examiner facilement avec un verre grossissant.

La cataracte glaucomateuse indique généralement une désorganisation totale de la membrane visuelle et du nerf optique, et la vision ne peut être en aucune façon rétablie. Mais le chirurgien peut être, dans certains cas, appelé à pratiquer une opération dans un œil ainsi désorganisé, et notamment lorsqu'il s'agit de symptômes inflammatoires très-graves accompagnés de douleurs péri-orbitaires très-vives, de rougeur, de larmoiement abondant, qui compromettent même jusqu'à un certain point la vue de l'autre œil, et occasionnent, dans tous les cas, une fatigue et une gêne considérables. C'est dans ces conditions que le chirurgien peut chercher à retirer la cataracte. Je ne saurais trop protester contre une pareille pratique, parce que dans la grande majorité des cas, l'opération sera suivie de phlegmon du globe. Deux fois j'ai pratiqué cette opération et deux fois j'ai eu la suppuration de l'œil. J'ai vu le même accident survenir dans la pratique d'autres chirurgiens. La raison m'en paraît très-simple. L'œil affecté de cataracte glaucomateuse est un œil anesthésié, dont la nutrition est très-défectueuse. En voulant faire une extraction d'un cristallin dur et volumineux, on doit faire une très-large plaie qui ne se cicatrise pas, et pendant ce temps la cornée se sphacèle. Si l'on veut, au contraire, retirer ce cristallin par une petite plaie, on provoque des contusions dans la cornée, des déchirures dans les angles de la plaie, ce qui est suivi sans exception de nécrose ; que ce soit par l'un ou l'autre procédé, on a le même résultat : sphacèle de la cornée et suppuration consécutive du globe.

En face de pareils accidents, je me suis décidé depuis longtemps à procéder de deux manières différentes. Lorsque les accidents inflammatoires sont de peu de gravité, je fais une ou plusieurs paracen-

tèses larges de la cornée, en rapprochant l'incision autant que possible de la sclérotique. J'applique, en un mot, le procédé de Qualigno, en faisant une large ouverture dans la cornée sans excision de l'iris. Dans le cas où cette opération reste sans résultat et que le malade continue à souffrir, et qu'il y a, en outre, quelques inquiétudes pour l'autre œil, je n'hésite pas alors à faire l'énucléation totale du globe.

(*A suivre.*) Dr GALEZOWSKI.

ÉTUDE
SUR L'AMBLYOPIE ALCOOLIQUE

Par le Dr Georges APOSTOLI.

Dans la littérature ancienne, on trouve çà et là quelques cas de cécité survenue subitement pendant l'ivresse ou après et qui portent le nom d'amaurose crapuleuse. — Dans les travaux de Magnus Hus, de Calmeil, qui ont étudié l'alcoolisme sous différents points de vue, les troubles de la vision signalés étaient les hallucinations, les diverses perceptions fausses d'objets qui semblaient poursuivre le malade. — Ce fut Sichel père qui eut l'honneur, en 1837, d'appeler le premier l'attention sur l'amblyopie alcoolique; il lui consacra un chapitre à part dans son *Traité de l'ophthalmie, de la cataracte et de l'amaurose*, sous le nom d'amaurose symptomatique du *delirium tremens*. « Les malades se plaignent, dit-il, de troubles de la vision; les contours des objets leur paraissent mal dessinés et les objets même leur paraissent nager et trembler; leur vue baisse et devient plus courte, quelquefois ils voient des taches vermiculaires, tantôt légèrement brillantes, tantôt grisâtres et plus ou moins sombres. » — Desmarres père, dans son *Traité des maladies des yeux*, fait de la maladie un tableau assez frappant dans les termes suivants : « L'abus des liqueurs fortes produit assez souvent le delirium tremens; mais avant que cette affection soit portée à un degré élevé, beaucoup de personnes deviennent amblyopiques. Le mal offre ceci de particulier qu'il s'est montré tout d'un coup et

qu'il demeure limité à une amblyopie. La plupart des malades racontent qu'il leur est devenu impossible de lire, et que pour les objets distants ils n'éprouvent aucun changement dans la vision; quelques-uns, cependant, se plaignent de brouillards. Si on leur essaye des verres grossissants, ils n'en éprouvent que peu ou point d'amélioration. Interrogés sur leur genre de vie, ils racontent qu'ils prennent tous les jours un peu d'eau-de-vie ou de liqueurs fortes le matin; quelques-uns ajoutent qu'ils sont très-sobres et que depuis leur enfance ils en ont usé sans inconvénient. Ils ont la main tremblante à leur lever, quand ils sont à jeun; ils dorment et mangent peu; généralement leur teint est jaune, pâle, et leurs muqueuses sont décolorées. L'œil n'offre aucun symptôme particulier. » Tel est à peu près le tableau complet de la maladie. — Depuis lors, quelques auteurs se sont intéressés à la question et en ont éclairci plusieurs côtés; parmi eux on doit citer successivement Walter, de Græfe, Ogston, Mooren, Leber, Daguenet, Herschler, Reymond; mais l'honneur d'avoir jeté le plus grand jour sur cette intéressante étude et d'en avoir le premier analysé tous les phénomènes et donné une description détaillée revient tout entier au docteur Galezowski.

L'alcoolisme peut produire des troubles variés de la vue, soit à l'état d'intoxication aiguë, soit à l'état d'intoxication chronique. Les troubles de la vue, tels qu'ils surviennent chez les individus atteints de delirium tremens, sont fréquents et, en général, connus; mais ce qui est moins vulgarisé, c'est la forme particulière d'amblyopie qui survient dans l'alcoolisme chronique; cette affection est cependant fréquente, et, à nos deuils nationaux, nous avons eu la douleur de joindre celui de voir grandir un nouveau fléau (triste legs que nous ont laissé nos vainqueurs d'hier!) : l'alcoolisme et l'amblyopie alcoolique qui en est souvent le cortége. Nous avons pu observer plusieurs de ces victimes de l'oisiveté et de l'intempérance; la garde nationale de Paris en a fourni un large contingent, et Galezowski a pu dire avec raison au mois de février 1871 que, tandis que sur 3000 nouveaux malades de sa clinique de l'année précédente, il n'a rencontré que 19 cas de cette amblyopie, il s'en est présenté plus de 50 pendant les cinq derniers mois.

Les troubles visuels liés à l'alcoolisme chronique apparaissent surtout sous deux formes : 1° dans la plupart des cas on observe une altération

et une diminution de la puissance visuelle ; cette altération ne peut être reconnue que par les symptômes fonctionnels ; l'examen ophthalmoscopique est négatif ; on ne trouve, en effet, rien ni dans les milieux transparents, ni dans les membranes internes qui explique la lésion fonctionnelle ; 2° dans quelques cas qui s'observent dans les périodes les plus avancées de l'alcoolisme chronique, les altérations les plus variées peuvent survenir dans l'œil ; néanmoins, elles ne sont le plus souvent que des formes plus avancées de l'amblyopie alcoolique ; dans quelques cas pourtant, elles s'en distinguent notablement, aussi bien par les symptômes fonctionnels qu'avec l'ophthalmoscope. C'est à l'étude de la première forme ou de l'amblyopie alcoolique, sans lésion visible à l'ophthalmoscope, que nous allons nous livrer d'une façon exclusive.

Causes. — C'est non-seulement l'abus des alcooliques, mais aussi leur qualité et leur mode d'emploi qui influent considérablement sur la production de l'amblyopie. Ce sont les boissons qui présentent la plus grande quantité d'alcool sous le plus petit volume, les boissons concentrées par conséquent, dont l'effet est le plus à redouter. Parmi elles, c'est l'absinthe qui produit les effets les plus funestes, et surtout l'absinthe connue sous le nom d'absinthe suisse, qui n'est pas faite avec l'absinthe, mais avec le génipi (Reveil). Toutes les liqueurs agissent, d'une part, à l'aide de l'alcool qu'elles renfe ment et, de l'autre, quelques-unes, telles que l'absinthe, à l'aide de principes délétères. Ces substances, après avoir été ingérées, sont digérées, et alors, plus ou moins métamorphosées, elles passent dans le sang. Avant leur élimination, elles agissent sur le système nerveux en se mettant en contact avec la matière nerveuse et en pénétrant sa substance. Relativement à son action intime, les uns admettent que l'alcool respecterait la structure intime des nerfs, tout en abolissant leurs fonctions ; ce serait par action de contact qu'il agirait sur la substance nerveuse ; et d'autres, et avec eux M. Roudanowski, admettent une véritable altération organique dans les parties constituantes du système nerveux. Ainsi, d'après ce dernier observateur, il y aurait une modification de la myéline qui formerait de petits corps brillants.

L'abus de l'alcool ne saurait être l'unique facteur de l'alcoolisme et de l'amblyopie ; car sur un si grand nombre d'individus qui s'adon-

nent constamment à ses influences nuisibles, il n'en est qu'un petit nombre qui soient frappés de troubles visuels. Il faut chercher ailleurs, toutes choses égales du reste, dans la production d'influences concomitantes, les éléments nécessaires, soit à l'absorption plus rapide, soit à l'action plus active du poison. Ainsi, les boissons dont l'effet est le plus à redouter, ce sont celles qui sont prises à jeun, alors que toutes les voies d'absorption sont dans les meilleures conditions pour les transporter rapidement dans l'appareil circulatoire. De plus, les influences hygiéniques mauvaises qui tendront à restreindre l'alimentation, à l'amoindrir, ouvriront par cela même une porte au poison. Aussi l'intoxication sera-t-elle plus fréquente dans la classe ouvrière que dans la classe riche, qui se nourrit mieux. L'observation constate que les professions qui fournissent le plus d'amblyopiques sont les marchands de vin, les liquoristes et les boulangers. Les phénomènes amblyopiques se font surtout remarquer chez les adultes depuis quarante ans jusqu'à cinquante ans.

SYMPTOMATOLOGIE.

Symptômes fonctionnels. — 1. Le début de l'amblyopie alcoolique a lieu tantôt d'une manière lente ; il est alors précédé de la perte des forces, de l'inappétence, de la céphalalgie, de l'agitation pendant le sommeil ; ou bien, et c'est le cas que nous avons le plus communément observé, l'amblyopie alcoolique se caractérise par la *brusquerie de son invasion.*

On assiste comme à une détente subite de l'intoxication alcoolique. Le poison semble s'être accumulé dans l'économie et tout d'un coup, sans qu'on puisse saisir la clef du phénomène, le point vulnérable, qui est l'œil, est frappé. D'habitude le malade s'aperçoit presque subitement du changement survenu du côté de la vue : il n'en saisit d'ordinaire pas la gradation et déclare que ce changement est survenu au milieu de ses occupations habituelles, sans phénomène précurseur apparent. Le malade ne voit plus du tout comme il voyait la veille ou le matin même ; il se plaint de ne plus pouvoir discerner les mêmes objets, de ne plus reconnaître les personnes à la même distance.

2. Les deux yeux sont également atteints et frappés au même degré en même temps.

3. C'est un brouillard qui, passant devant les yeux, couvre tous les objets : ils sont brouillés et paraissent comme noyés ; ce brouillard a une couleur confuse, difficile à décrire, sa teinte se rapproche du blanc grisâtre ; il est tantôt bien limité, d'autres fois à bords mal définis.

4. Examinés alors au point de vue de l'acuité visuelle, les malades ne lisent en général qu'avec peine le n° 6 ou 8 de l'échelle typographique (n° 14 ou 20 de Jæger), plus rarement ils lisent des caractères plus petits ; les verres ne modifient en rien cette diminution de l'acuité.

5. Le champ visuel est intact ; il est également et uniformément troublé, sans qu'il soit ni diminué, ni échancré. Les exceptions à cette règle sont rares et relèvent d'altérations matérielles de la rétine ou d'autres complications qui ne sont plus du domaine de l'amblyopie sans lésion.

Le scotome central est rare. — Herschler ne l'a trouvé que 12 fois sur 151 cas, et il a pu, dans quelques cas, se convaincre qu'il s'agissait non d'un scotome central, mais bien plutôt d'un nuage passant devant le point fixé et provoqué par l'effort fait pour fixer un objet ; et en réalité, dit-il, nombre de malades se plaignent de ce que, lorsqu'ils ont fixé longtemps, il leur semble comme voilé.

6. La vue, ainsi affaiblie, peut rester stationnaire pendant des mois entiers, mais cet affaiblissement de la vision subit des intermittences aussi caractéristiques que la brusquerie du début. Ainsi le brouillard augmente avec la clarté et diminue à la demi-obscurité ; aussi les malades voient-ils mieux au crépuscule que le jour, ce qu'ils accusent franchement en disant qu'ils voient mieux le soir. Ils sont *nyctalopes*, mais non d'une façon complète, vu que, à une vive lumière artificielle, la vision est troublée aussi, ce qui n'existe pas dans la nyctalopie.

Cette amélioration de la vision, le soir, ne porte que sur la vision des grands objets et non pas sur la lecture, par exemple ; aussi les malades ne peuvent-ils pas mieux lire, mais ils distinguent mieux les personnes. Le brouillard qui couvre les objets et qui en masque les contours est moins épais, mais l'acuité de la vision est la même. On

observe à ce sujet de nombreuses variations individuelles et si, en général, les malades voient moins bien à midi, parce que l'organe visuel est troublé par l'éblouissement du jour, quelques-uns, après le lever, voient plus mal, ce qu'on pourrait expliquer peut-être, dit Herschler, par l'exacerbation habituelle des phénomènes nerveux, pour avoir une amélioration ensuite.

Les temps couverts et les journées humides amènent aussi parfois une amélioration de la vision, dit Daguenet, et cela ressort des mêmes influences de réverbération.

Du reste, sans cause connue et indépendamment du temps ou de la clarté, on observe des intermittences d'un jour à l'autre, qui pourraient peut-être relever d'influences diététiques.

7. Si l'on consulte la faculté chromatique, on la voit, en général et le plus souvent, profondément pervertie. Le pouvoir que possède la rétine de percevoir les couleurs dans leurs tons les plus variés et leurs nuances les plus délicates, est pervertie ou perdue. Il y a anesthésie de la rétine au point de vue de la perception de certaines couleurs, et surtout des couleurs composées qui ne sont ni franches ni saturées; telles sont les couleurs vert jaune et vert bleu que les malades confondent le plus souvent avec la teinte prédominante. Ainsi le vert paraît jaune et le rouge brun ou noir; la couleur violette est prise pour le rouge et le brun pour le gris.

a. En recherchant quelles sont les couleurs dont la perception reste le plus longtemps exacte, on verra que c'est le *jaune*, puis, par ordre de durée : le bleu, le rouge, le violet et le vert. *Donc, c'est la couleur verte qui se perd la première et la couleur jaune et la bleue que les malades distinguent le plus longtemps.*

La cécité complète pour toutes les couleurs est rare et ne s'observe que dans les cas très-avancés.

b. Galezowski a appelé l'attention sur une autre forme de dyschromatopsie qui consiste dans la persistance trop prolongée de chaque impression colorée sur la rétine. Il en résulte une confusion de couleur qui varie constamment. Ainsi, dit-il, les malades reconnaissent très-bien chaque couleur franche et même composée, lorsqu'ils ont eu préalablement les yeux fermés pendant quelque temps; mais aussitôt qu'ils ont fixé les yeux sur une couleur quelconque, sur le vert par exemple, et qu'ils regardent ensuite le rouge

ou l'orangé, ils affirment voir le vert plus ou moins foncé. Si on laisse alors reposer les yeux en les fermant, on pourra constater immédiatement qu'ils reconnaissent bien le rouge de l'orangé, mais pendant quelque temps de nouveau, ils conservent cette dernière impression. Ce phénomène a été décrit par l'auteur sous le nom de *Contrastes successifs et pathologiques des couleurs.*

c. Il existe une autre forme de dyschromatopsie qui consiste en ce que les malades de bonne heure ne peuvent plus reconnaître la couleur des métaux brillants. C'est cette forme de dyschromatopsie qui, en leur faisant confondre les monnaies d'or et d'argent, éveille leur attention. Elle devient, en effet, chez eux, la source de nombreuses méprises qui les jettent dans l'anxiété et les amènent le plus souvent à demander l'avis du médecin.

8. Il est encore un autre signe de l'amblyopie alcoolique qui vient compliquer la scène morbide et achever de lui donner un cachet caractéristique.

Ce sont des hallucinations ou illusions de la vue qu'éprouvent les malades, soit le jour, soit la nuit, et qui viennent achever, le plus souvent, de jeter le trouble dans leur esprit.

a. Elles consistent tantôt dans la vue d'objets qui ont existé avec lesquels le malade est familier, et qui se présentent à ses yeux. Ainsi, tel ouvrier croira constamment ou à certains moments voir la machine avec laquelle il travaille; tel autre aura constamment en vue une personne ou un objet qu'il connaît, etc.

b. Les hallucinations consistent aussi dans la vue d'objets qui n'existent pas; ce seront le plus souvent des animaux tels que des chats, des souris ou des insectes qui courront tout d'un coup dans l'appartement où l'on se trouve; quelquefois ce sont des mouches qui paraissent voltiger, ou des ombres, des mouches fixes qui marquent les troubles éprouvés par le système nerveux.

c. Elles pourront consister dans les changements que prennent les objets qu'on fixe, soit dans leur forme, soit dans leur étendue.

Daguenet qui, le premier, a décrit le phénomène, dit que certains malades, atteints d'amblyopie alcoolique, lorsqu'ils fixent un objet d'une certaine dimension, le voient parfois changer de forme, devenir plus gros ou plus petit, paraître s'éloigner ou se rapprocher. Ces sortes d'illusions durent quelques secondes et disparaissent pour

revenir plus ou moins fréquemment. Souvent même, il y a diplopie ou polyopie, et l'on voit doubles ou multiples les objets très-fins, ou quelquefois les gros objets. Si l'on veut remonter à la cause de ces dernières formes d'hallucinations, je crois qu'on doit se ranger à l'avis des docteurs Daguenet et Galezowski, qui éloignent volontiers l'influence cérébrale pour ne s'occuper que de la perversion des lois optiques de l'œil. Ainsi le muscle accommodateur serait le seul coupable.

Lorsque le malade fixe un objet, dit Daguenet, le muscle accommodateur contracte le cristallin de façon à porter l'image sur la couche des bâtonnets et alors la perception est très-nette; si le muscle se relâche, l'image se fait en arrière de la rétine, et alors celle-ci reçoit une impression vague, confuse et arrondie. L'objet est alors vu moins distinctement mais plus gros, et semble par cela même s'approcher de la personne qui le regarde.

Un changement rapide ou un spasme dans la contraction du muscle pourra entraîner la diplopie ou la polyopie.

d. A côté des hallucinations précédemment décrites viennent se placer quelquefois d'autres impressions fausses. Ce sont des *photopsies* ou sensations lumineuses en forme d'éclairs, d'étincelles, d'étoiles brillantes, etc. D'autres fois ce sont des *chrupsies* qui font voir les objets entourés d'auréoles, colorés de diverses façons.

Symptômes constitutionnels. — A côté des symptômes fonctionnels propres à l'amblyopie alcoolique, doivent se ranger pour arriver plus nettement au diagnostic ou pour le confirmer, les symptômes d'ordre constitutionnel qui sont les témoins inséparables des désordres que l'alcoolisme chronique imprime à l'économie. Ainsi les malades éprouvent des maux de tête assez violents, des élancements, surtout dans la région frontale. — L'appétit est moindre; le malade éprouve des anorexies, du dégoût et des vomituritions acides. — Le sommeil est plus agité. Il y a aussi souvent de la faiblesse dans les jambes, les malades y ressentent des douleurs sourdes. La mémoire paraît être influencée, elle est plus faible; l'ouie est plus dure; on remarque la pâleur des sujets qui présentent un peu de maigreur ainsi que des dyspepsies assez mal accusées. Cependant, ce symptôme, quoique très-fréquent, ne se présente pas toujours et quelquefois l'embonpoint n'est pas diminué; le teint habituellement est

pâle et jaunâtre. Le tremblement des mains, de la langue, des lèvres, quelquefois l'embarras de la parole, servent encore à mieux caractériser l'origine de la maladie.

Symptômes objectifs et anatomie pathologique. — Si l'on passe maintenant à l'étude des *phénomènes objectifs* propres à l'amblyopie alcoolique, on verra qu'aucun d'eux ne justifie la gravité des désordres fonctionnels de la vision, et que ces désordres mêmes n'en sont la plupart du temps nullement justiciables, vu l'inconstance des lésions qu'on observe. — Voici en effet les résultats de l'examen physique :

A l'extérieur, on trouve habituellement une injection des vaisseaux conjonctivaux qui peut dégénérer en catarrhe chronique. Les yeux sont larmoyants quelquefois. — La pupille est plus ou moins mobile selon l'intensité de la maladie; quoique Herschler dise que, dans trente-six cas, il l'a trouvée notablement rétrécie, nous croyons que sa dilatation est la règle dans la période initiale; elle est, en général, plus lente à se contracter et plus paresseuse.

A l'examen ophthalmoscopique, on ne trouve généralement aucune lésion constante, surtout à l'origine de la maladie, dont soit justiciable l'amblyopie. Les recherches ont été patientes, laborieuses, le résultat a été, la plupart du temps, négatif. Cependant, on a raison de dire « que lorsqu'à une période avancée l'amblyopie a été successivement aggravée par l'ingestion continuelle de spiritueux, on remarque la perte de transparence de la rétine, des infiltrations périvasculaires, des engorgements veineux et une atrophie de la papille. »

Galezowski a appelé l'attention sur un phénomène qui se rencontre dans un certain nombre de cas d'amblyopie alcoolique. Voici le résultat de ses recherches encore inédites. On trouve une distension des veines, donnant lieu par places à de petites hémorrhagies consécutives, à des ruptures partielles, et à une disparition par place des artères. — Or, en face d'*une disparition par place des artères*, il faut savoir que deux conditions différentes peuvent produire le même phénomène :

1° D'abord, à l'état physiologique, on peut observer une conformation particulière de la rétine, dans laquelle on remarque sur certains points et sur une certaine étendue, une opacité blanchâtre facile-

ment aperçue à l'image droite. — Cette opacité tient à une perte de transparence des enveloppes du *cylinder axis* des fibres optiques, et suffit pour expliquer la disparition partielle des artères. Ce qui fait la caractéristique de cet état physiologique, c'est sa permanence et l'immobilisation, on peut le dire, de la disparition par place des artères;

2° Mais elle peut tenir à une cause toute pathologique peu connue encore et qui n'est autre *qu'une contraction spasmodique et par place des artères.* La possibilité de cette contraction est d'abord démontrée par l'anatomie qui prouve, d'après les recherches de Gimbert, élève de Robin, que les artères étant munies de deux ordres de fibres, les unes circulaires et les autres longitudinales, la contraction des premières amènera un rétrécissement du calibre des vaisseaux, et la contraction des secondes une dilatation.— Cette contraction est de plus affirmée par l'examen ophthalmoscopique qui montre que simultanément à la contraction des artères, on observe une distension des veines; par places celles-ci deviennent comme variqueuses, gonflées; une stase sanguine se produit; il se forme des ampoules et des anévrysmes miliaires décrits pour la première fois par Liouville, qui peuvent aboutir à des ruptures et à des hémorrhagies partielles que l'on peut facilement constater.

La contraction des artères devient donc le premier anneau d'une chaîne qui a pour aboutissant la stase veineuse et l'hémorrhagie capillaire. Cette contraction est elle-même le dernier terme d'une série pathologique dont l'*anémie* est le premier facteur. On ne saurait nier, en effet, que toute intoxication chronique ne conduise nécessairement et fatalement à l'anémie; cette anémie deviendra alors la cause d'une *excitation sympathique réflexe* qui, transmise aux centres nerveux, déterminera la contraction des vaisseaux rétiniens. Examinons, en effet, quelques-unes des autres amblyopies qui procèdent de l'anémie, et nous verrons cette même influence générale produire les mêmes effets prochains ou éloignés. Ainsi, dans l'héméralopie endémique, on observe souvent une contraction par place des artères et des hémorrhagies consécutives; dans l'amblyopie consécutive à l'onanisme, l'anémie qui est le premier facteur engendre souvent la même série pathologique. On peut également observer des lésions semblables chez des malades atteints de diar-

rhées chroniques ou chez des enfants en proie aux vers intestinaux, lésions simultanées à une amblyopie par anémie.

Une preuve manifeste que, dans tous ces cas, il y a excitation du sympathique, c'est l'état ordinaire de dilatation dans lequel on trouve la pupille, qui se contracte, au contraire, lorsque le sympathique est paralysé.

Mais la contraction des artères qui procède de l'anémie générale devra l'engendrer à son tour, soit dans le cerveau, soit dans la rétine, et amener une perte de fonctions, analogue à ce qu'on observe dans la syncope, par exemple, où il y a anémie par suite de la contraction des vaisseaux du cerveau ; car, si l'on couche le malade, le sang arrivant par la loi de la pesanteur, les vaisseaux se distendent et la connaissance perdue revient. — Une observation très-intéressante vient de nous être communiquée par M. Galezowski pour légitimer tout ce que nous venons de dire sur la contraction spasmodique des vaisseaux de la rétine. C'est un malade qu'il a observé avec M. Maurice Raynaud, à Saint-Antoine, qui éprouve d'une façon intermittente un refroidissement des extrémités (pieds, mains), qui deviennent glacées par moments. Toutes les fois que cela arrive, le malade marche mal ; il est comme un homme ataxique; si on l'échauffe, la température normale revient à ses extrémités et il guérit. Mais, chose remarquable, au moment où les pieds et les mains s'échauffent, il y a amblyopie, et dès que le froid revient, la vue revient avec lui. Pendant ce temps on peut assister avec l'ophthalmoscope au phénomène de contraction par places des vaisseaux, qui apparaît au moment où le corps s'échauffe, c'est-à-dire pendant l'amblyopie, et disparaît au moment où il se refroidit, avec le retour de la vision.

Au résumé, on observe souvent dans l'amblyopie alcoolique la contraction par places des vaisseaux, et ce qui fait la caractéristique de cette lésion pathologique, ce sont les modifications et les changements qu'on observe dans leur calibre sous une influence naturelle ou thérapeutique.

Diagnostic différentiel. — Les symptômes de l'amblyopie alcoolique, lorsqu'ils se trouvent réunis ensemble et groupés en faisceau, forment une série caractéristique qu'il est bien difficile à un observateur attentif de méconnaître et qui le conduit naturellement sur la

voie du diagnostic; il est d'ailleurs aidé dans cette tâche par les troubles fonctionnels généraux de l'alcoolisme chronique qui, bien interrogés, donnent une sanction dernière à la conviction de l'observateur.

Étant, en effet, éliminées toutes les amblyopies tenant à une lésion visible du fond de l'œil ou à un défaut de réfraction ou d'accommodation, avec quelles autres amblyopies pourrait-on confondre le plus généralement celle dite toxique, tenant à l'abus de l'alcool?

Avec l'*amblyopie glycosurique* le doute ne saurait subsister longtemps, puisque l'examen direct des urines, qui révèle dans ce dernier cas la présence du sucre, juge la question.

Avec l'*atrophie de la papille au début*, qui est une forme très-commune d'amblyopie; l'embarras peut se glisser dans l'esprit de l'observateur et lui faire commettre une erreur grave de diagnostic. Il importe donc d'être fixé sur la symptomatologie de cette dernière affection.

L'atrophie de la papille peut, dans sa période commençante, exister pendant longtemps sans avoir aucune lésion visible à l'ophthalmoscope.

La maladie peut débuter, en effet, et grandir pendant des semaines et des mois avec l'absence de toute lésion dans l'œil; le siége de la lésion qui a débuté dans le cerveau est encore central; mais la maladie progresse, elle envahit le nerf optique et le parcourt bientôt depuis son origine jusqu'à sa terminaison.

C'est la période d'évolution extra-oculaire que nous devons étudier au point de vue symptomatique, pour éclairer un diagnostic dont l'importance n'échappera à personne, puisque cette maladie est souvent l'épiphénomène de lésions constitutionnelles des plus graves.

a. La maladie se déclare le plus souvent lentement; le malade s'aperçoit que sa vue s'affaiblit petit à petit, d'une façon progressive qui peut mettre des mois et quelquefois des années à évoluer; il se plaint d'abord comme d'une ombre qui passe devant ses yeux; il est un peu ébloui par le soleil; cela l'inquiète peu d'abord, et ce n'est souvent qu'après plusieurs semaines, un mois, deux mois, qu'il songe à traiter une affection qui a fait des progrès continus.

b. Un signe caractéristique de cet affaiblissement lent et progressif du début, c'est que d'ordinaire il ne porte pas également sur les deux yeux au même degré; l'un est plus affecté que l'autre.

c. L'examen de l'acuité visuelle montre que le malade cesse d'abord de distinguer les caractères fins de l'échelle typographique; plus tard, il éprouve de la difficulté à lire les grosses lettres, et ce n'est que longtemps après qu'il perd la faculté de se conduire ; l'atrophie s'est alors révélée par des signes ophthalmoscopiques appréciables; et, enfin, à la limite de l'atrophie, toute perception lumineuse disparaît.

d. Dans la plupart des cas, le champ visuel périphérique n'est pas diminué au début, et ce n'est que plus tard, par les progrès de la maladie, qu'il se rétrécit ou concentriquement, ou dans un sens plus particulièrement. S'il y a hémiopie latérale homonyme ou croisée, elle est rarement très-accentuée, et il est plus fréquent de l'observer avec un rétrécissement simultané du champ visuel dans tous les sens.

e. La dyschromatopsie s'observe de bonne heure dans l'atrophie de la papille et, par sa constance, ajoute à la symptomatologie de l'affection un caractère très-important. Ainsi tous les malades atteints d'atrophie de la papille, soit commençante, soit avancée, accusent, avec l'affaiblissement de l'acuité visuelle, la perversion des facultés chromatiques de l'œil; et cette perversion affecte une forme particulière qui consiste en ce qu'au début les malades ne reconnaissent plus les teintes secondaires des couleurs n° 5 et n° 1. — D'autres perdent au commencement même la faculté de distinguer les couleurs *verte* et *rouge carmin.* — La couleur jaune est celle qui se conserve, chez les malades, tant qu'il reste la moindre perception lumineuse. La couleur bleue se conserve aussi pendant très-longtemps. Les faits de cécité des couleurs pourraient être pris comme un *signe caractéristique*, au point de vue de leur constance, de l'atrophie de la papille au début, au moment où les signes ophthalmoscopiques laissent encore l'observateur dans le doute et l'indécision.

f. On doit mentionner également comme symptômes de l'atrophie de la papille la présence des *photopsies* ou sensations lumineuses à formes variables et celle des *chrupsies* qui montre les objets entourés d'auréoles colorées d'une façon variable. — Les malades sont éblouis, fatigués par le soleil ; ils voient mieux le soir, parce que leur rétine est trop excitable à la lumière; ce n'est pas que l'acuité visuelle

augmente ; mais n'étant plus éblouis par le soleil ou la lumière du jour, ils distinguent en général mieux les objets.

g. Cette maladie est progressive ; elle marche lentement, mais sans jamais rétrocéder ; elle ne présente pas les intermittences que nous verrons caractéristiques des amblyopies alcooliques ou glycosuriques : elle marche comme fatalement à son but, et la thérapeutique la plus active elle-même est le plus souvent impuissante à l'enrayer.

h. L'étude des symptômes fonctionnels qui découlent des antécédents ou du mode de développement de la maladie générale, dont l'atrophie de la papille est un épiphénomène, ou sur laquelle elle est greffée, peut jeter un grand jour sur le diagnostic. Ainsi on doit dire que l'atrophie est liée le plus souvent à des altérations très-variées des centres nerveux ; il arrive souvent que ces dernières ne se déclarent qu'après l'apparition des troubles visuels et qu'on ne trouve point de renseignements dans l'étude de la santé générale du malade ; on ne doit pas oublier alors d'interroger la parenté du malade et de s'informer scrupuleusement si un membre de sa famille n'a pas été atteint d'une affection cérébrale : une réponse affirmative pourra quelquefois éclairer le diagnostic.

Dans les affections de la moelle (dégénérescence grise des cordons postérieurs), les symptômes de l'atrophie de la papille ne débutent au contraire que lorsque les troubles caractéristiques intéressant la sensibilité et la motilité de cette maladie ont déjà commencé. C'est ainsi que l'on constatera des douleurs sur le front et dans la tête ; des éblouissements, un affaiblissement de la mémoire, la difficulté dans la parole et quelquefois des paralysies des nerfs moteurs dans l'œil, la sensibilité émoussée de la peau, des douleurs fulgurantes et lancinantes dans les membres ; un affaiblissement ou un défaut de coordination dans les jambes. Tout cela forme un ensemble symptomatique qui, s'accentuant de plus en plus, éclaire l'observateur sur la nature de la maladie à l'invasion de laquelle il assiste, et qui permet par conséquent de différencier facilement l'atrophie de la papille au début d'avec l'amblyopie alcoolique.

PRONOSTIC DE L'AMBLYOPIE ALCOOLIQUE.

Le pronostic est variable suivant l'état où est arrivé l'amblyopie, et il est d'autant moins sérieux que l'amblyopie est moins avancée. En principe, l'amblyopie alcoolique récente est guérissable et parfaitement justiciable d'un traitement sagement conduit, et surtout sagement et scrupuleusement exécuté; nous avons été à même d'observer de nombreux exemples de semblables guérisons; elles sont souvent à longue échéance, et l'on ne peut espérer voir la maladie rétrocéder et disparaître qu'au bout d'un temps plus ou moins long. Le fait n'en existe pas moins, et la maladie ne doit jamais de prime à bord être réputée incurable. Si d'un autre côté l'amblyopie est très-ancienne et s'il y a déjà quelque altération du fond de l'œil, une guérison intégrale n'est plus à espérer, mais la maladie peut cesser de progresser et ce qui reste de la vision peut être conservé. On aura toutefois toujours à se mettre en garde contre les récidives qui seront presque fatales pour tout malade oublieux des règles thérapeutiques et hygiéniques qui lui seront imposées. La maladie peut ainsi conduire, contrairement à l'opinion de Mooren, à la cécité par suite d'atrophie du nerf optique, fréquente chez les ivrognes, d'après Hutchinson.

TRAITEMENT.

Quel traitement doit-on instituer?

D'abord il faut supprimer l'alcool : sublata causa, tollitur effectus. Il faut faire table rase du poison qui a infecté l'économie. Voilà la première indication; elle est urgente et capitale. Le malade doit être informé que, s'il ne se soumet pas à cette dure nécessité qui peut être pour lui un vrai sacrifice d'Abraham, il n'a nullement à espérer une amélioration quelconque par la voie thérapeutique.

Pour donner le change au palais qui réclame son excitant habituel, on peut engager le malade à couper ses boissons avec de l'eau de Seltz.

Après les indications hygiéniques viennent les indications thérapeutiques; elles peuvent se ranger sous trois chefs :

1° Il faut d'abord s'adresser au système nerveux pour combattre

l'état d'excitation dans lequel il se trouve. Pour remplir cette indication, on donnera très-bien le *bromure de potassium* qu'a déjà conseillé le professeur Gubler contre l'alcoolisme en général. On le portera à haute dose, 1, 2, 3 grammes par jour. — Galezowski considère également, et avec raison, comme un excellent moyen, l'emploi du *collyre à l'ésérine* (calabarine), instillé dans l'œil une fois par jour, une goutte de collyre : sulfate neutre d'ésérine, 0,02; eau distillée, 10 grammes. Il est destiné à réagir directement contre l'état de contraction spasmodique des vaisseaux en les dilatant. Les résultats directs ne se font pas attendre et l'on en observe les meilleurs résultats que nous avons pu constater. — L'opium pourra également être donné pour combattre le spasme des vaisseaux, en apaisant le système nerveux.

2° La seconde indication ressort de la méthode révulsive : il faut s'adresser aux dérivatifs pour combattre la congestion qui a de la tendance à passer à l'état chronique. Les pédiluves irritants, les ventouses sèches, les sinapismes aux extrémités inférieures, des déplétions sanguines rapides, pratiquées aux tempes avec la ventouse de Heurteloup, pourront être d'un excellent effet.

La médication excitante employée sous forme de frictions sur le front et les tempes, avec des liniments à l'essence de térébenthine, l'alcool de lavande, l'ammoniaque, etc., produira d'heureux résultats. On pourra y joindre des injections sous-cutanées de strychnine et l'application d'un courant continu autour de l'orbite.

3° La troisième indication consiste à tonifier le malade, à refaire, s'il est possible, cette économie ébranlée par une intoxication chronique. Ainsi la vie à l'air frais, un régime réglé, les préparations de quinquina et de fer rempliront ce but. Il faudra, de plus, combattre les symptômes dominants : dyspepsie, gastrite, insomnie, etc., par les moyens appropriés.

Dr G. Apostoli.

BIBLIOGRAPHIE

PUBLICATIONS FRANÇAISES ET ÉTRANGÈRES

KLINISCHE MONATSBLAETTER FUER AUGENHEILKUNDE

(Fin du n° de février et mars.)

Deux cas de névrite optique, par L. Kröhn.

L'auteur passe d'abord en revue quelques-unes des théories par lesquelles on a cherché à expliquer la manière dont se produit la névrite optique.

Pour de Graefe, elle est due souvent à un obstacle dans la circulation de la veine centrale de la rétine : cet obstacle aurait son siége dans la veine elle-même, ou bien serait consécutif à une pression exercée, dans la cavité crânienne, sur les sinus caverneux.

O. Becker, s'appuyant sur les recherches anatomiques de Sesemann et Grosswald qui ont établi que la veine centrale de la rétine ne se déverse pas seulement dans le sinus caverneux correspondant, mais aussi dans la veine faciale antérieure, pense qu'une obstruction des vaisseaux cérébraux ne suffirait pas à déterminer la congestion de la veine centrale de la rétine.

Schmidt, prenant pour point de départ les expériences de Schwalbe, en a déduit une autre explication de la congestion de la papille : selon lui, quand la pression intra-crânienne est augmentée, le liquide contenu dans l'espace arachnoïdien peut être refoulé jusque dans l'espace sous-vaginal du nerf optique et de là être poussé dans un système de canaux fins qui existent dans la lame criblée ; arrivé là, ce liquide comprimerait alors les vaisseaux du nerf optique. Cette manière de voir a été confirmée par les expériences de Manz qui a fait des injections dans la cavité arachnoïdienne d'animaux vivants, chez lesquels on put constater ensuite à l'ophthalmoscope tous les signes de la congestion papillaire.

L'auteur fait à la théorie de Schmidt quelques objections : d'accord avec Virchow, il constate que dans la cavité arachnoïdienne normale, il n'y a que peu ou pas de liquide ; lorsque l'arachnoïde devient le siége d'une transsudation pathologique, il s'y développe de l'œdème et non pas une exsudation libre à la surface de cette membrane. Ce n'est que dans des cas rares et qui n'ont aucun rapport avec le point en litige, que l'on trouve, d'après Virchow, du liquide libre dans l'espace arachnoïdien.

Néanmoins l'auteur ne veut pas rejeter entièrement la théorie de Schmidt qui a pour elle les expériences de Manz, mais il cherche d'autres voies qui pourraient permettre à du liquide existant dans les ventricules d'arriver jusqu'au nerf optique. Or, ces voies existent réellement : Key et Retzius, à Stockholm, ont injecté dans les espaces sous-arachnoïdiens un liquide coloré qui, de là, pénètre dans les espaces lymphatiques en forme de gaînes qui entourent les vaisseaux de la pie-

mère, puis dans l'espace compris entre la pie-mère et le cerveau, et enfin dans les ventricules : ce liquide n'a jamais pénétré dans la cavité arachnoïdienne elle-même. Ces espaces que nous venons d'énumérer une fois remplis, l'injection parut dans un canal inconnu auparavant, concentrique à l'espace sous-vaginal déjà connu et situé en dedans de lui : ces deux canaux semblaient communiquer près du bulbe. Il est possible, dit l'auteur, que quand la pression intra-crânienne est augmentée, du liquide puisse, par cette voie, être refoulé depuis les ventricules jusque dans le nerf optique, et il ne serait pas sans intérêt que l'attention des observateurs fût attirée sur ce point dans les autopsies.

Ceci posé, l'auteur expose les deux faits que voici :

Obs. I. Enfant de huit ans ; depuis l'été 1870 : céphalalgie fréquente, assez vive pour donner lieu quelquefois à des pertes de connaissance et à des convulsions. En automne 1870 : lit avec peine ; depuis lors la vision a baissé chaque jour. Le 11 janvier 71 : céphalalgie, affaiblissement des facultés intellectuelles ; les dimensions de la tête sont considérablement augmentées ; circonférence horizontale maxima : 52 centimètres ; le plus grand diamètre longitudinal : 19 centimètres ; diamètre bipariétal : 14 centimètres et demi ; front haut, très-bombé ; acuité visuelle très-diminuée des deux côtés ; papilles d'un gris rosé, très-saillantes ; veines du fond de l'œil gonflées. — Le 30 janvier : paralysie à droite de l'oculomoteur commun ; S—O ; somnolence ; le 25 février : paralysie du releveur de la paupière supérieure droite ; mort le 1er mars.

Autopsie. — On congela tout le contenu de la boîte crânienne y compris les cavités orbitaires, puis on scia le crâne horizontalement : l'épaisseur du crâne ne dépassait guère 1 millimètre.

Pas de glace à la surface du cerveau ; circonvolutions cérébrales aplaties ; les espaces sous-arachnoïdiens sont vides.

Dilatation énorme des ventricules latéraux, surtout à droite ; ils sont remplis de glace ; sur le plancher de la corne postérieure du ventricule latéral droit apparaît une tumeur rosée, de la grosseur d'un œuf de pigeon. Les deux ventricules latéraux communiquent largement entre eux.

En poursuivant la glace qui se trouve dans la corne antérieure au-dessus du corps strié, on découvre qu'elle passe à travers la paroi du ventricule très-amincie à cet endroit, et qu'elle se continue avec une autre masse siégeant dans la cavité arachnoïdienne, épaisse de plusieurs millimètres et couvrant toute la base du crâne ; cette glace remonte dans une certaine étendue le long des côtés du cerveau. Elle entoure le chiasma et le nerf optique jusqu'à l'endroit où commence la gaîne externe du nerf.

Les gaînes externes des nerfs optiques sont lâches et semblent avoir été comme distendues ; elles sont unies à la gaîne interne par des ponts fibreux hypertrophiés, mais laissant entre eux des lacunes qui communiquent ensemble ; on peut introduire des sondes à travers des ouvertures qui existent dans le tissu fibreux qui relie les deux gaînes du nerf optique au niveau du trou optique.

L'auteur n'a pu découvrir dans la gaîne interne du nerf optique l'espace signalé par les observateurs suédois.

La veine centrale de la rétine s'abouche tout entière avec la veine ophthal-

mique supérieure, et se jette avec elle, par un tronc commun, dans le sinus caverneux : c'est là, d'après Sesemann, une disposition tout exceptionnelle.

Sinus caverneux dilatés ; taches hémorrhagiques récentes dans les rétines.

A l'examen microscopique des nerfs optiques on trouve, dans le voisinage du bulbe, des amas de cellules entre les faisceaux de fibres nerveuses, qui, elles-mêmes, sont atrophiées çà et là et par points seulement. Des coupes faites à travers les nerfs, près des trous optiques, ont tout à fait l'aspect normal et à ce niveau il n'existe point d'atrophie des fibres nerveuses : la névrite optique aurait donc, ici, pris naissance près du bulbe. — La tumeur est un gliosarcome.

Dans ce cas, il y avait donc réellement une certaine quantité de liquide dans l'espace arachnoïdien. Ce liquide pouvait sans peine pénétrer dans les espaces intergaînaires des nerfs optiques.

Le liquide en question avait pénétré dans l'espace arachnoïdien par le moyen d'une ouverture *anormale* qui s'était faite dans la paroi d'un ventricule latéral énormément dilaté, et c'est en ceci que ce cas diffère des conditions admises dans la théorie de Schmidt.

Obs. II.—Femme de trente ans ; pâle, anémique ; les forces ont commencé à décliner en mai 1870 ; depuis cette époque, céphalalgie, vomissements, diminution de l'acuité visuelle ; en même temps il se déclarait, dans le côté droit du ventre, une tumeur douloureuse, qui en novembre 1870 est grosse comme le poing. Le 10 décembre 1870, outre les symptômes ci-dessus et la perte totale de l'acuité visuelle, on constate tous les signes d'une névrite optique, accompagnée de plaques hémorrhagiques du fond de l'œil. Quoique l'intelligence fût nette, l'auteur considéra comme probable que la névrite était due à une tumeur du cerveau semblable à celle de l'abdomen. — La mort a lieu le 3 janvier 1871.

Autopsie. — La tumeur abdominale était un carcinome. Tous les autres organes abdominaux sont normaux, mais très-exsangues.

Point de tumeur cérébrale.

Les deux nerfs optiques, avant leur entrée dans le bulbe, sont entourés chacun d'une petite *tumeur* qui est enclavée dans l'espace intergaînaire ; chacune de ces tumeurs est constituée par des amas de grosses cellules que l'on peut poursuivre jusqu'au centre même du nerf où elles sont interposées entre les faisceaux de fibres nerveuses. Ces cellules sont en très-grand nombre autour de l'artère et de la veine centrales, et cette dernière, autant que l'on en peut juger, est aplatie par la pression qu'exercent sur elle ces produits nouveaux.

Dr J. Boncour.

Épithélioma perlé ou margaritoïde de l'iris (1),
par le Dr F. Monoyer (de Strasbourg).

Tel est le titre de la brochure, ornée d'une magnifique planche en chromolithographie, que vient de faire paraître le docteur Monoyer et qui n'est qu'une

(1) Berger-Levrault et Ce, libraires-éditeurs, rue des Beaux-Arts, 5. Paris.

reproduction d'un article inséré au mois de juin dans la *Gazette médicale de Strasbourg*.

Non-seulement l'organe de la vue, à cause des nombreuses maladies qui l'atteignent, est capable de fournir une riche moisson aux observateurs, mais encore chacune des parties constituantes du globe est susceptible de présenter à elle seule un nombre considérable de cas pathologiques. — L'iris particulièrement est l'organe où l'on rencontre le plus d'altérations. — Depuis Maître-Jan, qui décrivait, en 1711, l'*excroissance de l'iris*, jusqu'à ces dernières années où la pathologie de membrane a été presque complétée, on a observé et décrit tour à tour une série de tumeurs appelées *fongus hématode, kyste dermoïde, lipome, angiome, sarcome incolore, sarcome* ou *cancer mélanotique; tubercule.*

Le docteur Monoyer ajoute à ce groupe l'*épithélioma perlé* qu'il croit devoir rapprocher des tumeurs que l'on confondait autrefois sous le nom de *kyste de l'iris.*

Double épithélioma perlé de l'iris, consécutif à un traumatisme. Extraction de la plus volumineuse des tumeurs. Panophthalmie. Examen histologique de la tumeur.

Il s'agit d'un jeune ouvrier de dix-sept ans, qui un an avant son entrée au service ophthalmologique de Strasbourg, cherchant à dégager d'un rouleau de fil de fer l'une des extrémités du fil, fut frappé par celle-ci à l'œil droit, au moment, où devenant libre, elle se redressa brusquement. Vives douleurs, écoulement de liquide incolore, abolition complète et immédiate de la vue. Rougeur péricornéenne et photophobie.

Fomentations froides pendant une semaine. La vision se rétablit, mais la photophobie et le larmoiement persistent. Tache blanche stationnaire sur le côté interne de la cornée. Au bout de deux mois, sur le côté externe et inférieur de l'iris, une autre tache blanche qui s'agrandit rapidement; enfin une troisième tache blanche, en haut et en dedans, celle-ci toute petite et ne faisant pas de progrès.

Au bout d'un an, quand le docteur Monoyer examine le malade, il trouve : 1° en bas et en dehors, sur l'iris, une tumeur d'un blanc brillant, à reflet *nacré*, de la forme et de la dimension d'un gros grain de blé, proéminant dans la chambre antérieure jusqu'à la cornée, et limitée à son pourtour par un étroit liséré jaunâtre. 2° une seconde tumeur, située à l'opposite de la première, sur la grande circonférence de l'iris. — Cette tumeur ressemble, à s'y méprendre, à une perle de nacre grosse comme un grain de millet ; petit bourrelet jaunâtre tout autour ; un cil fin et délié, adhérent à cette tumeur, la traverse tout entière. Il a été apporté du dehors à travers la cornée perforée par le traumatisme. La pupille est à peine déformée.

Diagnostic. Kystes *perlés* ou *nacrés*, à cause de leur aspect, et pour ne rien préjuger de la nature des tumeurs.

Opération. Le malade est chloroformisé. Incision avec le couteau linéaire de la sclérotique cornéenne au niveau et parallèlement à la grosse tumeur, et la dépassant de chaque côté de 2 millimètres. Nombreuses tentatives d'extraction avec la pince courbe à iridectomie. Chaque fois de petits fragments se détachent. Aucun liquide ne s'en écoule. Excision d'une petite portion d'iris du côté interne de la tu-

meur, afin de pouvoir, par ce coloboma, passer un instrument. Après plusieurs essais infructueux, l'opérateur peut introduire enfin une des branches de la pince derrière l'iris, saisir la tumeur au dehors et l'exciser. Quelques petits débris restent dans la chambre antérieure.

La petite tumeur reste intacte.

A la suite de cette opération, qui avait duré près d'une heure : douleurs très-vives, inflammation et suppuration ; le pus s'échappe de la plaie cornéenne et remplit entièrement la chambre antérieure ; fièvre. — Ces symptômes s'amendent un peu ; mais après onze jours, nouvelle poussée inflammatoire ; phlegmon de l'œil ; la cornée entre en suppuration, les paupières se tuméfient au point d'empêcher de découvrir le globe de l'œil. — Au bout d'un mois, la suppuration est tarie, mais l'œil présente des désordres irrémédiables. Il est en voie d'atrophie. — Application d'un œil artificiel sur le moignon.

L'examen histologique de la tumeur pratiqué par les docteurs F. Monoyer et F. Gross a montré qu'elle était composée uniquement et entièrement de lamelles solides disposées en couches concentriques emboîtées les unes dans les autres comme les squames d'un bulbe d'oignon, sans membrane d'enveloppe ni contenu distinct.

En faisant une coupe perpendiculaire, on y a trouvé des cellules fusiformes, transparentes, accolées les unes aux autres, sans noyaux à l'intérieur ; çà et là quelques fines granulations.

Dans une coupe parallèle, au lieu de cellules fusiformes, on découvre de larges cellules à contour ovale, avec quelques granulations à l'intérieur, mais pas de noyau. Les éléments histologiques ressemblent de tout point aux cellules épithéliales qui composent la couche cornée de l'épiderme. En outre, on aperçoit en divers endroits des groupes de cristaux de cholestérine.

Telles sont certaines formes de tumeurs du cerveau décrites par Cruveilhier sous le nom de *tumeurs perlées* et que H. Müller appelle cholestéatomes. — Cornil et Ranvier ont désigné à leur tour cette espèce de tumeur sous le nom d'*épithélioma pavimenteux perlé*. Le docteur Monoyer lui donne simplement celui d'*épithélioma perlé* ou *margaritoïde*.

Dr Adolphe Piéchaud.

Sur un cas d'oblitération subite de l'artère centrale de la rétine, par le docteur Sichel.

Une dame de cinquante-quatre ans, atteinte depuis de longues années d'insuffisance auriculo-ventriculaire, est frappée subitement, après une grande frayeur, d'une cécité complète de l'œil gauche. L'ophthalmoscope fait découvrir *à droite*, de petites hémorrhagies disséminées dans le fond de l'œil, et *à gauche*, une large tache hémorrhagique au niveau de la *macula*. La vue, qui était d'abord totalement abolie, revient un peu au bout de quelques jours, puis elle se perd de nouveau. — Bientôt, on peut constater une atrophie commençante du nerf optique, puis la transformation de l'artère centrale en un cordon blanchâtre et opaque.

La malade meurt dix-huit mois après, à Sainte-Périne. Le docteur Sichel, qui

fait l'autopsie de l'œil, trouve l'artère centrale entièrement obstruée par un caillot, et il est porté à penser, eu égard à la lésion de la valvule mitrale, qu'il s'agit, dans le cas présent, d'une embolie bien plutôt que d'une thrombose qui se serait déclarée tout à coup dans le vaisseau. (Observation publiée par les *Archives de physiologie.*)

De l'iritis en général considérée surtout au point de vue pratique, par le docteur Romée (de Liége). (Mémoire couronné par la Société médico-chirurgicale de Liége.)

Nous y trouvons une réfutation de toute division basée, soit sur la prédominance d'un symptôme, ce qui multiplie les variétés sans aucun avantage, soit sur les causes qui sans doute doivent singulièrement compter pour l'établissement d'un traitement, mais qui conduisent à des divisions muliples. M. Romée prend pour base l'anatomie, ce qui peut paraître plus facile et plus conforme à la pratique. Le traitement est la partie qui est exposée avec le plus de soin; nous en extrayons un passage :

« Combattez immédiatement la cause, si c'est possible, nous dit-on; mais si, chez un diathésique, la cause est inconnue, ou mise sur le compte de la diathèse, attendre que celle-ci soit modifiée par un traitement convenable, serait exposer l'œil à une perte presque certaine. Aussi faut-il, la plupart du temps, aborder le traitement local, et instituer le traitement général. »

Une des méthodes les plus suivies est celle qui consiste dans l'emploi des saignées. L'auteur cite les différentes émissions sanguines usitées contre l'iritis, leurs avantages, leurs inconvénients, et donne la préférence aux applications de sangsues à l'apophyse mastoïde. « Cette région, par son étendue, permet l'emploi simultané d'un grand nombre de sangsues, ce qui répond au principe des saignées suffisantes ; elle n'offre pas les dangers fréquents des autres régions (tempe, angle interne de l'œil, paupières, nez), et donne les meilleurs résultats pratiques.— Les mercuriaux sont très-utiles. Leurs modes d'administration sont successivement décrits ; on les emploie rarement seuls. Dans certains cas, l'auteur remplace l'onguent mercuriel par la pommade à l'oxyde noir de cuivre. Il préconise de plus la paracentèse de la chambre antérieure. « C'est une opération qui peut être d'un grand secours dans l'iritis, qu'elle soit aiguë ou chronique, qu'il y ait ou non hypopyon ; les avantages sont nombreux et les inconvénients excessivement rares. » Le remède qui sera toujours administré avec avantage et sans inconvénient, à la condition qu'on surveille ses effets, est le sulfate neutre d'atropine. L'auteur montre les résultats qu'on en obtient et atténue singulièrement les dangers qu'on lui a attribués.

Le traitement général sera employé suivant les indications; quelquefois, dès le début, comme les toniques dans certains cas, quelquefois après que l'acuité des symptômes aura disparu. (*Mouvement médical*, août 1872.)

Blépharospasme ; traitement inefficace pendant trois mois ; section sous-cutanée des deux nerfs sus-orbitaires ; guérison (hôpital Saint-Louis, service de M. le docteur Tillaux).

Nous recommandons l'observation suivante à toute l'attention des praticiens ; elle est intéressante par la nature de la maladie et surtout par le traitement.

Une jeune fille de dix-sept ans, la nommée B..., Marie, blanchisseuse, se présentait à la consultation de l'hôpital Saint-Louis, le 17 avril dernier, ou plutôt elle y était conduite par son père ; car la vision était complétement abolie par suite de l'occlusion hermétique des paupières. Quinze jours environ auparavant, cette jeune fille, soumise à un courant d'air pendant qu'elle était au lavoir, avait contracté une légère conjonctivite. Sous l'influence d'un collyre, la rougeur des yeux n'avait pas tardé à diminuer ; mais il survint en même temps une constriction involontaire des paupières qui fit des progrès tels, qu'après quelques jours l'occlusion était complète.

Voici l'état de la malade à son entrée à l'hôpital :

Les deux yeux sont complétement recouverts par les paupières. Ce n'est pas une chute passive, comme dans le ptosis, par exemple, car la contracture du muscle orbiculaire se traduit par de nombreux plis transversaux à la peau. La physionomie exprime la douleur et, en effet, cette contracture est douloureuse. La douleur est spontanée et permanente ; elle est notablement exagérée par la pression tout autour de l'orbite. La pression au point d'émergence des nerfs ne l'augmente pas. La malade, invitée à suivre le trajet de la douleur, parcourt exactement avec le doigt la région occupée par le muscle orbiculaire ; il n'y a pas de point douloureux ; la peau présente au toucher un léger degré d'hyperesthésie. Dans nul autre endroit de la face ou du crâne il n'existe de douleur ni de contracture. La malade a toujours joui d'ailleurs de la plus parfaite santé.

Sur notre demande, elle fait de vifs efforts pour ouvrir les paupières, mais infructueusement. Procédant alors à l'exploration du globe de l'œil, nous éprouvons une véritable difficulté à soulever les paupières, à cause de la forte douleur que fait éprouver cette manœuvre. Ce n'est pas sans étonnement que nous constatons une intégrité complète des deux globes : la conjonctive n'a pas la moindre rougeur, la cornée est d'une transparence parfaite et l'éclairage latéral ne fait pas découvrir la plus légère érosion à sa surface. Du reste, aussitôt que les paupières sont écartées, la malade déclare voir absolument comme avant d'être malade. De plus, chose remarquable, il n'y a pas trace de photophobie ; une lumière vive approchée de l'œil ne surajoute aucune douleur et n'augmente pas la contracture ; la malade déclare à plusieurs reprises que la lumière ne la gêne nullement. L'iris jouit de mouvements physiologiques.

Nous avions donc affaire à un blépharospasme exceptionnel. En effet, cette affection est très-commune dans certaines conjonctivites, à la suite d'introduction de corps étrangers dans les culs-de-sac conjonctivaux ou dans la cornée, et surtout à la suite des kératites superficielles, des ulcères de la cornée — et je m'attendais à rencontrer cette dernière lésion. — Mais rien de tout cela : ni conjonctivite, ni kératite, ni blépharite, pas de larmoiement ; aucune cause apparente, en un

mot, d'excitation sur les nerfs de la cinquième paire. Il y avait bien une molaire supérieure cariée de chaque côté, mais la malade n'en avait jamais souffert.

Nous avons vu qu'une légère conjonctivite avait précédé l'apparition du blépharospasme. Faut-il voir là une excitation suffisante sur la cinquième paire pour provoquer une action réflexe sur la septième? La chose est à la rigueur possible, puisque c'est ainsi qu'agissent les ulcères de la cornée. Le fait n'en serait pas moins singulier, car les nerfs moteurs cessent généralement de réfléchir l'excitation portée sur les nerfs sensitifs lorsque cette excitation a disparu, et, dans l'espèce, le blépharospasme a duré trois mois et demi après la conjonctivite. — Vu l'absence de toute cause apparente d'excitation, il me parut juste de désigner cette affection sous le nom de *blépharospasme essentiel*.

Marie B..., sans avoir présenté d'accidents hystériques proprement dits, a cependant un tempérament nerveux. Elle est assez irritable, au dire des parents. Pourquoi ne pas voir dans sa maladie une contracture analogue à celle que l'on rencontre si fréquemment dans l'hystérie? Expliquons-nous autrement la contracture des muscles pelvi-trochantériens dans ce que B. Brodie a appelé la *coxalgie nerveuse?*

Si le blépharospasme est une maladie dont la nature soit difficile à préciser, nous ne sommes pas beaucoup plus avancés sur le traitement qu'il convient de lui appliquer.

Nous laissâmes la malade en observation durant les premiers jours sans faire de traitement actif. Les règles, toujours très-régulières, apparurent à cette époque.

Le 2 mai, nous commençâmes le traitement par les injections sous-cutanées de chlorhydrate de morphine, d'abord une fois, puis deux fois par jour. — Aucun résultat.

Ce fut ensuite le tour des vésicatoires volants autour de l'orbite, des vésicatoires morphinés. Un jour la malade entr'ouvrit les yeux et put voir un peu pendant une heure ; mais la contracture revint aussi violente.

Le 18 mai, nous pensâmes modifier l'état général par des douches. Ce traitement fut suivi pendant six jours sans aucun résultat et abandonné sur les instantes sollicitations de la malade.

Je songeai alors à traiter la contracture de l'orbiculaire comme nous traitons la contracture du sphincter anal dans la fissure, par la dilatation forcée. Le 25, la malade fut endormie au chloroforme. Je passai un écarteur sous chaque paupière et distendis, autant que le permettaient les commissures, les muscles orbiculaires ; pendant deux ou trois minutes je pratiquai la dilatation avec massage. Aucun résultat.

Sur ces entrefaites, M. Galezowski étant venu voir dans notre service une malade atteinte de rétinite leucémique (cas très-remarquable dans lequel l'acuité visuelle était normale), nous dit avoir obtenu la guérison d'un blépharospasme rebelle par l'extraction d'une dent cariée. Nous proposâmes aussitôt à notre malade de faire le sacrifice de ses deux molaires. Ce ne fut pas sans peine qu'elle se détermina à supporter cette nouvelle douleur, mais l'extraction ne fut suivie d'aucune amélioration.

Nous n'avions pas encore employé la faradisation dont quelques chirurgiens se sont servis avec avantage dans des cas semblables. Un oculiste très-distingué, M. Abadie, témoin de nos efforts infructueux, nous conseilla d'appliquer les courants continus. Il eut même la complaisance d'apporter à l'hôpital son appareil. Pendant plusieurs jours nous fîmes soigneusement l'application de ces courants, mais sans aucun résultat.

Aux courants continus, nous fîmes succéder les courants d'induction, sans plus de succès. Il semblait au contraire que l'électrisation eût augmenté la contracture de l'orbiculaire; il était survenu, en effet, depuis quelque temps, de l'entropion; les cils touchaient la cornée, et les bords palpébraux étaient enflammés.

Avant d'avoir recours aux opérations sanglantes, nous essayâmes le bromure de potassium pendant huit jours à dose croissante jusqu'à 6 grammes, mais le blépharospasme devenait de plus en plus douloureux et l'entropion augmentait.

Nous avions épuisé la série des moyens médicaux conseillés ordinairement contre le blépharospasme, en y ajoutant la dilatation forcée. Il nous fallut donc songer aux moyens chirurgicaux. Il en existe trois à peu près rationnels: la section des nerfs sus- et sous-orbitaires, la section du tendon de l'orbiculaire, et les sections multiples portant sur toute la largeur du sphincter palpébral.

Bien qu'en réalité aucune raison sérieuse ne nous engageât à commencer par l'une ou l'autre de ces opérations, nous résolûmes d'avoir d'abord recours à la section des nerfs sus-orbitaires, comme répondant le mieux à l'hypothèse d'un blépharospasme réflexe dont la cause pouvait nous échapper.

La malade fut portée à l'amphithéâtre le 17 juillet et endormie au chloroforme. L'opération consista dans une ponction faite à la peau à 1 centimètre de chaque côté de la ligne médiane et 1 centimètre au-dessus du sourcil. Un ténotome mousse introduit par cette piqûre fut porté horizontalement sous la peau jusqu'à 2 centimètres; puis la lame, tournée vers le frontal, incisa toutes les parties molles jusqu'à l'os. Un jet de sang assez nourri, s'échappant par chaque ouverture, fut aussitôt arrêté par la compression et la malade reportée à son lit.

A peine l'action du chloroforme eut-elle cessé, que Marie B... ouvrit les yeux sans le moindre effort et recouvra complétement la vision, à la plus grande satisfaction de l'assistance.

La peau dans laquelle se distribuent les deux nerfs sus-orbitaires était et est encore complétement insensible. Comment vont se comporter les bouts des nerfs divisés? Vont-ils se réunir et donner de nouveau naissance au blépharospasme? L'hypothèse est malheureusement très-admissible, et nous aurons recours alors à la résection. Dans tous les cas, aujourd'hui 4 août, dix-huit jours après l'opération, la malade demande à sortir de l'hôpital en se trouvant très-satisfaite du résultat. Il reste encore un peu de blépharite glandulo-ciliaire, mais la vision est bonne.

En résumé : *blépharospasme* ayant résisté aux injections hypodermiques, aux vésicatoires volants, aux vésicatoires morphinés, à la dilatation forcée de l'orbiculaire, à l'ablation de dents cariées, aux douches froides, aux courants continus, aux courants d'induction, au bromure de potassium, et ayant cédé instantanément à la section des deux nerfs sus-orbitaires. La contracture de l'orbiculaire était donc

bien le résultat d'une excitation de la cinquième paire dont la nature nous échappe, excitation réfléchie au niveau du ganglion optique ou du ganglion de Meckel sur les branches du nerf facial qui se rendent à ce muscle.

(*Bulletin général de thérapeutique*, 15 août 1872.)

Traitement de l'ophthalmie granuleuse par le sulfate de quinine appliqué localement.

Après avoir fait des expériences à l'aide de la bryone et du nitrate de mercure, M. Bader, médecin de Guy's Hospital, a expérimenté le sulfate de quinine. Dans quelques cas l'application de ce sel a été suivie d'une vive cuisson pendant dix ou quinze minutes; dans d'autres, il n'y a pas eu de douleur; dans tous, il y a eu suppuration de la conjonctive avec diminution des granulations et éclaircissement de la cornée. La photophobie cesse assez vite, la dilatation de la pupille apparaît de douze à vingt-quatre heures après l'application de la quinine; les pupilles cependant, dilatées à la lumière faible, se contractent à la lumière vive. Dans huit cas sur lesquels est basé le travail de M. Bader, les granulations, compliquées ou non de pannus de la cornée, et datant de trois mois à quatre ans, ont cédé à un traitement par la quinine qui a duré de deux à dix jours. (*Gaz. méd. de Paris.*)

Lettres sur l'oculistique, par M. le Dr Fano.

Des *Lettres sur l'oculistique*, adressées par M. Fano au professeur Jules Cloquet et publiées dans la *France médicale*, nous extrayons le passage suivant, où l'auteur, cherchant à expliquer les insuccès dans les opérations de la cataracte, est porté à penser d'après de nombreuses observations personnelles que les accidents qui se développent à la suite de l'extraction du cristallin par l'une ou l'autre méthode doivent être mis exclusivement sur le compte de l'état général de l'individu ou d'une prédisposition locale. « La réussite des opérations de cataracte ne dépend pas tant de la *méthode* ou du *procédé*, que de l'aptitude plus ou moins grande à l'inflammation consécutive de l'œil sur lequel s'exerce l'action chirurgicale. Une vaste pratique m'a convaincu que des opérations faites dans les conditions les plus favorables sont suivies d'un insuccès radical, par suite de la phlegmasie qui se développe généralement quarante-huit heures après; tandis que des opérations faites dans des conditions beaucoup moins heureuses, soit par la faute du patient, soit par la nature même de la cataracte, ne sont suivies d'aucune réaction, laissent une pupille indemne de tout produit plastique, et permettent de récupérer la vision à un degré aussi satisfaisant que possible.

» Parmi les circonstances inhérentes aux manœuvres, de nature à inspirer des craintes sur les conséquences prochaines, il en est une avec laquelle je me suis trouvé souvent aux prises : c'est le volume exagéré du cristallin, par suite de l'existence d'un gros noyau dur. Après la section du lambeau de la cornée et l'écoulement de l'humeur aqueuse, la pupille (dilatée au préalable par l'atropine) revient

sur elle-même, et les efforts modérés de compression sur le globe ne parviennent pas à faire franchir la pupille par l'extrémité supérieure du cristallin. En vain renouvelez-vous ces efforts de pression douce ; le cristallin repousse l'iris en avant et le diaphragme oculaire proémine entre les lèvres de la plaie cornéale. On m'a cité plus d'un opérateur qui, en circonstance pareille, a abandonné le cristallin dans l'œil.

» Quand on est aux prises avec de pareilles difficultés, il faut aller chercher le cristallin derrière la pupille, avec la curette. On introduit celle-ci derrière la demi-circonférence supérieure de la pupille et jusque derrière le cristallin, manœuvre qui exige une *certaine légèreté de main* pour ne pas ouvrir les cellules du corps vitré ; puis on imprime à l'instrument un mouvement de bascule à la faveur duquel l'extrémité supérieure du cristallin franchit la pupille. Alors on retire la curette, et l'élasticité du globe, au besoin une légère compression sur celui-ci à travers la paupière inférieure, suffisent pour faire sortir le cristallin à travers la plaie cornéale.

» Il ne peut entrer dans l'esprit de personne de nier combien une pareille manœuvre, avec quelque habileté qu'elle soit faite, entraîne de vulnération pour l'œil. Et bien, je le dis en toute sincérité et avec cette loyauté scientifique que j'ai tenue de mon maître, le professeur Roux, loyauté que vous me rappeliez récemment dans une conversation que nous avons eue au sujet de l'illustre chirurgien de l'Hôtel-Dieu : je ne me rappelle pas d'insuccès dans ma pratique, à la suite de ces manœuvres ; tandis que je proclame avec la même franchise des revers cruels à la suite d'opérations de cataracte dont la facilité du manuel opératoire a émerveillé les spectateurs.

» J'invoque les souvenirs de plusieurs confrères qui ont assisté à des opérations de cataracte faites dans les conditions difficiles que j'ai énumérées tout à l'heure. Parmi les faits de ce genre, je citerai une opération de cataracte que j'ai faite à Orléans sur une demoiselle d'un certain âge, en présence des docteurs Bezard et Vaussin ; une autre opération faite à Pontoise en présence du docteur Bibard ; une autre encore, faite à Marmanhac (commune aux environ d'Aurillac), avec le docteur Vaissière. De ces trois opérés, chez lesquels il n'est pas survenu le moindre accident inflammatoire après l'extraction pratiquée dans des conditions aussi laborieuses, il en est deux qui vivent encore. L'un des survivants a recouvré une acuité de vision telle, qu'il remet de mois en mois et d'année en année l'opération à faire sur l'autre œil atteint également de cataracte. » (*France médicale*, 17 août.)

SOCIÉTÉ DE MÉDECINE DE LYON.

(Séance du 8 juillet.)

Nouvel appareil pour diagnostiquer l'astigmatisme.

M. Bravais présente à la Société un appareil qu'il a fait construire pour diagnostiquer le défaut de vision connu sous le nom d'*astigmatisme* et pour en mesurer le degré.

L'astigmatisme n'est bien connu que depuis les travaux de Donders, qui datent de 1862. Cette anomalie de réfraction de l'œil tient à une mauvaise conformation de la cornée, qui dans ses différents méridiens ne présente pas le même degré de courbure. Dans la majorité des cas, le méridien vertical de la cornée a une plus forte courbure que le méridien horizontal. Si l'on place au-devant de cet œil une fente horizontale, la vision pourra être très-nette pour les objets éloignés. Si, au contraire, on place la fente verticalement au-devant de l'œil, il y aura myopie pour ce méridien, l'œil ne verra plus que les objets rapprochés.

Un œil ainsi conformé et sans le secours d'aucun artifice aura toujours une vision imparfaite. Quel que soit l'état de son accommodation, à quelque distance que soient les objets, il ne se formera sur la rétine que des images plus ou moins déformées. On trouve, en effet, chez tout astigmate, un symptôme constant : la *diminution de l'acuité visuelle.*

Des verres ordinaires sphériques, concaves ou convexes, ne peuvent rien à cette irrégularité de forme de la cornée. Si l'un de ces verres, convenant à un des méridiens, est placé devant l'œil, comme il produit sur le méridien opposé un défaut inverse aussi fort, la vision ne s'en trouve que peu ou point changée.

Il faut de toute nécessité, pour remédier à l'astigmatisme, employer des verres qui, dans leurs diverses parties, n'aient pas une action réfringente égale. Les verres *cylindriques* remplissent ces conditions. Suivant l'axe du cylindre, ils ne sont qu'un verre à vitre à face parallèle, ne changeant rien à la marche des rayons lumineux ; dans le plan perpendiculaire à l'axe, ces verres présentent, au contraire, tel ou tel degré de courbure qui leur donne telle ou telle longueur focale.

Un verre cylindrique aura donc pour effet de corriger le méridien défectueux de la cornée sans rien changer au méridien normal. En rendant aux milieux de l'œil leur égalité de réfringence, ce verre fera cesser l'astigmatisme et rétablira la netteté de la vision.

Mais, pour qu'il en soit ainsi, il ne suffit pas d'avoir trouvé le numéro du verre correcteur, il faut encore avoir reconnu quelle orientation lui convient au-devant de l'œil. Toutes les difficultés, dans la détermination de l'astigmatisme, tiennent à cette nécessité de mesurer en même temps et le *degré* et la *direction* du défaut visuel. Essayer successivement les verres, comme pour la myopie ou l'hypermétropie, n'est plus ici une méthode applicable. Il a fallu recourir à d'autres moyens.

Le premier, qui est celui de Donders, consiste à faire deux déterminations de verres sphériques avec la fente sténopéique successivement placée devant l'œil, en face des deux méridiens principaux ; le malade lui-même a fait connaître la position de ces derniers en indiquant l'orientation de la figure linéaire qui lui apparaît, lorsqu'il fixe un point lumineux éloigné. Cette recherche demande quelquefois un temps assez long, mais elle donne des résultats exacts.

Dès 1864, le docteur Javal a construit un optomètre avec lequel les déterminations d'astigmatisme atteignent une grande précision. Avec cet appareil, on mesure directement le défaut visuel en faisant passer devant l'œil une série de verres cylindriques, jusqu'à ce qu'un verre rende également nets tous les rayons tracés dans un cadran et dont l'astigmate ne voyait d'abord qu'un seul. On s'est servi de cette première ligne vue nettement pour orienter la roue qui porte les cylindres,

Quelque méthode que l'on emploie pour déterminer l'astigmatisme, des difficultés peuvent se rencontrer, et presque toujours elles viennent des changements qui se produisent d'un instant à l'autre dans l'état de l'accommodation. Cette cause d'erreur est évitée dans l'appareil que la Société a sous les yeux.

Celui-ci se compose d'un tube unique portant à l'une de ses extrémités un écran, percé d'une petite ouverture, et à l'autre, pour oculaire, une lentille d'un foyer plus court que la longueur du tube. Dans l'intérieur se trouve une seconde lentille que l'on peut faire pivoter au moyen d'un pignon extérieur. C'est au moyen de l'obliquité de cette lentille que l'astigmatisme va se mesurer. Le pignon est armé d'une aiguille indiquant sur un cadran le degré d'obliquité de la lentille. Enfin, le tube lui-même tourne à frottement dur dans l'anneau qui termine un support vertical.

Une lampe étant placée derrière l'appareil, si un œil normal regarde par l'oculaire, il aperçoit un disque lumineux parfaitement rond. Un œil astigmate, au contraire, verra le disque sous forme ovalaire, toujours allongé dans le sens du méridien le plus réfringent de cet œil.

Il faut alors tourner le tube dans l'anneau, de manière à placer l'axe de rotation de la lentille en face de ce grand diamètre de l'ovale, puis on imprime au pignon son mouvement de rotation. L'astigmate voit le disque s'élargir, et bientôt devenir circulaire. C'est à ce moment que l'obliquité imprimée à la lentille a corrigé l'inégalité des méridiens de l'œil.

Si l'on a, une fois pour toutes, cherché quelles déviations de l'aiguille corrigent tel ou tel verre cylindrique, on aura construit une table donnant immédiatement, pour l'écartement trouvé, le numéro du verre correcteur.

Des divisions sont également établies sur l'anneau dans lequel tourne le tube, et elles servent à indiquer l'orientation de l'astigmatisme.

Cet appareil n'est qu'un *astigmomètre*, il ne détermine que le verre cylindrique. Après avoir trouvé ce dernier, il peut rester de la myopie ou de l'hypermétropie, mais leur détermination se fait alors sans peine.

Les avantages que M. Bravais attribue à son appareil et auxquels il attache une grande importance, sont les suivants : simplicité et rapidité de l'examen, identité des résultats, quel que soit l'état de l'accommodation.

DISCUSSION.

M. Desgranges a plusieurs remarques et questions à faire à M. Bravais :

1° Le nouvel appareil ne lui semble pas pouvoir déterminer la *direction* de l'astigmatisme avec autant de précision et de facilité que l'optomètre de Javal; ce n'est que par un *à peu près* que le malade indique cette direction.

2° Quels verres cylindriques M. Bravais emploie-t il de préférence, les concaves ou les convexes ? Trouve-t-il une différence pour la vision dans l'emploi des uns ou des autres ?

3° On peut avoir quelques tâtonnements même avec l'appareil de Javal, bien que ses lentilles oculaires et surtout l'exercice binoculaire de la vision servent à maintenir l'accommodation relâchée et immobile. Ces tâtonnements seront-ils évités avec le nouvel appareil, qui n'a rien pour empêcher les mouvements de l'accommodation?

M. Bravais reconnaît que l'orientation qu'il obtient est quelquefois imparfaite, pouvant différer de la véritable de 15 degrés à 20 degrés; mais il se sert, avant de formuler définitivement les lunettes, d'une monture d'essai dans laquelle le malade fait tourner lui-même le verre cylindrique et l'arrête au point qui ramène la meilleure acuité.

Quant à l'emploi de cylindres concaves ou convexes, il reste subordonné à l'état même de myopie ou d'hypermétropie de l'astigmatisme. Dans les cas où ce dernier est *mixte*, il est bon d'employer le cylindre, qui laissera le moins à corriger par les verres sphériques.

Les tâtonnements seront ici moins à craindre, en raison de la rapidité d'examen que permet l'instrument; mais surtout ils ne viendront pas des mouvements de l'accommodation, le principe même de la méthode étant de laisser à ces derniers toute latitude, sans s'exposer à des réponses erronées. Que le muscle ciliaire, en effet, durant l'observation, se contracte ou se relâche, le disque lumineux ne change que de *grandeur*, jamais de *forme*. S'il est vu ovale, il conservera cette apparence, et l'obliquité à donner à la lentille pour le rendre circulaire sera toujours trouvée la même. (*Lyon médical.*)

SOCIÉTÉ DES SCIENCES MÉDICALES DE LYON.

Choroïdes et rétines.

M. Gayat met sous les yeux de la Société des choroïdes et des rétines humaines préparées par un procédé peu connu, imaginé il y a une dizaine d'années par le docteur Grodenigo, de Venise. Dans le but de conserver à des membranes aussi ténues leur disposition sphérique, il songea à les déposer sur des globes de verre d'un diamètre approprié. M. Gayat n'a pas suivi tout à fait le même manuel. On souffle au préalable des globes de verre; puis, après avoir injecté l'œil par l'ophthalmique ou la carotide, on le laisse macérer quelque temps afin d'obtenir la séparation des membranes. La sclérotique est incisée sous l'eau, puis la choroïde au niveau de ses insertions et près des nerfs ciliaires. On peut alors les étaler sur des sphères, puis on les vernit après dessiccation.

Il est à regretter, d'après M. Gayat, que Lebert n'ait pas employé ce procédé; il aurait ainsi obtenu des figures bien plus parfaites et plus exactes que celles de son atlas.

Comparativement à la disposition presque radiaire des vaisseaux de l'homme, le docteur Gayat présente deux préparations en surface plane des vaisseaux rétiniens du lapin, chez lequel ils affectent le même mode de distribution que les fibres du nerf optique, c'est-à-dire qu'ils se divisent à droite et à gauche en deux gros troncs comparables à la tige d'une plume, de laquelle partiraient des vaisseaux de second ordre correspondant aux barbes de la plume et s'étendant surtout dans la direction verticale, à une très-petite distance du point d'émergence. En tout cas, même dans les plus fines injections, ils s'arrêtaient bien en deçà de la région de l'ora serrata, où certains anatomistes ont cru trouver des rapports directs entre les systèmes rétiniens et choroïdiens.

SOCIÉTÉ DE CHIRURGIE

Trichiasis des deux paupières opéré par les procédés d'Anagnostakis et de Pagenstecher.

M. le professeur Trélat a présenté dernièrement à la Société de chirurgie une jeune fille de vingt ans, opérée par lui d'un *trichiasis des deux paupières* supérieures, occupant au moins les deux tiers du bord libre, avec commencement d'entropion. A droite, l'opération a été faite par le procédé de William et de Pagenstecher; à gauche, par le procédé d'Anagnostakis qui consiste, on le sait, dans une incision de la paupière parallèle au bord palpébral et dans l'excision de la couche musculaire située au-dessus du tarse. La comparaison des deux opérations sur le même sujet est tout à fait à l'avantage du procédé d'Anagnostakis, qui a permis la restitution absolue des formes normales de l'œil gauche.

La paupière est tendue sur une plaque d'écaille ou placée entre les deux branches de la pince de Pope ; une incision en forme de boutonnière est pratiquée à 3 mill. du bord libre. — L'aide tire alors en haut la lèvre supérieure de la plaie et le chirurgien saisit avec une pince toute la couche musculaire sous-jacente et l'excise avec des ciseaux. On passe ensuite trois ou quatre fils de soie par le bord inférieur de la plaie cutanée et par la couche fibro-celluleuse qui recouvre le cartilage dans l'endroit où les fibres musculaires ont été soulevées et on les réunit. Les deux lèvres de la plaie cutanée se rapprochent et ne tardent pas à se cicatriser. (Galezowski.)

Cette méthode, dont la malade présentée par M. le professeur Trélat offre une heureuse appréciation, a des avantages incontestables ; le lambeau inférieur de la peau et des fibres musculaires attachées au tarse, en haut, renverse d'une manière permanente le bord palpébral et redresse les cils déviés. (*Journal de médecine et de chirurgie pratique.*)

NOUVELLES

Le congrès international périodique d'ophthalmologie a eu lieu à Londres, et a tenu ses séances pendant les trois premiers jours d'août au collége des médecins anglais. — De tous les points de l'Europe et de l'Amérique, de la France, de l'Espagne, de l'Italie, de la Belgique, de la Suisse, du Danemark, de la Hollande et du Brésil, de nombreux oculistes étaient accourus. — Après un discours de bienvenue de M. Critchett, la présidence du Congrès a été décernée à M. Donders. M. Williams, de Boston, et M. Warlomont, de Bruxelles, ont été élus vice-présidents; MM. Sœlberg-Wells et Zehender, secrétaires.

Le président, après son discours d'inauguration, s'est adjoint, à titre de vice-présidents honoraires : MM. Bowman, Cooper, Critchett, Giraud-Teulon, Hesse et Cervera.

Les principaux travaux lus et discutés dans les deux séances du Congrès ont été :

L'usage de l'éther dans la chirurgie oculaire, par Jeffries, de Boston.

La névrite optique, par M. von Wecker.

La conjonctive granuleuse et son traitement au moyen d'insufflation de sulfate de quinine, par Bader. *De l'excision des granulations*, par Galezowski.

La myotomie intra-oculaire contre la myopie, par Salomon.

La transplantation de la cornée, par Pawer, *et le mode de suture de cette membrane dans l'extraction de la cataracte*, par Williams.

De l'anévrysme orbitaire (artérioso-veineux) et de son traitement par la compression digitale de la carotide, par Galezowski.

Il a été fait, en outre, de nombreuses présentations de malades et d'instruments.

Thèses passées a la Faculté de médecine de Paris sur les maladies des yeux.

Des blessures de l'œil, par le docteur Proto Gomez.

De la choroïdite atrophique, par le docteur Georges Bogas.

De la paracentèse de la chambre antérieure dans le traitement de l'hypopyon, par le docteur Charles Carel.

Des affections consécutives aux maladies des voies lacrymales, par le docteur M. Guément.

Du choix d'un traitement contre le catarrhe chronique des voies lacrymales, par le docteur Daymard.

Des indications et de la méthode à suivre pour le choix des lunettes, par le docteur X. Gorecki.

NÉCROLOGIE

Un de nos médecins très-distingués et en même temps un des hommes des plus sympathiques et des plus dévoués à la jeune génération médicale, vient de s'éteindre après une longue et douloureuse maladie. M. le docteur E. N. Vigla était à peine âgé de cinquante-neuf ans, et il était dans toute la force et la vigueur de l'âge mûr, lorsqu'il y a deux ans il fut atteint, au milieu de ses travaux et des fatigues d'une nombreuse clientèle, d'une endocardite aiguë, compliquée de congestion pulmonaire double, à laquelle il a succombé le 18 août dernier. Ses obsèques ont eu lieu le 20. Aucun discours n'a été prononcé sur sa tombe, grâce à une dernière volonté formellement exprimée. — Toutefois, dans la séance de l'Académie de médecine qui se tenait un instant après les funérailles, M. Barth a voulu rendre hommage à la mémoire du défunt, et il a rappelé, dans des paroles émues et unanimement applaudies, les principaux titres de ce collègue regretté.

M. le docteur Vigla, après avoir été successivement interne des hôpitaux, chef de clinique de M. le docteur Rostan, secrétaire de la Société anatomique, fut nommé, en 1847, agrégé à la Faculté à la suite d'un brillant concours où il ob-

tint le premier rang, puis médecin des hôpitaux, et enfin mérita autant par ses talents d'observateur et de clinicien que par ses nombreuses publications (monographies, mémoires) d'être élu membre de l'Académie de médecine. Il était médecin de l'Hôtel-Dieu depuis de longues années, lorsque la mort est venue le surprendre.

« Ses succès dans la pratique de la médecine étaient le fruit d'un grand bon sens, d'un jugement des plus solides. Aux qualités de cœur et de l'esprit qui constituent le praticien par excellence, il joignait l'aménité du caractère et la bienveillance, qui ont fait de lui un de nos confrères les plus aimés.

» Si l'on pouvait lui faire un reproche, c'est qu'il s'est trop prodigué : dévoué, jusqu'à l'entier oubli de lui-même, aux devoirs d'une profession qu'il aimait passionnément, il n'a jamais pris de repos..... »

Puisse ce bel éloge, si justement mérité, adressé par M. Barth à la mémoire du défunt, nous servir d'exemple, et atténuer les regrets d'une perte si douloureuse.

A la dernière heure nous apprenons la mort d'un de nos plus illustres médecins. M. Louis vient de succomber à la maladie qui l'avait frappé il y a trois mois environ.

M. Louis était un des doyens du corps médical de Paris. Né en 1787, reçu docteur en 1813, ce n'est que près de quinze ans plus tard qu'il publia son premier travail : *Recherches anatomiques et pathologiques sur plusieurs maladies aiguës et chroniques*, qui le plaça d'un seul coup au premier rang des anatomo-pathologistes de l'époque. — Vint après son livre intitulé : *Recherches pathologiques et thérapeutiques sur la phthisie pulmonaire, la fièvre typhoïde*, où l'on trouve partout les preuves d'une expérience clinique consommée ; puis son travail où il examine et réfute les doctrines de Broussais relativement à la phthisie pulmonaire et à la fièvre typhoïde, enfin un nombre considérable de publications et de mémoires ayant trait principalement à la science de l'observation.

Membre de l'Académie de médecine, et président perpétuel de la Société médicale d'observation dont il a été fondateur, M. Louis n'a jamais appartenu à l'École. Une seule fois, en 1831, il affronta les chances du concours, avec Bouillaud pour compétiteur. Moins heureux que d'autres, depuis son échec, il n'a jamais vu s'ouvrir devant lui les portes de la Faculté, où l'appelaient ses rares talents de clinicien et d'observateur.

Les obsèques de M. Louis ont eu lieu le samedi 24 août, à l'Église de la Trinité.

A. P.

Le propriétaire gérant :

LAUWEREYNS.

OBSERVATIONS CLINIQUES

DES

AFFECTIONS OCULAIRES D'ORIGINE SYPHILITIQUE

LEÇON PROFESSÉE A L'HÔPITAL DE LOURCINE

Par le Dr A. FOURNIER
Médecin des hôpitaux, professeur agrégé à la Faculté de Paris.

Nos précédentes conférences, messieurs, ont été consacrées à décrire les lésions du système tégumentaire. De ces lésions, je rapprocherai immédiatement les affections secondaires de l'œil, dont quelques-unes affectent avec les syphilides cutanées des analogies assez frappantes pour mériter le nom de *syphilides oculaires*.

Ces affections secondaires de l'œil ne diffèrent pas sensiblement d'un sexe à l'autre ; cela me permettra d'être bref sur leur compte.

Volontiers je les diviserais en deux groupes, si cette division ne reposait que sur une base tout artificielle. Un premier groupe comprendrait celles de ces lésions qui ont été anciennement connues, qui sont connues de tous et sur lesquelles il ne saurait plus s'élever aujourd'hui que des discussions de détail. Dans un second groupe, je rangerais celles qui n'ont été étudiées que depuis la découverte d'Helmoltz, qui n'ont guère été décrites jusqu'ici que par les ophthalmologistes, qui ne sont pas encore de notion commune, et dont la symptomatologie d'ailleurs reste entourée de certaines incertitudes, de certaines obscurités. Plus importantes et plus graves, ces dernières devront surtout arrêter notre attention dans l'exposé qui va suivre.

Les déterminations morbides que peut éveiller la syphilis secondaire sur l'organe de la vision intéressent surtout l'iris, la choroïde, la papille optique et la rétine. Parfois elles ne portent exclusivement que sur une des parties constituantes de l'œil ; parfois aussi elles en affectent plusieurs simultanément.

Ce sont, au point de vue chronologique, des lésions *secondaires*. C'est dire qu'elles se produisent habituellement dans les premières

années de la maladie. Il est rare qu'on les observe avant le cinquième ou le sixième mois. Plus communément elles apparaissent au delà de ce terme, soit dans le semestre suivant, soit dans la deuxième, la troisième, la quatrième année. Quelques-unes d'entre elles, enfin, celles notamment qui intéressent les membranes profondes de l'œil, peuvent être encore plus tardives, soit que le traitement spécifique en ait différé la manifestation, soit même qu'elles aient été livrées à leur évolution naturelle, propre. C'est ainsi qu'on a vu des lésions choroïdiennes ou rétiniennes de l'ordre de celles que nous allons décrire, n'apparaître parfois qu'à une période plus ou moins avancée de la diathèse, en pleine période tertiaire chronologiquement.

La plus fréquente de ces lésions est sans contredit l'*iritis ;* et celle-ci est également de toutes la plus précoce. Il n'est pas très-rare de la voir se développer dès le cinquième ou le sixième mois de la maladie. Plus habituellement toutefois c'est un symptôme du second semestre de la première année, ou même du cours de la seconde. Au delà de ce terme, elle devient de plus en plus rare.

Pour être la plus fréquente des ophthalmies secondaires, elle n'est pas pour cela commune, tant s'en faut. Il n'est par exemple, au point de vue de la fréquence, aucune assimilation à établir entre elle et certaines autres manifestations secondaires, telles que la roséole, la papule muqueuse, les adénopathies, etc. Ces derniers symptômes font presque partie obligatoire du cortége banal de la vérole. L'iritis, au contraire, n'y figure qu'accidentellement, de temps à autre. Ici, dans cet hôpital, nous n'en observons guère par an plus d'une douzaine de cas sur un nombre considérable de malades. Sur les sujets qui se traitent régulièrement et longtemps, l'iritis et les accidents oculaires de tout genre sont bien plus rares encore : je mets en fait qu'on ne les observe guère, dans de telles conditions, plus de trois ou quatre fois sur une centaine de malades, approximativement.

Comme lésions, comme symptômes, comme dangers, l'iritis syphilitique présente une analogie incontestable et incontestée avec les autres iritis de nature non spécifique (iritis commune, iritis rhumatismale, arthritique, etc.). En certains cas même on n'est autorisé à la rattacher à la syphilis que par la notion des antécédents ou par la

considération d'autres manifestations diathésiques contemporaines.

Cliniquement, en effet, cette iritis s'accuse par les symptômes suivants qui forment le fond commun des iritis de tout genre, et qu'il suffira conséquemment de mentionner d'une façon sommaire :

1° *Douleurs orbitaires* et *péri-orbitaires*, d'intensité variable, remarquablement légères en général, s'exaspérant parfois la nuit (ce qui, soit dit incidemment, n'offre dans l'espèce rien de particulier, moins encore de pathognomonique) ;

2° *Troubles visuels*, moins accentués qu'on ne pourrait le croire (brouillard sur la vue, vision imparfaite des petits objets, mais lecture possible des gros caractères ; parfois mouches volantes, etc.) ;

3° *Injection zonulaire périkératique ;*

4° *Paresse, immobilité relative* ou *immobilisation complète, et surtout déformation de la pupille ;*

5° *Modifications variées de la teinte du diaphragme irien.* (Quoi qu'on en ait dit, ces modifications de couleur n'ont rien de fixe et ne peuvent être appréciées que *par comparaison* d'un œil à l'autre. Il n'est pas, d'après moi du moins, de teinte spéciale que prenne l'iris, alors qu'il est affecté par le fait de la syphilis) ;

6° Et enfin, si la maladie dépasse la forme de congesion simple dite iritis séreuse, *exsudations plastiques* troublant l'humeur aqueuse, donnant à l'orifice pupillaire un *aspect nébuleux*, imprimant à la face antérieure de l'iris une sorte d'apparence tomenteuse, etc. Parfois encore, sous l'influence probable d'une hypersécrétion morbide de l'humeur aqueuse, la cornée se projette en avant et devient plus convexe, en même temps que sa face postérieure prend un aspect légèrement nuageux, comme dépoli.

De même encore, comme dangers possibles de terminaison, cette iritis expose aux mêmes lésions que toute autre espèce d'iritis, à savoir :

1° *Synéchies*, et très-spécialement synéchies *postérieures ;*

2° *Déformations permanentes* de la pupille ; *réduction du diamètre pupillaire* pouvant aller jusqu'à l'*atrésie ;*

3° *Cataractes pupillaires* (fausses cataractes) ;

4° *Troubles divers de la vision*, conséquences naturelles de ces lésions persistantes, etc. ;

Toutes terminaisons défavorables ne se produisant guère que dans les cas où la maladie a été négligée, abandonnée à son évolution propre, ou mal traitée.

Mais, ces analogies constatées, il n'est pas moins essentiel de reconnaître les différences. Tout n'est pas identique entre l'iritis, produit de la vérole, et les iritis vulgaires, d'origine non spécifique. Si l'on analyse minutieusement la symptomatologie propre aux phlegmasies iriennes de la syphilis, on arrive à distinguer certains caractères, certaines particularités qui leur impriment un cachet tant soit peu spécial, et qui peuvent, en bon nombre de cas, les différencier des phlegmasies d'autre nature. Ces caractères, certes, ne sont pas nombreux. Il en est trois seulement que voici :

I. — En premier lieu, l'allure, *la teneur subaiguë* de la maladie.

L'iritis syphilitique a d'abord un début assez froid, assez insidieux même. Elle ne s'annonce pas avec fracas, à la façon d'une phlegmasie aiguë, d'une inflammation véritable. Loin de là; elle procède lentement, à petits pas, si je puis ainsi dire, sourdement, mesquinement. Elle est, en réalité, peu de chose à son berceau, et l'on ne croirait guère, à voir l'affection s'annoncer de la sorte, que plus tard elle pût aboutir à des lésions sérieuses.

Dans une phase plus avancée, c'est encore une affection subaiguë plutôt que réellement aiguë. Elle n'a pas les symptômes violents d'une inflammation franche; elle est plus modérée, plus calme dans son allure que les iritis d'autre origine; elle est *moins inflammatoire* en un mot. Bien que comportant les caractères d'une phlegmasie, elle conserve, en effet, une certaine teneur froide, aphlegmasique. Elle est à l'iritis vulgaire (cette comparaison vous fera mieux comprendre ma pensée) ce qu'un exanthème syphilitique est à une éruption fébrile, ce que la roséole est à la rougeole.

II.— Second point: l'iritis syphilitique est *bien plus indolente* que les autres variétés d'iritis.

Cela n'est qu'un corollaire de la proposition qui précède. La douleur se mesurant, en général, à l'intensité du processus phlegmasique, il est tout naturel que l'iritis spécifique, variété relativement

froide, soit moins douloureuse que d'autres variétés de caractère plus aigu, plus franchement inflammatoire.

Il n'est même pas rare que l'iritis syphilitique soit presque absolument indolente. Sur nombre de malades, j'ai vu des phlegmasies iriennes d'origine spécifique ne déterminer que d'insignifiantes douleurs orbitaires, et rester exemptes de toute irradiation névralgique, de tout larmoiement, de tout signe de réaction locale, et notamment de *photophobie*.

De là, messieurs, cet enseignement pratique : lorsque vous rencontrerez une iritis qui s'est produite et qui évolue sans grands phénomènes d'acuité, qui a débuté lentement et sourdement, qui n'excite que peu de douleurs, peu ou pas de larmoiement, peu ou pas de photophobie, qui n'a qu'un cercle périkératique peu développé ; lorsque vous rencontrerez une iritis qui procède en apparence de la façon la plus bénigne, *qui n'inquiète pas les malades*, qui les laisse presque indifférents, méfiez-vous ; méfiez-vous, car il y a toute chance pour que la vérole soit en cause, pour que vous ayez affaire à une iritis spécifique. Recherchez la vérole, et presque toujours vous la trouverez comme origine de la phlegmasie oculaire.

III. — Troisième signe plus caractéristique encore que les précédents : *production à la surface de l'iris*, au niveau du cercle pupillaire, de *petites tumeurs papuleuses*, hémisphériques de forme, arrondies de contour, granuleuses d'aspect, du volume d'une demi-tête d'épingle tout au plus, et de couleur variable (généralement d'un brun rougeâtre, quelquefois d'un rouge fauve, d'un jaune orangé, d'un gris bleuâtre, etc.). Le plus habituellement on ne constate qu'une seule de ces petites tumeurs à la surface de l'iris ; parfois cependant on en a observé plusieurs. Ce sont là les *papules iriennes*, qu'autrefois on appelait condylomes, que certains auteurs ont décrites sous les noms de tubercules, de végétations vasculaires, de vésicules, de pustules, d'abcès, de gommes, de syphiliomas de l'iris (1), etc... M. Ricord, qui a beaucoup étudié ces papules, les considérait comme constituant à la surface de l'iris une éruption analogue, identique même aux syphilides cutanées (2). Il est de fait

(1) *De l'iritis syphilitique*, par Eugène Carpentier. Bruxelles, 1871.

(2) M. Ricord avait même essayé d'établir un rapprochement de forme entre les di-

qu'elles représentent exactement comme aspect (et vraisemblablement aussi comme constitution histologique) les papules de la peau. Il est de fait aussi qu'elles coïncident fréquemment avec des syphilides de ce genre. Comme exemple entre mille, voyez cette femme. D'une part, elle porte à la peau une éruption spécifique à petites papules; d'autre part, elle est affectée d'une iritis, et sur son iris vous distinguez très-nettement une petite papule conoïde, rougeâtre, granuleuse, absolument semblable, d'aspect au moins, avec les papules cutanées.

Ces papules iriennes, véritables néoplasies spécifiques, peuvent, dit-on, suppurer, « se transformer en pustules et s'ouvrir dans la chambre antérieure, en constituant un hypopyon ». Cela compléterait l'analogie dont nous venons de parler, et l'on aurait ainsi, à la surface de l'iris, de véritables syphilides pustuleuses correspondant aux syphilides pustuleuses de la peau. Ici toutefois l'analogie en question me paraît être quelque peu forcée. La transformation purulente des papules iriennes, en effet, doit être excessivement rare, car des auteurs très-experts disent ne l'avoir jamais observée, d'autres même la nient complétement (1). Pour ma part, je ne l'ai pas encore rencontrée.

Faut-il considérer ces papules iriennes comme un signe pathognomonique de syphilis? Certes, en tant que lésions, ce sont, suivant toute apparence, des productions essentiellement et exclusivement syphilitiques; certes aussi, en tant que signes cliniques, on les observe dans la syphilis d'une façon infiniment plus fréquente que dans toute autre maladie. Mais, à tout prendre, nous ne pouvons les juger que cliniquement, et force nous est bien d'avouer qu'en tenant compte seulement des attributs extérieurs, on rencontre parfois des élevures

verses variétés d'iritis et les syphilides cutanées. « L'iritis purement congestive, disait-il, correspond à l'érythème simple, à la roséole; l'iritis papuleuse est l'analogue des syphilides papuleuses; l'iritis vésico-pustuleuse enfin s'observe avec les éruptions humides, suppuratives. »

(1) C'est là ce que dit M. Wecker (*Maladies des yeux*, t. I, p. 387) : « La transformation purulente de ces végétations de l'iris qu'on trouve rapportée dans les auteurs et qui se compliquerait de la production d'un hypopyon considérable, doit être excessivement rare, car des observateurs très-expérimentés la nient complétement. Aussi ne faut-il pas rapporter l'aspect jaunâtre que prennent parfois ces boutons, à une certaine époque de la maladie, à une collection de pus dans leur épaisseur; souvent on a pu se convaincre par des incisions qu'ils étaient composés de masses solides. »

analogues de forme et d'aspect dans certaines affections iriennes non spécifiques, dans les ophthalmies scrofuleuses, par exemple. Donc, ces papules ne constituent pas un témoignage absolu qui atteste infailliblement la syphilis, mais elles ne doivent pas moins la faire suspecter ; elles ne sont pas moins des indices précieux qui, dans la plupart des cas, suffisent à éclairer le médecin sur l'origine spécifique de la maladie.

En résumé donc, trois caractères, presque toujours associés, impriment communément à l'iritis syphilitique un cachet spécial et contribuent à la différencier des iritis vulgaires. Ces trois caractères sont, je vous le répète :

1° La teneur subaiguë de la maladie ;

2° Son indolence relative ;

3° Et surtout le développement à la surface de l'iris d'une sorte d'éruption papuleuse (*syphilide irienne papuleuse*).

De ces trois signes nous pouvons encore rapprocher un quatrième qui, en certains cas, vient s'adjoindre aux précédents pour compléter le diagnostic différentiel. Celui-ci est moins habituel, moins commun, à beaucoup près, que les trois autres ; mais, quand il existe, il témoigne presque à coup sûr de la spécificité de la maladie. Il consiste simplement en ceci : la coïncidence avec l'iritis d'autres phlegmasies oculaires, telles que choroïdite, rétinite, névrite optique, kératite interstitielle, kératite ponctuée, sclérite (1). De toutes les iritis, en effet, c'est sans contredit l'iritis d'origine syphilitique qui tend le plus à éveiller vers d'autres membranes de l'œil des complications contemporaines ou successives.

Quel est le traitement applicable à cette maladie ?

Ce traitement se résume en ces deux mots : *atropine* et *mercure ;* — mercure comme modificateur spécifique, comme médication de fond, si je puis ainsi parler ; — atropine, comme moyen de dilater la pupille, d'éviter les déformations, de prévenir les synéchies, etc., et peut-être aussi comme agent antiphlogistique, ayant pour effet mécanique de diminuer le volume des vaisseaux iriens.

(1) Voyez Galezowski, *Traité des maladies des yeux*, p. 345.

Pour le mercure, l'indication formelle est de le donner ici à fortes doses, *largâ manu*, si l'on veut agir rapidement et efficacement sur la maladie. 15 à 20 centigrammes de protoiodure, en moyenne, voilà la dose qu'il convient d'administrer par jour, même aux femmes. Parfois même il est indispensable d'élever cette dose quotidienne jusqu'à 25 et 30 centigrammes; j'ai vu M. Ricord la porter sans accidents (sur l'homme, il est vrai), jusqu'à 40 et 50. — Le traitement par les frictions peut au besoin suppléer à l'administration interne du mercure, surtout si ce remède est mal toléré par l'estomac.

Quant aux agents mydriatiques, je crois de beaucoup préférable aux frictions périorbitaires à l'extrait de belladone l'emploi du collyre à l'atropine. Ce collyre est celui dont on se sert dans toutes les iritis, à savoir :

Eau distillée.....	10 gr.
Sulfate neutre d'atropine.	2 centigr.

Pour un collyre, dont on instillera deux gouttes dans l'œil, trois à cinq ou six fois dans les vingt-quatre heures, suivant le degré de rétrécissement de la pupille et suivant aussi l'effet produit.

Je ne m'arrêterai pas, messieurs, à vous parler d'autres moyens dont l'emploi peut être réclamé par certaines indications particulières: des sangsues, souvent utiles dans les cas de phlegmasies violentes, des ventouses scarifiées, des purgatifs comme agents de dérivation, des frictions mercurielles pratiquées autour de l'orbite, des onctions calmantes, des vésicatoires, etc., etc. Ce ne sont là que des moyens accessoires, très-accessoires, dont l'effet curatif est même hypothétique pour quelques-uns. Dans la grande majorité des cas, l'atropine et le mercure suffisent amplement, et font bonne justice, rapide justice aussi, pourrais-je dire, des phlegmasies iriennes spécifiques, sans qu'il soit nécessaire d'appeler à la rescousse d'autres médications moins actives.

Tout n'est pas dit cependant quand l'iritis est guérie, car, sans parler des reliquats qu'elle peut laisser à sa suite quand le traitement spécifique n'est intervenu que tardivement, il est d'observation qu'elle n'est souvent que le *prélude d'autres accidents oculaires*. C'est là ce qu'il faut bien savoir, afin de se tenir sur ses gardes, afin d'aller au devant de ces complications ultérieures. J'ai vu souvent

l'iritis d'un œil être suivie, après guérison, soit d'une récidive au même siége, soit d'une iritis de l'œil opposé. — Exemple cette jeune malade : elle est entrée ici, il y a quelques semaines, pour une iritis droite, laquelle s'est rapidement guérie ; la voici affectée depuis trois jours d'une iritis gauche, au moins égale comme intensité. — Parfois encore, consécutivement à l'iritis, il se manifeste des complications variées vers les membranes du fond de l'œil, *vers la rétine spécialement*, vers la papille, vers la choroïde, etc. Dans ces derniers temps, j'ai vu un malade prendre une iritis double, en guérir, puis deux mois plus tard présenter des accidents graves de rétino-choroïdite.

De là, messieurs, cette règle de pratique très-essentielle à ne pas perdre de vue : *se méfier de l'iritis syphilitique, et la traiter non pas seulement pour elle-même, mais en prévision des autres lésions oculaires qu'elle peut entraîner à sa suite.*

(*A suivre.*) Dr A. Fournier.

DIPLOPIE PATHOGNOMONIQUE

DE LA

PARALYSIE DE LA SIXIÈME PAIRE

Par le Dr CUIGNET.

M. E....., âgé de cinquante-deux ans, se présente le 14 août de cette année avec les signes d'une paralysie musculaire à l'œil gauche : trouble visuel avec sensation de déplacement et de déformation des objets ; vertige, marche incertaine, diplopie homonyme s'accentuant dans le côté gauche du champ visuel ; strabisme convergent gauche, impossibilité pour l'œil gauche de compléter son excursion vers ce côté ; figure tournée vers la gauche, etc. A ces signes de premier examen, on reconnaît une paralysie affectant un des muscles abducteurs de l'œil gauche. Lequel de ces muscles est affaibli ?

En outre des signes que nous venons d'indiquer et entre autres de la diplopie homonyme à écartement latéral plus ou moins prononcé, selon le degré de la déviation du bulbe, nous trouvons que : 1° quand les deux yeux s'élèvent en fixant un objet, une bougie, par exemple,

maintenue sur la ligne médiane, la diplopie toujours homonyme prend une superposition telle que l'image de l'œil affecté, œil gauche ici, est plus basse que celle de l'œil sain, œil droit dans le cas présent ; 2° que quand les deux yeux descendent pour regarder en bas, la diplopie toujours homonyme prend une superposition contraire, c'est-à-dire telle que l'image de l'œil gauche est plus haute que celle de l'œil droit.

Un malade, encore en traitement dans mes salles pour une paralysie absolue de la sixième paire, du côté gauche, offrait au début une diplopie homonyme avec écartement latéral et superposition telle que l'image de l'œil gauche était plus basse, quand le regard s'élevait, et plus haute que celle de l'œil droit, quand le regard s'abaissait.

Un de mes amis, qui a succombé, il y a trois mois, à des accidents cérébraux, offrait aussi une paralysie de la sixième paire gauche qui guérit d'abord par le traitement, puis récidiva, guérit encore et reparut une troisième fois avec des signes tout à fait graves d'affection du cerveau. Au début, comme à chaque retour de cette paralysie de la sixième, la diplopie était homonyme et les images prenaient, dans le regard en haut et en bas, la disposition que j'ai indiquée dans les deux précédentes observations.

Enfin, en compulsant mes cahiers de notes qui fourmillent d'observations de paralysies oculaires, j'en retrouve beaucoup où j'ai consigné le symptôme spécial à la paralysie de la sixième paire.

D'après ces exemples, je conclus que la paralysie de la sixième paire est essentiellement caractérisée, non-seulement par la diplopie homonyme, signe qui lui est commun avec la paralysie de la quatrième et avec celle du petit oblique, en même temps qu'avec le spasme du muscle droit interne ; mais qu'elle est surtout et pathognomomiquement caractérisée par la superposition des images telle que, dans les positions de haut, celle de l'œil affecté est toujours plus basse, et que dans les positions de bas, elle est toujours plus haute. C'est là le signe irrécusable des paralysies de la sixième paire.

Cette différence dans la hauteur des images tient à une cause particulière dont l'effet est facile à comprendre et qui est la suivante : quand le droit externe est paralysé, le droit supérieur et l'inférieur, cessant d'être bridés par le premier, ont plus de force pour élever

l'œil, d'où suit que son image est plus basse, quand le bulbe regarde en haut, et plus de force aussi pour l'abaisser, d'où suit que son image est plus haute, quand le bulbe regarde en bas. L'autre œil, sain dans tous ses muscles et notamment dans son droit externe, est retenu par lui dans ses efforts d'excursion en haut et en bas, et il ne peut ni autant s'élever, ni autant s'abaisser.

Cet effet rentre dans les principes qui régissent l'action des antagonistes lors des paralysies oculaires, action qui a été fort étudiée par Wells, mais qui n'a pas été reconnue dans toutes ses conséquences, notamment dans ce qui regarde la paralysie de la sixième paire.

Ce symptôme nouveau importe encore à un autre point de vue, au diagnostic différentiel entre cette paralysie et celle des deux autres abducteurs, les obliques.

En effet, chacune des trois paralysies externes peut maintenant avoir son signe pathognomonique.

Ainsi le droit externe a ses images homonymes et superposées de telle façon qu'elles sont absolument contraires dans les positions de haut et dans celles de bas.

Le grand oblique a son image toujours plus basse, dans les positions diplopiques du haut et du bas.

Le petit oblique a son image toujours plus haute.

Enfin la cause à laquelle nous devons ce symptôme et qui est l'action plus grande des droits supérieur et inférieur, nous fait présumer que dans les cas contraires, c'est-à-dire dans les spasmes et les contractures de l'adducteur ou de l'abducteur, les droits supérieur et inférieur doivent être bridés dans leur action et que la diplopie doit alors être telle que l'image de l'œil malade doit être plus haute dans les positions de haut et plus basse dans les positions inférieures, parce que cet œil ne peut ni autant s'élever, ni autant s'abaisser que l'autre. C'est en effet ce qui arrive et ce que j'ai constaté dans un cas de contracture du droit interne consécutif à une paralysie du droit externe.

Je pense que l'on constatera toujours le genre de diplopie que j'indique pour la paralysie de l'abducteur, quand on fera les épreuves au début de l'affection et que la paralysie sera véritablement prononcée. Mais j'ai déjà rencontré et je note à dessein quelques condi-

tions dans lesquelles ce signe n'apparaît pas ou ne s'observe plus.

1° Ainsi quand il n'y a qu'un affaiblissement léger de la sixième paire, les images se rapprochent dans les positions de haut et arrivent même à fusionner, ce qui ne permet pas au malade d'apprécier la différence relative de hauteur de l'une et de l'autre. Mais alors on reconnaît que dans les positions de bas l'image se tient plus haute, ce qui est la moitié du signe indiqué.

2° Même avec un affaiblissement assez prononcé il arrive, chez certains sujets à paupières courtes et bridant bien l'œil, que les images très-rapprochées en haut n'indiquent aucune différence de hauteur de ce côté.

3° Quand la paralysie est en voie de guérison, l'écart en hauteur disparaît, surtout en haut.

4° Quand l'alternance s'établit, le signe perd sa simplicité et son évidence première et il faut une analyse très-serrée, très-délicate pour le reconnaître.

Dr F. Cuignet.

TRAVAUX ORIGINAUX

DE LA

MEILLEURE MÉTHODE D'EXTRAIRE LA CATARACTE

Par le Dr MANCHÉ (de Malte)

Étant convaincu que la méthode d'extraction mise en usage depuis 1867 par le docteur Liebreich est la plus facile dans l'exécution et la plus certaine dans le résultat, je l'ai employée dans plusieurs cas et je puis ajouter que j'en ai obtenu de grands avantages. Je tiens à la décrire pour mettre en relief ces avantages, et dans l'espérance surtout que beaucoup de praticiens (particulièrement ceux qui n'ont pas encore une expérience suffisante de quelque autre méthode) pourront en profiter à la première circonstance.

Personne n'ignore la supériorité de la méthode linéaire modifiée par Graefe sur l'ancienne méthode à lambeau, qui, pourtant, loin d'être tombée dans l'oubli, se pratique encore sur une vaste échelle. Cette supériorité se découvre principalement quand on considère le nombre relativement peu considérable de suppurations totales de la cornée. Or la moindre tendance à la suppuration après la méthode de Graefe, même dans les cas où la cornée est mince et molle, chez des vieillards très-faibles (cas très-défavorables pour l'extraction à lambeau) n'est pas due, comme on le prétendait, à la position de l'incision faite dans la sclérotique, laquelle se prête plus que la cornée à la cicatrisation, mais bien au contraire à la plaie inévitable pratiquée dans la cornée. En effet, la plaie faite d'après la méthode de Graefe ne tombe pas dans la sclérotique si ce n'est par sa partie superficielle, et sa partie profonde tout entière ne se trouve pas ailleurs que dans la cornée. Tous les avantages de la méthode linéaire modifiée résident dans la forme de l'incision et de l'instrument avec lequel on la pratique. La forme linéaire de l'incision, tant qu'on peut la faire sur une surface sphérique, est la condition *sine quâ non* de la coaptation des bords de la plaie ; même si la cornée est

très-flasque, mécaniquement les bords se touchent et la coaptation est parfaite au moment où l'humeur aqueuse commence à s'accumuler. De plus, avec cette forme de plaie qui pour s'ouvrir exige des manœuvres et des pressions appropriées (ce qui n'est point le cas dans la méthode à lambeau où la plaie s'ouvre au moindre mouvement de l'œil), les précautions de la part du chirurgien et du malade ne sont pas aussi nécessaires que quand on pratique cette ancienne méthode. En outre, plus une plaie est régulière, plus sa réunion se fait promptement. Or toute le monde saisit la différence qui existe entre les deux opérations. D'une part on possède la facilité de faire une incision linéaire avec un couteau qui se prête par sa forme à une ponction régulière; on peut choisir le lieu de la contre-ponction et on peut quelquefois retirer l'instrument sans que l'humeur aqueuse s'échappe; par le changement facile de son plat, on a de plus l'avantage de faire l'incision plus ou moins grande et plus ou moins rapprochée du centre de la cornée ; d'un autre côté, on n'éprouve pas les mêmes difficultés qu'avec le couteau de Beer, avec lequel même le chirurgien le plus adroit n'est jamais sûr de faire un lambeau comme il le désire.

Tels sont les véritables *mérites* de l'opération de Graefe; mais la *position périphérique* de la plaie rend la méthode difficile, pénible et dangereuse. En effet :

1° Il est impossible d'ôter la cataracte sans faire une large iridectomie ou sans couper une portion périphérique de l'iris, parce que celui-ci fait hernie dans la plaie ; et d'ailleurs, sans l'iridectomie, le mouvement de bascule de la lentille par lequel, *dans l'opération à lambeau*, la partie la plus voisine de la plaie glisse sur la surface postérieure de l'iris pour passer dans l'incision, ne pourrait pas avoir lieu ;

2° L'iridectomie large qui arrive forcément jusqu'aux bords de l'incision oblige l'opérateur à faire cette incision en haut, s'il veut pouvoir corriger avec la paupière supérieure les éblouissements ultérieurs ;

3° L'opération en haut est beaucoup plus difficile à pratiquer et rend nécessaire pendant presque tous les temps de l'opération l'usage du dilatateur et de la pince à fixation, ce qui est douloureux, sinon dangereux pour l'œil ;

4° La position même de cet écarteur est fréquemment la cause du prolapsus du corps vitré que facilite d'ailleurs la position périphérique de l'incision;

5° Le prolapsus du corps vitré et l'hémorrhagie dans la chambre antérieure sont les principaux obstacles à un bon nettoyage des débris de la substance corticale du cristallin qui peuvent devenir la cause d'iritis. En effet, la substance corticale qu'il a été parfois impossible d'expulser, se gonfle, irrite l'iris, gêne ses mouvements, provoque et entretient l'état inflammatoire de cet organe.

Pour obvier à ces inconvénients, le docteur Liebreich a modifié le procédé en rapprochant l'incision, presque linéaire et faite avec le couteau de Graefe, de plus en plus vers le centre de la cornée, de telle façon que sa méthode conserve les avantages et écarte la plupart des inconvénients de la méthode du professeur de Berlin. En voici la description (1):

Le malade est couché, chloroformisé ou non, la pupille préalablement dilatée par l'atropine. L'opérateur se place derrière le malade pour opérer l'œil droit et à son côté gauche et en face de lui s'il opère l'œil gauche. Les mains d'un aide ne sont point nécessaires. Pour instruments on possède : un couteau de Graefe (le plus mince possible), une curette de Daviel et un cystitome qui peuvent même être montés sur le même manche. Supposons qu'on opère l'œil droit (en bas et sans iridectomie). L'opérateur fixe la paupière supérieure avec l'index de la main gauche en pressant légèrement avec le deuxième doigt le *canthus* interne de l'œil. Le couteau tenu de la main droite, dirigé horizontalement avec son dos en arrière, de façon que le plat fasse avec le méridien horizontal du globe un angle de 45 degrés, est poussé dans la sclérotique à 1 millimètre en dehors du bord externe de la cornée. Sans changer de direction, le couteau traverse la chambre antérieure pour faire la contre-ponction et va sortir à 1 millimètre à peu près du bord interne de la cornée. Le couteau est poussé encore plus avant, et lorsqu'on le retire, on achève l'incision qui est légèrement courbe, sa partie centrale étant à 1 1/2 ou 2 millimètres du bord inférieur de la cornée et presque entièrement située dans cette membrane.

(1) St-Thomas' Hospital. Reports, 1871.

Aussitôt que l'incision est faite, on laisse tomber la paupière supérieure. Le deuxième temps de l'opération, lorsque on ne fait pas l'iridectomie, ce qui n'est pas toujours possible, consiste à déchirer la capsule, comme cela se pratique d'habitude. Dans le troisième temps, on presse doucement avec la curette de Daviel sur le bord inférieur de la cornée, et, avec l'index de la main gauche qui est appuyé sur la paupière supérieure, on fait une légère contre-pression sur le globe de l'œil. Ainsi la lentille exécute un petit mouvement de bascule, son bord inférieur se porte en avant, presse (comme dans l'opération à lambeau) contre la surface postérieure de l'iris, la pousse en avant, glisse derrière elle, se porte au sphincter pupillaire, le franchit et passe à travers la plaie qui se trouve béante par la pression qu'on exerce avec la curette de Daviel. Cette manœuvre est facilitée par un mouvement de glissement de l'index de la main gauche qui agit de haut en bas sur la paupière supérieure. Des mouvements analogues avec les paupières doivent être faits pour pousser en dehors les débris de substance corticale, après qu'on les a ramassés dans le champ pupillaire par des frottements légers sur les paupières fermées. Si la pupille ne se montre pas régulière après l'opération, mais est tiraillée en bas, on peut lui donner sa position et forme normales par un léger frottement de la paupière inférieure tirée en dehors, et si cela ne suffit pas, par l'introduction de la curette en caoutchouc. Immédiatement après l'opération, on instille de l'atropine dans l'œil et on le ferme avec le bandeau compressif.

Quels sont les avantages bien démontrés de cette méthode?

1° L'incision étant plus rapprochée du centre de la cornée, on est à l'abri des inconvénients et dangers sus-mentionnés qui sont inséparables de l'opération de Graefe;

2° On peut se dispenser de faire l'iridectomie, ce qui est un immense avantage, ou, si on la pratique, on ne la fait que très-petite;

3° Puisque l'opération a lieu sans iridectomie, il est permis de faire l'incision en bas, ce qui rend le procédé beaucoup plus facile et beaucoup moins dangereux, car le tiraillement du globe en bas, sa fixation avec la pince et l'usage de l'élévateur dans le dernier temps de l'opération de Graefe, sont trop souvent la cause du prolapsus du corps vitré, qui empêche le nettoyage de l'œil ou l'expulsion de la substance corticale;

4° L'opération étant plus facile, peut être faite par des praticiens qui ont rarement l'occasion d'opérer, et ainsi ceux qui ne peuvent pas fréquenter des cliniques spéciales ou recevoir des avis expérimentés, trouveront dans cette méthode toutes les ressources d'une bonne et facile opération et ne seront pas condamnés à la méthode de l'abaissement ou de la réclinaison qui, sous l'apparence d'une grande simplicité, présente les plus grands dangers;

5° Ce procédé est préférable à l'extraction à lambeau, parce qu'on n'a pas à redouter la suppuration par le manque de nutrition du lambeau et beaucoup plus par la difficile coaptation et l'irrégularité de l'incision; car, même dans le cas le plus défavorable, l'opérateur étant peu habile, grâce à la simplicité du procédé et à la commodité de l'instrument, l'extraction pourra être achevée de la manière la plus satisfaisante;

6° Enfin il est préférable au procédé de de Graefe, parce que les dangers sont évidemment moindres; et quant au résultat final, il ne le cède en rien au *meilleur* résultat obtenu par la méthode à lambeau.

Cette opération est applicable à toutes les cataractes en général, excepté aux cataractes lamellaires, à celles de l'enfance, liquides ou dépourvues de noyau. Seulement il faut avoir soin de faire une incision (soit en bas ou en haut, soit avec ou sans iridectomie) proportionnée à la grandeur du noyau; c'est-à-dire lorsque le noyau est grand et dur, que la substance corticale est ferme et la cornée petite, il faut que la ponction et la contre-ponction soient plus rapprochées du diamètre horizontal de la cornée, que l'incision soit plus courbe par conséquent, ce qu'on fait en plaçant le plat du couteau sous un angle plus grand que 45 degrés par rapport au plan horizontal du globe oculaire. Si l'on pratique l'iridectomie, quoique petite, il faut qu'elle soit proportionnée au volume du noyau et il faut en outre tenir compte de l'état d'irritation préalable de l'œil. A l'hôpital *Saint-Thomas*, de Londres, le docteur Liebreich pratique l'extraction en faisant l'incision en bas et sans iridectomie, de façon que son procédé atteint la plus haute simplicité, puisqu'on n'a pas besoin d'assistance, d'élévateur, de fixation, d'anesthésiques; deux instruments suffisent. De plus, la méthode a l'avantage d'être, d'un côté, le procédé d'extraction le moins dangereux, et, de l'autre, de donner les meilleurs résultats; l'œil opéré, après guérison, ne

diffère plus de l'œil normal que par l'absence du cristallin et la présence d'une cicatrice de la cornée à peine visible.

Dr MANCHÉ.

SUR LES

FORMES IRRÉGULIÈRES DU GLAUCOME

ET SUR SES COMPLICATIONS

Par le Dr GALEZOWSKI

(Suite) (1)

Parmi les accidents qui surviennent pendant l'opération, il faut signaler la blessure du cristallin d'une part, et l'incision vicieuse de la cornée, de l'autre. L'un et l'autre de ces accidents surviennent lorsque la chambre antérieure est très-petite et que l'iris parait être presque collé et adhérent à la cornée. Pour pratiquer une iridectomie dans ces conditions, il y a beaucoup de difficulté, et le chirurgien se trouve en présence de deux écueils, contre lesquels il peut échouer : ou bien en faisant la ponction il accrochera l'iris et blessera le cristallin, ou bien en voulant éviter cet accident, il dirigera son couteau parallèlement à la surface de la cornée, et alors au lieu d'entrer directement dans la chambre antérieure, en face de la ponction, par conséquent, au bord même de la cornée, il introduira son couteau sans le savoir entre les lames de la cornée sur une certaine étendue. La ponction interne se trouvera ainsi fortement éloignée du bord cornéen, ce qui fait que lorsqu'on veut saisir l'iris pour le faire sortir au dehors, on se trouve dans une impossibilité absolue : la pince ne saisit rien et l'iris ne sort pas au dehors.

Ces fautes opératoires, graves en conséquences, peuvent être évitées. D'abord on tâchera toujours de faire la piqûre presque verticalement à la surface cornéenne, et l'on ne changera la direction du couteau que lorsqu'on sera sûr que sa pointe se trouve dans la chambre

(1) Voyez *Journal d'ophthalmologie*, mai 1872, p. 258.

antérieure. Pour les personnes moins expérimentées dans les maniements d'instruments d'oculistique, je conseille de se servir du couteau linéaire de de Graefe, du même dont on se sert pour l'opération de la cataracte, mais en ayant soin de ne faire qu'une petite incision qui ne dépassera pas 5 à 6 millimètres.

Du côté de l'iris, les accidents sont moins graves ; ils peuvent se produire lorsque cette membrane aura subi des modifications pathologiques plus ou moins marquées. C'est ainsi qu'on voit l'iris s'atrophier complétement et se transformer en une bande annulaire très-étroite, à peine distincte; si l'on voulait faire une opération d'iridectomie dans ces conditions, on aurait certainement les plus grandes difficultés, et en supposant même qu'on y parvienne, cette opération n'aurait point de résultats. L'iris est exsangue, et en le retranchant on ne modifie en rien la nutrition du globe oculaire. Souvent, au contraire, il n'y aura pas possibilité de le saisir avec une pince et de le retirer au dehors.

En supposant qu'on doive pratiquer une iridectomie, on devra chercher autant que possible à placer l'incision sur le bord sclérotical, ce qui réussira mieux, si l'on se sert, à cet effet, du couteau de de Graefe.

Il est rare de voir l'iris se décoller dans le glaucome ; je l'ai vu se décoller spontanément ou à la suite de l'opération. Le décollement spontané est une chose tout à fait exceptionnelle, que j'ai eu l'occasion d'observer il y a quelques années dans le service de M. le professeur Broca, à la Pitié. Il s'agissait d'une femme âgée de trente à quarante ans, d'une forte constitution, et qui était entrée dans le service pour se soigner pour un de ses yeux atteint de glaucome aigu des plus caractéristiques. Le professeur Broca attira mon attention sur un fait tout à fait particulier, c'était une seconde pupille qui s'était faite spontanément en haut de la chambre antérieure, et elle était produite par le décollement de l'iris. Nous avons pu suivre cette malade pendant un certain temps, et il nous a été facile de constater que le décollement augmentait successivement tous les jours; l'iris descendait vers les parties déclives; enfin, il a complétement disparu dans la partie inférieure de la chambre antérieure. C'était un fait unique, et je ne crois pas qu'un autre de même genre ait été rapporté jusqu'à présent par les auteurs.

Le décollement de l'iris pendant l'opération pourrait se produire, mais cet accident est rare ; il dépendra de la traction par trop forte exercée avec la pince sur cette membrane, ce qui peut être facilement évité lorsqu'on prend quelques précautions nécessaires.

Cicatrisation kystique de la plaie cornéenne. — Il n'est pas rare de rencontrer après une iridectomie, une sorte de poche kystique au bord de la plaie cornéenne, qui entretient pendant longtemps une irritation dans l'œil opéré. Cet accident se rencontre plus particulièrement dans un œil glaucomateux. La raison en est très-simple. Comme il est de règle de faire l'incision sur la limite scléroticale pour pouvoir exciser l'iris près de son attache, on comprend que la plaie se trouve de cette façon taillée en partie dans la conjonctive qui se trouve ainsi détachée avec la cornée. Après l'opération, la plaie conjonctivale se réunit rapidement et par première intention ; le plus souvent, au bout de vingt-quatre heures l'adhérence est établie, tandis que celle de la cornée reste encore ouverte. La pression intra-oculaire exagérée n'ayant pas cessé immédiatement après l'opération, prédispose, pendant quelque temps encore, la plaie cornéenne à s'écarter. L'humeur aqueuse commence de son côté à être sécrétée en grande quantité ; elle s'introduit à travers la plaie cornéenne sous la conjonctive et y séjourne, d'abord en se répandant plus ou moins loin de la plaie, puis elle ne reste contenue que dans une petite poche qui se formera *ad hoc*.

Cet accident peut être évité, mais il faut que l'excision de l'iris soit pratiquée d'une manière très-régulière. A cet effet, on appuiera avec des ciseaux sur la plaie cornéenne elle-même, et on excisera très-soigneusement toute la partie de l'iris qui se trouve au dehors de la plaie, et surtout près de deux de ses angles. Si, malgré ces précautions, la cicatrisation kystique avait lieu, et si l'irritation consécutive se prolongeait outre mesure, on ferait bien de saisir ce petit kyste avec un crochet fin, et on l'exciserait. On verrait alors s'écouler une certaine quantité de liquide transparent qui n'est autre que l'humeur aqueuse, et la cicatrisation régulière ne tarderait pas à s'établir. Dans un cas analogue, j'ai obtenu même une amélioration de la vision qui de 1/10 s'est relevée jusqu'à 1/5, mais après trois excisions consécutives.

D. LE GLAUCOME SIMPLE N'EST QU'UNE FORME IRRÉGULIÈRE DE LA MALADIE.

Au commencement de ce travail nous avons conservé la classification adoptée généralement par de Graefe et Donders, et d'après laquelle le glaucome simple est considéré au même titre que le glaucome chronique et le glaucome aigu. Mais plus j'examine la question et plus je me persuade que le glaucome simple n'est point une forme régulière de maladie, mais qu'elle est, au contraire, une anomalie ou une forme irrégulière. Ce n'est qu'un glaucome irrégulier. Et, en effet, comment pourrait-on donner à cette maladie une dénomination à part et la considérer comme un type de maladie, si elle manque de tout cachet d'originalité? Le glaucome simple ne diffère, comme on sait, des deux autres formes que parce que, à part l'excavation de la papille, l'irisation et une diminution du champ visuel, tous les autres signes manquent. Or, il se trouve justement que l'excavation n'est que le résultat de la maladie qui a duré longtemps, et n'existe souvent pas dans le glaucome type aigu. En voulant par conséquent considérer le glaucome simple comme une maladie principale ou initiale, on sera forcé de ne le faire qu'après avoir pris une définition que voici: Le glaucome simple est une forme principale de la maladie qui, en s'enflammant, donnerait lieu à un glaucome aigu ou chronique. Or, le glaucome simple est caractérisé par l'absence de tous les signes caractéristiques du glaucome, par conséquent la forme initiale serait celle où l'œil ne présente rien qui constitue véritablement le glaucome.

Pour éviter une pareille confusion dans les idées et la définition, il faudra convenir, au contraire, que le glaucome aigu ou chronique sont les deux formes types; les autres, au contraire, y compris le glaucome simple, s'en détachent comme des formes irrégulières.

Bien souvent j'ai entendu dire à un de nos investigateurs infatigables en pathologie, M. Charcot, qu'il faut surtout s'appliquer à étudier les formes irrégulières des maladies, parce que leur étude nous conduit généralement à la connaissance exacte de la maladie typique. La question envisagée à ce point de vue, je pense qu'il ne sera pas superflu d'analyser avec soin tous les symptômes qui caractérisent le glaucome simple, et de chercher à nous rendre compte de l'absence de plusieurs autres.

Nous admettons ce principe avec Donders, que le glaucome est une affection des nerfs sécréteurs de l'œil, et que, par conséquent, il y a augmentation de la sécrétion intra-oculaire, chaque fois qu'il y a glaucome, qu'il soit aigu, chronique, régulier ou irrégulier. L'excavation glaucomateuse est la conséquence de la pression exagérée intra-oculaire.

Mais tandis que dans le glaucome simple, l'excavation de la papille existe, il n'y a aucune trace appréciable de la pression intra-oculaire. Cette sorte d'anomalie apparente me paraît s'expliquer facilement de la manière suivante : par l'augmentation de la sécrétion intra-oculaire, le corps vitré s'amplifie et augmente de volume, il refoule forcément en avant le cristallin et en arrière la papille.

Cette pression sur la papille est incontestable et son excavation en est la conséquence. Le cristallin, au contraire, ne se déplace point et il n'y a aucune trace de la compression dans le segment antérieur de l'œil, par une raison très-simple, c'est que l'enveloppe cristallinienne, sa capsule de même que son ligament, la zonule de Zinn, sont plus denses, plus consistants et moins extensibles que chez d'autres individus. Et il suffit que le cristallin reste sur place pour que le muscle accommodateur, les nerfs et les vaisseaux qui le traversent pour se rendre à l'iris, ne soient point comprimés, et leurs fonctions restent assurées. C'est ainsi que nous pouvons nous expliquer ce fait bizarre, que la pression s'exerce d'une manière tellement puissante sur la papille qu'elle y amène l'excavation pendant qu'elle reste sans aucune action sur l'iris, la cornée et les autres membranes du segment antérieur de l'œil.

Le glaucome simple se présente sous des formes très-variées, et si, dans un certain nombre de cas, il n'est caractérisé que par une excavation de la papille, il n'est pas rare de rencontrer quelques autres signes de la maladie. C'est ainsi qu'on voit par moments la cornée devenir terne et chagrinée pour une ou deux heures ; l'œil, à ce moment, devient dur, mais il reprend ensuite sa densité normale. Quelquefois la pupille devient large et immobile sans que la chambre antérieure ait diminué de profondeur.

Mais il y a un symptôme qui est aussi constant que l'excavation de la papille, c'est la diminution du champ visuel interne. Ce phénomène est tellement propre au glaucome simple, et il présente des carac-

tères tellement particuliers que je n'hésite pas à le considérer comme pathognomonique du glaucome.

D'où vient cette diminution du champ visuel interne? Il est incontestable qu'elle vient de la pression intra-oculaire se localisant sur le bord externe de la papille. Il y a un fait non moins incontestable en ce qui concerne la pression des liquides contenus dans le globe de l'œil, c'est que le degré de la pression étant augmenté près du bord interne de la papille, la même augmentation de la pression se fera ressentir dans le segment antérieur de l'œil, juste à l'autre extrémité de l'axe optique secondaire, qui traverse le bord de la papille et le centre du cristallin. Ce sera donc au bord externe de la cornée que la même pression exagérée se fera sentir le plus. Pour se convaincre de l'exactitude de cette assertion, il suffit de faire l'expérience suivante. Dans l'œil d'un lapin albinos, on dilatera la pupille, et pendant qu'on l'examine à l'ophthalmoscope, on comprime fortement avec un doigt le globe de l'œil du côté externe de la cornée. On voit alors, dans le point diamétralement opposé, la choroïde pâlir et puis devenir complétement exsangue; c'est une tache blanche ressemblant, par sa forme, au doigt ou tout autre objet qui comprime le globe de l'œil. La même chose va se produire si au lieu de la pression extra-oculaire, c'est, au contraire, la tension intra-oculaire qui est augmentée : la pression se fera sentir le plus dans les deux points diamétralement opposés.

On comprend très-facilement qu'une pareille circonstance doit avoir une grande importance dans l'application de l'iridectomie au traitement du glaucome, et il ne peut pas être indifférent de faire l'excision de l'iris en haut, en bas ou dans un autre point quelconque de sa circonférence. Que se passe-t-il, en effet, dans un œil glaucomateux après l'excision de l'iris? Sans prétendre pouvoir donner une explication complète de l'action thérapeutique de cette opération dans le glaucome, je puis dire qu'elle diminue la résistance à la pression intra-oculaire dans le point même où elle est faite; et par conséquent, en enlevant cette portion de l'iris, on augmente la pression dans ce même point, et on la diminue dans le point diamétralement opposé, qui est en dedans.

On comprend dès lors que l'excision de l'iris pratiquée du côté externe, ne pourra pas être suivie d'un résultat aussi satisfaisant que

lorsqu'elle sera faite du côté interne. C'est en diminuant, au contraire, la résistance dans l'axe du diamètre interne qu'on rétablira l'équilibre de la pression intra-oculaire, et qu'on arrêtera le progrès de l'excavation de la papille, ainsi que l'atrophie consécutive des fibres nerveuses qui se rendent à la partie externe de la rétine.

Cette théorie est tirée des nombreuses observations faites par moi sur des malades atteints de glaucome simple et qui ont subi l'opération. Sur cinquante-trois observations que j'ai pu recueillir, l'iridectomie a été faite trente-neuf fois dans la partie supérieure de l'iris, et ce n'est que onze fois que j'ai pu enregistrer un résultat favorable, tandis que sur treize cas de glaucome simple dans lesquels la portion interne de l'iris a été excisée par moi-même ou par d'autres chirurgiens (de Graefe), j'ai vu neuf fois une amélioration très-sensible. Les quatre autres cas n'ont été nullement améliorés, de même que je n'ai pas vu d'amélioration chez un malade qui a subi cette même opération à l'étranger et chez qui aussi l'excision avait été faite dans la partie interne de l'iris.

Ces quelques chiffres parlent en faveur de l'application de l'iridectomie dans la partie interne de l'iris surtout dans le glaucome simple. Le fait suivant montre d'une manière frappante combien est précieuse cette manière d'agir dans un glaucome simple.

Observation. — M. F..., âgé de soixante-six ans, faible, et débilité par une phthisie pulmonaire ancienne, fut pris encore en 1867 d'une inflammation chronique de la cornée droite, où un oculiste diagnostiqua : kératite interstitielle superficielle. Sous l'influence du traitement institué par cet éminent praticien, l'œil s'améliore mais ne guérit pas, et depuis cette époque, la vue s'affaiblissait de plus en plus, et enfin elle s'est éteinte complétement.

Pendant les trois années successives, M. F... consulta un ophthalmologiste allemand qui venait tous les ans à Paris, et l'avis de ce dernier était que l'œil était atteint de glaucome simple et qu'il n'y avait rien à faire. L'autre œil était aussi affaibli par le glaucome, mais il ne conseillait point au malade de se faire opérer. En 1870, le malade avait subi une grave opération sur la vessie, la lithotritie, que lui avait pratiquée mon ami le docteur Reliquet, et avait parfaitement guéri. Mais à partir de ce moment, sa vue commença à baisser de plus en plus, et lorsqu'il vint me consulter le 2 février 1871, il ne voyait plus pour se conduire. Le malade se plaint d'avoir vu des cercles d'arc-en-ciel autour de la flamme de bougie depuis deux ans de son œil gauche, qui est très-fortement hypermétrope. Acuité visuelle est de 1/7 ; il distingue les couleurs, mais son champ visuel interne est rétréci à 3 centimètres du point de fixation. L'œil n'est pas dur, la pupille se contracte comme dans l'état normal ; pas d'injection périkératique

ni de trouble dans la cornée. La papille est fortement excavée. Je pratique l'iridectomie du côté interne le 12 mars, mais chose digne de remarque, le jour de l'opération, le matin, je trouve la cornée un peu terne. Pendant plus de huit jours, la plaie ne se réunissait pas et je voyais l'humeur aqueuse s'écouler sous la conjonctive.

Enfin, la cicatrisation s'est faite régulièrement, et la vue, à partir de ce moment, s'est raffermie complétement. 17 *juillet*. Le malade est hypermétrope et astigmatique ; à l'aide des lunettes n° 12, convexes, sphériques et 8 cylindriques, axe vertical, il lit le n° 3 de l'échelle typographique ; son champ visuel s'est élargi sur une étendue de 5 centimètres en haut et en dedans, tandis qu'en bas et en dedans, il est resté sans changement. J'ai eu l'occasion de revoir le malade huit mois après, et j'ai pu constater que la guérison s'est maintenue, ce qui, du reste, a pu être constaté par un de nos agrégés, le docteur Chalvet.

Ce fait, ainsi que plusieurs autres que j'ai pu recueillir dans ma pratique personnelle et dans celle de mes confrères, prouvent qu'il y a un avantage incontestable à faire l'iridectomie en dedans, dans le glaucome simple.

Je ne puis pas terminer ce long travail sur le glaucome irrégulier et ses complications, sans résumer en quelques propositions ce qui me paraît utile à suivre dans le traitement du glaucome irrégulier en général :

1° Le glaucome hémorrhagique est une forme irrégulière de maladie, qui résiste le plus souvent à tout traitement. Si, après l'iridectomie, les névralgies et l'inflammation persistent, il faut quelquefois faire l'énucléation du globe pour garantir l'œil congénère d'un pareil accident.

2° Lorsque, au moment de l'opération d'iridectomie sur un œil glaucomateux, l'autre œil présente des symptômes prodromiques, il faut faire, séance tenante, l'opération sur les deux yeux.

3° L'iridectomie doit être pratiquée dans le glaucome aigu ou chronique, même lorsque la vue est totalement et définitivement abolie. Elle préviendra les accidents consécutifs.

4° Dans le glaucome simple, l'incision de l'iris réussit souvent, mais à condition qu'elle soit faite dans sa partie interne.

Dr X. Galezowski.

BIBLIOGRAPHIE

PUBLICATIONS FRANÇAISES ET ÉTRANGÈRES

ARCHIV FUR OPHTHALMOLOGIE. Bd. XVIII. Abth. I. 1872.

Contribution à l'étude du glaucome, par L. Rydel, professeur à Cracovie.

Le symptôme fondamental du glaucome, c'est l'augmentation de la pression intra-oculaire; tous les autres dérivent de celui-là; parmi eux il en est un, la diminution ou l'abolition de la vision, dont les rapports, de cause à effet, avec l'augmentation de la pression dans l'œil, ont donné lieu à diverses hypothèses.

Les uns ont admis que le trouble fonctionnel de la rétine relève uniquement de la compression que subit cette membrane.

D'autres ont pensé que les fibres nerveuses de la rétine, comprimées, tiraillées, courbées, perdent ainsi leur propriété de transmission des impressions lumineuses du cerveau et finissent par s'atrophier.

D'autres enfin ont fait jouer un certain rôle au trouble de la circulation dû à l'augmentation de la pression intra-oculaire, et notamment à la gêne apportée à l'arrivée du sang artériel dans les vaisseaux rétiniens.

Dès 1855, Donders, se basant sur des expériences qu'il a faites dans le but d'établir avec certitude le rapport qu'il y a entre la pulsation spontanée des artères de la rétine et la diminution de l'acuité visuelle, a prouvé que, simultanément avec la production du pouls artériel, il y a un obscurcissement de la vision qui cesse aussitôt que l'on arrête la compression de l'œil. Mais de ce fait important qui démontre qu'une entrave à l'arrivée du sang artériel est capable de diminuer la puissance fonctionnelle de la rétine, l'on n'a pas tiré toutes les conséquences désirables, et ce n'est qu'en 1869 que de Graefe a accordé au trouble de la circulation rétinienne, dans le glaucome inflammatoire aigu, une plus sérieuse attention.

Il commence par établir que dans certains cas de glaucomes légers, le trouble des milieux réfringents suffit à expliquer la diminution de la vision; puis il constate qu'il y a certaines affections glaucomateuses plus graves où le trouble de la vue est tel que les opacifications les plus fortes des milieux ne suffiraient pas à l'expliquer, et où, par conséquent, la supposition d'une souffrance concomitante de la rétine est entièrement justifiée; et cette hypothèse s'impose surtout quand, avant l'accès aigu, la vision était intacte, cas où, par suite, il n'y avait pas lieu d'admettre une excavation préexistante à l'accès.

Un autre argument de de Graefe, en faveur d'une souffrance concomitante de la rétine dans le glaucome aigu, c'est la production d'apoplexies rétiniennes après

l'iridectomie ; ces apoplexies permettent, dit-il, de supposer un état pathologique du tissu rétinien, antérieur à l'opération : cet état pathologique consisterait dans l'infiltration et le ramollissement en quelque sorte, de la rétine, par les liquides transsudés par suite de la gêne circulatoire : quant au trouble de la circulation, il se traduit à l'œil de l'observateur par un phénomène qui manque rarement, la pulsation artérielle spontanée.

De ces faits de Graefe conclut que la cécité, dans le glaucome inflammatoire aigu, doit être attribuée à la paralysie de la rétine par défaut de nutrition (paralysie ischémique), et il dit, en propres termes, que la cause du trouble visuel est due ici, comme toutes les fois que l'on a affaire à des « paralysies par suite de pression », à l'arrêt ou à la gêne de l'apport du sang artériel.

Cette manière de voir est confirmée par une observation de l'auteur où, du jour au lendemain, un accès de glaucome aigu a été suivi de cécité absolue ; le malade vint consulter trois semaines après le début de l'affection ; l'iridectomie fut pratiquée sans résultat pour la vision ; dix jours après l'opération, les milieux réfringents ayant repris leur transparence normale, on put faire l'examen ophthalmoscopique qui démontra l'absence de toute excavation et par conséquent de toute atteinte de glaucome chronique antérieur à l'accès aigu.

En présence de ce fait, l'auteur, d'accord avec de Graefe qui pense qu'il faudrait, pour paralyser les éléments rétiniens par la compression, une force de pression bien supérieure à celle qui se développe dans l'affection glaucomateuse, déclare ne pouvoir s'expliquer la perte totale et irrémédiable de la vue, en une nuit, autrement qu'en admettant que la pression intra-oculaire a subitement interrompu l'apport du sang artériel à la rétine et qu'elle a maintenu longtemps cet obstacle, d'où est résultée alors la paralysie de la rétine par ischémie. La minceur des artères et des veines semble, à l'auteur, corroborer cette manière de voir.

Une semblable explication, du reste, a déjà été admise par de Graefe, dans un cas où, chez un enfant atteint d'un blépharospasme rebelle, il avait dû faire la section des deux nerfs sus-orbitaires, à la suite de quoi l'enfant put ouvrir immédiatement les yeux, mais sans pouvoir reconnaître aucun objet, même des plus volumineux ; chez cet enfant la vue ne revint entièrement qu'après quelques mois. Si, dans ce cas, une pression permanente des paupières, de onze mois, sur l'œil, a été capable, à travers tout le bulbe, d'entraver la circulation de la rétine au point que cette membrane avait perdu toute faculté de perception lumineuse, on conçoit bien mieux encore qu'une forte pression intra-oculaire, survenue brusquement et qui a duré trois semaines, ait pu, en comprimant les vaisseaux de la rétine, donner lieu à une paralysie ischémique de cette membrane.

L'observation de l'auteur ne fait donc que confirmer l'exactitude des conclusions de de Graefe qui fait dériver la cécité, dans le glaucome inflammatoire aigu, de la paralysie ischémique de la rétine.

Partant de là, l'auteur déclare qu'il considère comme certain que la gêne à l'apport du sang dans les artères de la rétine, joue un grand rôle, non pas seulement, comme le croyait de Graefe, dans les cas de cécité qui accompagnent un glaucome aigu, mais encore dans ceux où la cécité est consécutive à un glaucome

inflammatoire chronique ou même à un glaucome non inflammatoire. Il ajoute même que là est pour lui la clef de quelques phénomènes relatifs à la manière dont s'établit la cécité glaucomateuse.

Relativement à un cas de glaucome chronique rapporté par Mauthner, accompagné d'une excavation considérable, et où la vision était restée normale, ainsi que le champ visuel, l'auteur pense que dans ce cas les fibres nerveuses ont dû la conservation de leurs fonctions, en grande partie, à ce que, par le fait d'une augmentation lente de la pression, la circulation de la rétine a eu le temps et le moyen de s'adapter à ces conditions nouvelles, de manière à conserver à la membrane nerveuse de l'œil une nutrition normale ou à peu près normale.

On a cherché à expliquer diversement la perte rapide du champ visuel périphérique dans le glaucome. Donders pense qu'elle est due à ce que les fibres nerveuses qui subissent le premier effort de l'augmentation de la pression dans l'œil, c'est-à-dire les plus superficielles au moment de leur épanouissement sur la rétine, à leur sortie de la lame criblée, vont précisément aux parties périphériques de cette membrane. Mais outre que l'auteur, d'accord avec de Graefe, n'accepte pas que la pression intra-oculaire soit capable d'altérer, par le seul fait de l'action compressive qu'elle exerce sur les fibres nerveuses, le fonctionnement des fibres de la rétine, l'explication de Donders est incapable de faire comprendre comment il se fait que l'échancrure du champ visuel, dans le glaucome, se trouve presque constamment du côté du nez.

Leber croit que les fibres qui gagnent les parties périphériques de la rétine, traversent la partie centrale de la lame criblée, celle où précisément, lorsqu'une excavation se produit, la dépression et le refoulement sont les plus marqués : cette manière de voir, pas plus que celle de Donders, ne peut expliquer le siége habituel de l'échancrure dans la partie nasale du champ visuel.

Arlt, dans ses leçons, suppose que le phénomène du rétrécissement du champ visuel interne est dû à ce que les éléments nerveux de la moitié interne de la rétine, où les vaisseaux sont en plus grand nombre, sont plus protégés contre la pression intra-oculaire que la moitié externe, par le tissu cellulaire qui longe les vaisseaux.

Pour l'auteur, voici comment il explique ce phénomène : les principaux troncs artériels de la rétine sortent de la papille à environ 4 millimètres en dedans du centre de cette papille, puis ils se dirigent surtout en haut, en bas et en dedans ; les vaisseaux qui fournissent à la partie périphérique externe de la rétine n'y arrivent qu'après de *longs détours*, sous forme de *ramifications très-fines*. Les lois de Poiseuille démontrent que de semblables conditions sont très-défavorables à la nutrition, et que, dans le même temps, il doit arriver une moindre quantité de sang dans la partie périphérique externe de la rétine que dans la partie interne.

Des anomalies dans la disposition des vaisseaux rétiniens serviraient, suivant l'auteur, à rendre compte des cas rares où l'échancrure du champ visuel, au lieu d'être interne, est au contraire externe.

La théorie de l'auteur, relative à la gêne de la circulation, peut servir encore, suivant lui, à rendre compte des sensations lumineuses, à forme périodique, qu'ac-

cusent les malades, longtemps encore après que la cécité est devenue complète. Ces sensations sont telles que le malade est soumis à des alternatives de nuit et de jour; chacune de ces sensations de clarté ou d'obscurité revient presque à heure ou à jour fixes, d'une manière très-régulière, et quel que soit d'ailleurs le temps réel; ces phénomènes persistent habituellement, avec la même forme typique, jusqu'à ce que l'œil commence à s'atrophier.

L'auteur rend compte de ces symptômes restés jusqu'alors inexpliqués par le fait des oscillations périodiques de la circulation : c'est un fait d'observation qu'un œil glaucomateux change souvent rapidement de tension; de plus il est prouvé que ces variations affectent souvent un type très-régulier et durent bien au delà du moment où la cécité s'est produite jusqu'à ce que l'œil vienne à s'atrophier. Or toutes les fois que la tension de l'œil augmente, la circulation de la rétine se fait plus mal, et réciproquement; mais un apport plus considérable de sang excite les éléments de la rétine, et alors naît une sensation de lumière, de vive clarté. On sait d'ailleurs qu'une simple excitation, non pas même de la rétine, mais des fibres du nerf optique, suffit à donner lieu à des perceptions lumineuses.

Contribution à l'étude de l'irido-choroïdite métastatique, par le professeur HERMANN SCHMIDT, de Marburg.

1° *Deux observations d'irido-choroïdite.* — OBS. I. — Malade atteint de tuberculose; il se déclare brusquement une irido-choroïdite avec chémosis, exophthalmie légère; léger hypopyon; cécité presque complète; la cornée est transparente.

Après quelques jours de cet état, le chémosis et l'injection oculaire diminuent, et en même temps, dans l'angle interne de l'œil, on voit une tumeur jaunâtre, grosse comme un pois, sous-conjonctivale. — A partir de ce moment l'inflammation disparaît petit à petit, et simultanément aussi la tumeur; l'œil reprend son aspect normal, mais la vision est supprimée. — Peu après la mort survient.

OBS. II. — Malade atteint d'inflammation suppurative du tissu cellulo-graisseux du côté gauche du cou et d'arthrite suppurée dans l'œil, malade seulement depuis un jour; on observe une exophthalmie légère et un léger œdème de la conjonctive; cinq jours plus tard on constate un gonflement œdémateux des paupières, un chémosis très-vasculaire, une saillie modérée du bulbe.

Dans l'angle interne de l'œil est une saillie lenticulaire, bosselée, présentant un point jaunâtre. Léger hypopyon; iris décoloré, adhérent par tout son bord libre; pupille masquée par une membrane grisâtre. On fait deux tentatives infructueuses pour inciser la saillie que l'on voit sous la conjonctive. Quelques jours après son apparition, l'œdème et l'exophthalmie disparaissent petit à petit, et la chambre antérieure redevient transparente. Dix jours après l'apparition de la tumeur, le malade meurt.

Autopsie. — Suppuration étendue de la moitié gauche du cou, inflammation suppurative de l'articulation du genou droit, abcès périarticulaires dans les deux coudes, abcès dans les reins.

Dans la veine jugulaire est un thrombus qui se prolonge à travers le sinus transverse gauche jusqu'au pressoir d'Hérophile. Rien dans la veine ophthalmique.

A l'incision de la saillie que l'on voit à 7 millimètres environ du bord de la cornée gauche, on découvre une poche pleine de pus qui, à travers la *sclérotique perforée*, communique avec l'intérieur de la cavité oculaire.

La choroïde est transformée en pus dans toute sa moitié postérieure; tous ses éléments propres ont disparu. La rétine la tapisse partout, sauf en un point directement opposé au trou sclérotical, où elle est rompue. A travers cette rupture, des masses purulentes ont fait irruption dans le corps vitré.

2° Ces deux observations sont, jusqu'à présent, les seules qui mentionnent le fait de l'évacuation du pus, consécutif à une *irido-choroïdite purulente*, sous la conjonctive, à travers une perforation de la sclérotique.

3° Au point de vue clinique, ces deux cas doivent être rangés parmi les irido-choroïdites métastatiques.

Arlt a vu des irido-choroïdites métastatiques dans la pyémie, les fièvres puerpérales, les phlébites, suites de caries ou d'opérations chirurgicales, les inflammations de l'ombilic chez les nouveau-nés;

Desmarres les a rencontrées dans le typhus, le choléra;

Blessig, dans la fièvre récurrente;

Jacobi range parmi cette catégorie d'affections les irido-choroïdites suppuratives consécutives à la méningite cérébro-spinale, à la scarlatine;

Mackenzie rapporte les irido-choroïdites métastatiques à quatre causes : les ligatures des veines; la *phlegmatia alba dolens* et les autres affections puerpérales; l'érysipèle et autres inflammations du tissu cellulaire cutané; et enfin beaucoup de maladies fébriles.

L'auteur ajoute à cette énumération le rhumatisme articulaire aigu et la tuberculose.

4° L'irido-choroïdite métastatique est tantôt la conséquence d'embolies, tantôt, et plus fréquemment, elle est le résultat d'une thrombose.

La production d'un thrombus est chose facile chez un malade affaibli où le cœur est devenu peu actif; dans ces conditions, il doit pouvoir se produire sans peine dans les *venæ vorticosæ*, grâce à leur trajet oblique à travers la sclérotique.

5° On a considéré comme étant le meilleur signe du *thrombus d'un sinus cérébral*, l'ensemble de symptômes que voici : exophthalmie monoculaire; hypérémie et œdème de la conjonctive, du tissu cellulaire de l'orbite et des paupières.

Dans l'observation II, ces mêmes symptômes se sont trouvés réunis, mais leur cause directe était une irido-choroïdite suppurative. L'auteur en tire cette conclusion qu'il a dû arriver plus d'une fois que l'on attribuait à une thrombose d'un des sinus de la dure-mère ce qui n'était que le résultat d'une irido-choroïdite : certaines observations de Heubner en fournissent la preuve.

Pour éviter toute erreur semblable, il conviendra, à l'avenir, de tenir compte de l'état de l'iris et de la pupille : si la pupille est large, on sera en droit d'exclure l'irido-choroïdite suppurative.

Un cas de névro-rétinite consécutive à une tumeur du cerveau, par le docteur J. ROSENBACH, à Gœttingue (avec 2 planches).

1° Il s'agit d'un malade, âgé de trente ans, devenu taciturne et mélancolique depuis plusieurs semaines. Depuis trois semaines il s'est déclaré une céphalalgie intense et des vomissements qui sont devenus de jour en jour plus fréquents; depuis quinze jours, l'œil gauche, excellent jusqu'alors, a faibli. — Le 22 janvier 1869, on observe un léger ptosis à gauche, et la pupille gauche réagit moins bien que la droite à l'action de la lumière. Avec un verre convexe n° 8, l'œil gauche lit de près quelques lettres du n° 1 de Jæger, et couramment le n° 3, à une distance de cinq pouces. Il ne lit qu'à vingt pieds le n° CC de Snellen. L'œil droit est emmétrope; le malade, de cet œil, lit à huit pouces le n° 1 de Jæger.

A gauche, à l'ophthalmoscope, on constate un œdème de la papille et des parties avoisinantes de la rétine; les veines sont variqueuses et il y a, près de la papille, une hémorrhagie linéaire. A droite, rien.

Dix jours plus tard, le malade déraisonne par moments; la vue, dans les deux yeux, a baissé considérablement; à droite, la papille est voilée au même degré que l'était jadis la papille de l'œil gauche. De l'œil droit, le malade, avec un verre n° 8 convexe, lit assez bien le n° 3 de Jæger; l'œil gauche, muni du même verre, ne lit bien que le n° 6.

Huit jours plus tard on constate, à gauche, des hémorrhagies péripapillaires plus nombreuses; dans les deux yeux la papille est très-trouble et l'on voit de nombreux petits vaisseaux dans toute la zone environnante. La mémoire est très-affaiblie, la contractilité musculaire diminuée; le ptosis, à gauche, est augmenté; la commissure labiale droite est pendante. Le malade ne peut, qu'avec peine, *nommer* quelques-uns des plus gros caractères, bien qu'il les voie encore.

Mort le 20 février.

2° *Autopsie.* — Les circonvolutions cérébrales sont aplaties; le nerf optique gauche est plus large et plus mou que le droit; les ventricules latéraux et le troisième ventricule sont distendus par une sérosité transparente.

Dans le ventricule latéral gauche, entre le corps strié et la couche optique, apparaît une tumeur qui s'étend jusqu'au plancher du troisième ventricule et fait une légère saillie au niveau du *tuber cinereum.*

Tout autour de la tumeur, la substance cérébrale est ramollie et les vaisseaux considérablement dilatés.

La tumeur est un gliome.

3° *Examen microscopique des deux yeux* (fait trois ans après la mort). — Les fibres du nerf optique ne présentent rien d'anormal, sauf une sorte de dégénérescence de leur enveloppe médullaire en grumeaux, semblable à la fois à ce que l'on a décrit comme étant une des conséquences d'un séjour prolongé du tissu nerveux dans la liqueur de Müller, et à ce que l'on a vu dans les cas de nerfs ramollis examinés à l'état frais.

La papille est remarquablement élevée au-dessus du niveau de la rétine, en avant du cercle sclérotical; ce gonflement est dû exclusivement à une hypertrophie

de la couche des fibres nerveuses; plus loin vers la périphérie, le gonflement est dû à un épaississement des couches granuleuses interne et externe. Tout gonflement cesse insensiblement au fur et à mesure que l'on s'éloigne de la papille jusqu'à une distance égale à celle qui la sépare de la macula.

L'hypertrophie de la couche des fibres nerveuses de la rétine, dès la sortie de ces fibres à travers la lame criblée, est la conséquence : 1° de l'épaississement des fibres nerveuses elles-mêmes; 2° de la transsudation, dans les intervalles de ces fibres, de sérosité transparente, c'est-à-dire de l'œdème. Les vides que remplit le sérum transsudé sont si nombreux que la papille apparaît, sur une coupe, comme un véritable tissu spongieux; 3° de l'hypertrophie du tissu cellulaire de la papille, tissu qui contient de plus nombreuses cellules qu'à l'état normal.

Le gonflement des couches granuleuses interne et externe est le résultat de ce que Iwanoff, le premier, a décrit sous le nom d'œdème de la rétine; il y a dans l'épaisseur de ces couches de nombreux vides que remplit un produit séreux.

A la surface de la couche des fibres nerveuses de la rétine, on rencontre des éléments ganglioniformes qui sont le résultat d'une transformation des fibres nerveuses elles-mêmes. Cela ressort évidemment de ce fait que l'on peut voir tous les états intermédiaires entre des fibres nerveuses épaissies et ces éléments ganglioniformes.

Quant au siége de ces éléments qui, tous, présentent l'aspect d'une cellule pourvue de un ou deux prolongements, il est à noter qu'on les trouve en plus grand nombre le long des vaisseaux de la rétine.

4° Parmi les différentes théories de la névrite optique, celle qui semble à l'auteur pouvoir s'appliquer à ce cas, c'est la théorie de Schmidt. Chez ce malade, en effet, il y avait une augmentation considérable de la pression intra-crânienne; cette pression s'étant transmise au contenu de l'espace sous-vaginal des nerfs optiques et jusque dans un système de canaux fins existant dans la lame criblée, il en est résulté forcément une congestion des petits vaisseaux de la papille et des parties environnantes. Cette congestion rend compte à la fois et de la dilatation des vaisseaux péripapillaires, et des apoplexies, et de l'œdème.

Pour comprendre comment il se fait que la névrite a débuté d'abord à gauche, il suffit de se rappeler que le nerf optique gauche subissait, de la part de la tumeur, une compression directe.

Dr J. Boncour.

Essai sur les tumeurs du cervelet, par le docteur G. Sieffert.

Dans cette thèse sont rapportées deux observations intéressantes recueillies par le docteur Belleau, dans le service de M. le professeur Perrin, au Val-de-Grâce. Dans les deux cas l'autopsie a pu être faite.

Obs. I. — *Tubercules du cervelet; névrite optique double; tubercule de la choroïde.* — Il s'agit ici d'un malade qui, durant sa captivité en Russie, a été pris de violents maux de tête, revenant par accès, et s'accompagnant d'élancements dou-

loureux à l'occiput et au front; pendant ces accès, la vue se brouillait et le malade avait peine à se soutenir. L'accès terminé, la vue redevenait normale.

Lorsque le malade fut rentré en France, tous ces symptômes disparurent à peu près complétement dans l'espace de quelques mois; mais vers le 7 novembre 1871, la céphalalgie reparut subitement, et alla sans cesse en augmentant, jusqu'au 11 novembre, jour où le malade est entré au Val-de-Grâce. A partir de ce moment, on put constater, chaque jour, au moins un accès de douleurs céphaliques; durant ces accès, les globes oculaires s'injectaient et la vision était complétement abolie.

15 *février* 1872 : Œil droit : avec le réflecteur seul, on voit les vaisseaux du fond de l'œil; à l'image renversée, on trouve la papille et toute la partie avoisinante de la rétine légèrement infiltrées. Il y a, dans le voisinage de la macula, une tumeur d'un jaune brillant dont le volume est égal au tiers à peu près du volume de la papille : S = 1/4. — Œil gauche : l'acuité visuelle est un peu mieux conservée qu'à droite.

23 *février* : Le malade meurt à la suite d'un accès très-douloureux, avec hyperesthésie générale; un peu avant de mourir : léger trismus et contracture des membres. Le malade ne perd connaissance que très-tard.

Autopsie : Tubercules dans les deux poumons. Du côté du cerveau, on trouve, dans les ventricules latéraux, un peu plus de liquide qu'à l'état normal; entre les éminences mamillaires et le chiasma, le plancher du quatrième ventricule est ramolli et comme distendu par un liquide.

Dans le lobe droit du cervelet, on trouve une tumeur tuberculeuse à deux lobes, grosse comme une noisette et pesant 15 grammes.

Dans l'œil gauche, on trouve près de la papille et dans la région de la macula, de nombreux points hémorrhagiques.

Dans l'œil droit : un seul foyer hémorrhagique près de la papille; si l'on soulève la rétine de cet œil, on trouve, siégeant presque sous la macula, un tubercule choroïdien qui se présente sous la forme d'un petit point jaunâtre.

Obs. II. — *Tumeur cancéreuse du cervelet; névrite optique double.* — Le 23 août 1871 : brusque attaque de céphalalgie violente qui, après dix jours, devient plus tolérable et se maintient dans cet état pendant deux mois; en octobre, aux maux de tête vient se joindre lentement et progressivement une hémiplégie droite, avec déviation des traits d'une moitié de la face et embarras de la parole : le malade reste quelqnes jours dans l'impossibilité de marcher, puis la paralysie diminue, mais non les douleurs céphaliques qui restent stationnaires et localisées principalement à l'occiput et au front.

En décembre, le malade perd subitement connaissance; depuis lors jusqu'à son entrée au Val-de-Grâce, il a neuf ou dix attaques de cette nature; depuis le même temps, nuit et jour, il accuse un bourdonnement sourd et continu dans l'oreille droite et la vue, bonne jusqu'alors, commence à baisser.

Le malade entre à l'hôpital le 30 janvier 1872 : à ce moment la marche est difficile, la parole embarrassée; la céphalée persiste toujours ainsi que le bourdonnement dans l'oreille droite.

Le malade ne peut lire ni un livre, ni une affiche.

Examen ophthalmoscopique : avec le réflecteur seul, on voit les vaisseaux des deux yeux; à l'image renversée, on voit les papilles très-voilées, leurs contours sont méconnaissables, les vaisseaux sont plus petits à mesure qu'ils s'approchent de la papille, et çà et là ils sont interrompus. Les veines sont variqueuses.

Le 28 février, le malade est pris, le matin vers quatre heures, d'un tremblement de tout le corps ; de semblables crises, au dire du malade, existeraient déjà depuis deux mois, revenant chaque fois à la même heure et s'accompagnant de céphalée.

Le 19 mars, au lieu d'un tremblement, il se produit un accès de vive douleur, arrachant des cris au malade qui souffre surtout à l'occiput et aux jambes. Cet accès dure une heure ; une heure après, un nouvel accès se déclare à la suite duquel surviennent une énorme dépression et enfin la mort.

Autopsie : Les méninges de la base du cerveau sont épaissies; entre elles et le cerveau, il y a un épanchement de sérosité transparente. Le plancher du quatrième ventricule est ramolli et ce ramollissement s'étend jusqu'au pédoncule cérébral droit.

Le lobe droit du cervelet est refoulé en arrière et fournit une loge à une tumeur mamelonnée, de consistance encéphaloïde, grosse comme un œuf de poule.

Dans les deux yeux, on constate des hémorrhagies péripapillaires.

Dr J. Boncour.

Note sur les fonctions du muscle grand oblique de l'œil ; par M. Fano.

Les mouvements de rotation du globe de l'œil, autour de l'axe antéro-postérieur de l'organe, sous l'influence de la contraction des muscles obliques, est un fait généralement admis aujourd'hui. Le muscle grand oblique fait exécuter au globe un mouvement de rotation qui porte l'extrémité supérieure du diamètre vertical de la cornée de haut en bas et de dehors en dedans ; le muscle petit oblique fait exécuter au globe un mouvement de rotation en sens opposé.

Les données anatomiques, c'est-à-dire la direction et le lieu d'insertion du muscle grand oblique, l'expérimentation sur le cadavre et sur les animaux vivants, s'accordent à proclamer ce résultat.

Il est un autre mode de démonstration qu'on a invoqué avec raison et qui a une très-grande valeur, ce sont les cas de paralysie complète de la troisième paire. Alors, en effet, l'œil ne reste plus soumis qu'à l'action du muscle abducteur et du grand oblique ; le droit supérieur, le droit inférieur, le droit interne et le petit oblique cessant de se contracter. Dans ces conditions, le mouvement de la cornée en dedans, en haut et en bas, est aboli ; mais si on commande au sujet de regarder en bas, il contracte le grand oblique et la cornée se porte un peu en bas parce que le muscle, s'insérant sur l'hémisphère postérieur de l'œil, un peu au-dessous du diamètre transversal du globe, porte l'hémisphère postérieur en *haut*, ce qui a pour

conséquence de diriger l'hémisphère antérieur en bas. En même temps que s'accomplit ce mouvement en *bas* de la cornée, on s'assure que le globe exécute un mouvement de *rotation* qui porte l'extrémité supérieure de la cornée de haut en bas et de dehors en dedans. Pour apercevoir ce mouvement, il faut prendre pour point de repère un des vaisseaux veineux qui rampent dans le tissu cellulaire sous-conjonctival et qui se dirigent *transversalement* du grand angle de l'orbite vers la demi-circonférence interne de la cornée. Au moment où l'on commande au patient de regarder en bas, on voit le vaisseau s'abaisser vers le bord libre de la paupière inférieure, mais d'une distance inégale pour les divers points de la longueur de cette strie rougeâtre, c'est-à-dire que l'extrémité confinant au grand angle, s'abaisse beaucoup plus que l'extrémité avoisinant la cornée. Cette expérience démontre que l'extrémité interne de l'axe *transversal* de l'œil s'abaisse plus que l'extrémité externe du même axe; en d'autres termes, que l'œil subit bien, autour de son axe antéro-postérieur, un *mouvement de rotation de haut en bas et de dehors en dedans.*

L'observation suivante est la justification des propositions précédentes :

Observation. — *Paralysie complète de la troisième paire gauche. — Mode d'action du grand oblique.* — La dame Wust, âgée de trente-deux ans, ouvrière en porte-monnaies, a été atteinte, au mois de juin 1871, d'une hémiplégie de tout le côté droit du corps, avec perte de la parole. Au bout de huit jours, cette hémiplégie s'est dissipée.

Plus tard, il est survenu un affaiblissement de la vue de l'œil droit; plus tard encore, des douleurs dans le crâne, à la tempe gauche. Au commencement d'avril dernier (1872), la paupière supérieure gauche tomba de plus en plus, et elle finit par masquer complétement l'œil.

La patiente se présenta à ma clinique le 8 avril, et je constatai une paralysie complète de la troisième paire gauche. Toutes les médications employées depuis trois mois n'ont en rien amélioré cette affection.

État actuel : Aucune paralysie des membres; plus de céphalalgie; intelligence lucide; vision bonne à droite.

Du côté *gauche,* chute complète de la paupière supérieure, que les plus grands efforts faits par la patiente ne parviennent pas à relever tant soit peu. Strabisme divergent de l'œil gauche qu'il est impossible de ramener en dedans dans une étendue de plus de 2 millimètres. Pas le moindre mouvement d'ascension directe ou d'abaissement direct de la cornée. Pupille gauche un peu plus dilatée que la droite. L'œil gauche lit le n° 19 de Jœger.

Lorsqu'on commande à la malade de regarder en bas, après avoir eu au préalable l'attention de soulever la paupière supérieure, on reconnaît manifestement que le globe exécute un mouvement de rotation autour de son axe antéro-postérieur, de haut en bas et de dehors en dedans, c'est-à-dire que l'extrémité supérieure de l'axe vertical de la cornée se porte en dedans. En effet, si, pendant ces mouvements, on examine sur la moitié interne de la conjonctive oculaire un des vaisseaux ayant une direction transversale, on reconnaît que l'extrémité interne du vaisseau, celle qui se rapproche de la caroncule, subit un mouvement de des-

cente plus étendu que l'extrémité externe du même vaisseau, c'est-à-dire que l'extrémité attenante à la cornée.

La même expérience, faite sur l'œil sain, démontre que le vaisseau conjonctival s'abaisse de la même étendue dans toute sa longueur, quand on invite la malade à regarder en bas. (*Union médicale*, 31 août 1872.)

Procédé pour la destruction des bulbes pileux dans le trichiasis et le distichiasis.

Dans deux cas de trichiasis et de distichiasis rebelles aux moyens ordinaires, et qui déjà avaient amené un certain degré d'opacité de la cornée et un affaiblissement de la vue, M. Hayes, chirurgien de l'hôpital *Mater Misericordiæ* de Dublin, eut recours au procédé suivant :

Serrant le bord palpébral malade dans les mors de la pince à entropion de Desmarres, au point d'en arrêter la circulation, il fit une injection de perchlorure de fer avec une fine seringue, de manière à en faire parvenir une ou deux gouttes dans les follicules de chaque cil malade ou déplacé. La pince enlevée, il suffit de baigner la partie malade et d'appliquer des compresses pour combattre l'inflammation. L'ulcération du bord palpébral et la suppuration consécutive entraînèrent bientôt la destruction des cils mal plantés.

Les deux malades sont sortis de l'hôpital parfaitement guéris. (*Dublin Journ. of med. science*, mars.)

Mélanose et tumeur mélanique de la conjonctive, par M. Fano.

L'observation suivante démontre les rapports intimes qui existent entre la mélanose infiltrée et les tumeurs mélaniques. Elle prouve qu'une mélanose disséminée peut rester stationnaire pendant plusieurs années, et qu'au bout de ce temps, il est possible qu'il se développe une tumeur mélanique de nature maligne.

Obs. — *Infiltration mélanique de la conjonctive oculo-palpébrale gauche. — État stationnaire pendant cinq ans ; à cette époque, production d'une tumeur.* — B..., âgé de cinquante-trois ans, cordonnier, s'est présenté pour la première fois, à la clinique de M. Fano, en janvier 1867. A cette époque on constata l'existence de plusieurs taches de couleur sépia, d'une grandeur variable entre celle d'une tête d'épingle et une grande lentille sur la conjonctive palpébrale inférieure, au niveau du cul-de-sac oculo-palpébral inférieur et sur divers points de la conjonctive scléroticale de l'œil gauche. La tache la plus large était située près de l'angle interne de la conjonctive scléroticale de l'œil gauche. L'examen à l'ophthalmoscope démontra également l'existence d'une scléro-choroïdite postérieure des deux côtés.

M. B... revint consulter M. Fano, il y a quelques mois, parce qu'il s'était formé, depuis environ cinq mois, une tumeur vers la partie supéro-interne de la conjonctive sclérotícale, et que cette production morbide prenait de l'accroissement. Les taches couleur sépia existent toujours ; mais, de plus, il existe une tumeur constituée par deux portions : l'une comme pédiculée, du volume d'un haricot, de couleur vert sale, se continuant vers le cul-de-sac oculo-palpébral supérieur, avec une autre tumeur du volume d'un gros pois, implantée dans l'épaisseur même de la conjonctive. La consistance de la tumeur est celle du squirrhe. — Pas d'adénites. — Santé générale bonne.

M. Fano pratiqua l'ablation qui ne fut suivie d'aucun accident, et le malade put quitter la clinique quelques jours après.

L'*examen microscopique* a démontré que la tumeur est formée d'amas de grosses cellules à noyau, polygonales, plus ou moins déformées, renfermant une grande quantité de granulations pigmentaires en suspension dans une couche mince de liquide intra-cellulaire. Entre les amas de grosses cellules, on voit une mince trame de tissu cellulaire, quelques corps fibro-plastiques, quelques vaisseaux capillaires et quelques cellules épithéliales.— Le sang du sujet ne présente rien d'anormal ; les globules ne sont pas modifiés et ne renferment pas de trace de pigment. (*Gazette des hôpitaux*, 16 juillet 1872.)

Opacité de la cornée ; application de l'huile de croton
par le Dr Windsor.

M. le docteur Windsor constate, dans l'*Eclectic medical Journal*, l'utilité de l'huile de croton pour la guérison des opacités anciennes de la cornée, lorsque les remèdes usuels ne produisent aucun résultat appréciable. On ne doit avoir recours à cet agent énergique qu'après avoir essayé des médicaments ordinaires et entre autres l'essence de térébenthine, de telle sorte que l'œil du patient soit préparé à supporter l'huile de croton qui, mêlée à sept parties d'huile d'olive, devient un stimulant efficace et maniable. Au début, on doit se servir d'un mélange plus faible que celui qui vient d'être indiqué, et jamais on ne doit dépasser la proportion de un à cinq. A ce degré, le médicament produit même parfois sur la cornée un brouillard diffus, qui disparaît en peu de jours. Quelques minutes après le traitement, l'œil devient rouge, larmoyant et très-douloureux ; on peut alors y pratiquer des affusions d'eau froide.

Nous n'avons pas la moindre expérience sur l'emploi de l'huile de croton dans le traitement des opacités de la cornée ; selon M. Windsor, les résultats du médicament seraient satisfaisants. Nous ne pouvons toutefois nous empêcher de conseiller les plus grandes précautions dans l'emploi d'un médicament doué de propriétés irritantes si énergiques, alors surtout qu'il s'agit d'un organe si délicat, l'organe de la vision. (*Mouvement médical*, 14 septembre 1872.)

Nous empruntons à la *Revue clinique chirurgicale*, faite dans l'*Union médicale* par le docteur Gillette, les faits suivants :

Blépharoplastie.

A l'hôpital de la Pitié, M. Duplay possède dans ses salles un malade sur lequel il a fait une double autoplastie dans le but de réparer les désordres occasionnés par un coup de feu reçu à la face en 1870, et qui a singulièrement bénéficié de cette opération. La balle avait labouré obliquement, de haut en bas et de gauche à droite, toute la région orbitaire où elle avait produit les plus grands délabrements; les os propres du nez avaient été brisés au niveau de leur jonction avec le frontal, et les sinus frontaux étaient très-probablement atteints ; puis le projectile, passant des fosses nasales dans l'orbite, avait brisé toute la face interne de cette cavité, dont il avait chassé complétement le globe oculaire ; la paroi inférieure fut intéressée et le sinus maxillaire ouvert; la paupière fut déchirée dans toute sa moitié interne, et la balle ressortit au niveau de la région de la pommette droite en broyant l'os malaire.

Une fois guéri de sa blessure, ce jeune homme, âgé de vingt-trois ans, portait une difformité hideuse qui le rendait un objet de dégoût pour les personnes avec lesquelles il se trouvait en rapport ; aussi se décida-t-il à venir nous consulter. Voici quel était son état :

En dedans, au niveau de la racine du nez, et en dehors sur la pommette, une cicatrice adhérente au point d'entrée et de sortie du projectile ; l'orbite complétement vidé et à la place de sa paroi interne un énorme *hiatus* irrégulier, bordé de tissu cicatriciel et faisant largement communiquer les fosses nasales avec la cavité orbitaire; la paupière supérieure saine et possédant son cartilage tarse; quant à la paupière inférieure, déchirée dans sa moitié interne, elle était considérablement déviée dans le reste de son étendue en bas et en dedans, parce que le travail cicatriciel qui avait succédé à la blessure l'avait fortement attirée en ce sens.

Cette mutilation n'était pas de celles qui, à la rigueur, peuvent subir, avec le temps, une heureuse modification par une sorte d'anaplastie naturelle.

D'un autre côté, appliquer un œil en émail sans corriger préalablement, au moins en partie, cette affreuse difformité, n'était pas chose possible, d'abord parce que, ayant perdu son rôle de *tutamen oculi*, ce qui restait de paupière inférieure avait une direction oblique qui empêchait le maintien de la pièce artificielle; en second lieu parce que, en raison du large hiatus orbito-nasal, cette dernière était chassée à l'extérieur par la colonne d'air, chaque fois que le malade expirait trop fort, se mouchait ou toussait.

Il fallait, de toute nécessité : chercher à pallier cette difformité et surtout obturer cet orifice existant en dedans de l'orbite. Si la prothèse pouvait se prêter à toutes les sinuosités de cette ouverture de communication et la combler presque entièrement, elle était impuissante contre la déchirure et surtout la déviation de la paupière inférieure dont le rétablissement dans une direction horizontale était indispensable au maintien de l'œil artificiel dans l'orbite. Aussi, M. Duplay eut-il recours à la taille de lambeaux anaplastiques.

Les deux indications, nécessitant deux autoplasties distinctes, étaient les suivantes : 1° obturer la communication orbito-nasale ; 2° reconstituer la paupière inférieure dans toute sa moitié interne en corrigeant la direction oblique en dedans de ce qui restait de ce voile. Le *premier lambeau* destiné à combler l'hiatus fut un quadrilatère plus allongé dans le sens vertical que transversalement et taillé aux dépens des parties molles, un peu cicatricielles, il est vrai, de la partie interne du rebord orbitaire inférieur et de la fosse canine. Ce lambeau dont la base adhérait supérieurement, fut disséqué, relevé, tordu et appliqué par sa face cruentée sur l'ouverture anormale de la paroi interne de l'orbite, dont le chirurgien avait préalablement avivé les bords ; quelques points de suture le maintinrent en place.

Le *second lambeau* ayant pour but de refaire la paupière eut, au contraire, son grand diamètre transversal et son plus petit dans le sens de la hauteur ; il fut circonscrit par une incision verticale externe située en avant de la région malaire et n'allant pas en haut jusqu'au bord libre, puis par une incision inférieure horizontale ou plutôt légèrement oblique comme le restant de la paupière elle-même; ce lambeau quadrilatère fut disséqué, ce qui permit de le faire pivoter et glisser en haut et en dedans; puis il fut greffé sur la surface saignante qui correspondait à la dissection du lambeau précédent. La partie interne de ce second lambeau alla se réappliquer au niveau du grand angle de l'œil, où elle fut fixée par plusieurs points de suture; de cette façon, la paupière inférieure, d'oblique, était devenue complétement horizontale et la perte de substance interne était comblée, seulement le second lambeau ne recevait des vaisseaux nourriciers que par la petite portion de peau non sectionnée (bien faible pédicule) au niveau de l'angle externe des paupières, ce qui avait fait craindre une mortification ultérieure. Il n'en fut rien cependant; la réunion des lambeaux, surtout pour le second, s'est effectuée par première intention, aucun accident n'est venu entraver la cicatrisation et le résultat obtenu a dépassé de beaucoup l'espoir du chirurgien. —En effet, comme opération autoplastique de la paupière inférieure, le succès a été aussi complet que possible; cette paupière nouvelle pouvant servir au maintien d'un œil artificiel, est très-suffisante, parfaitement nourrie et régulière, car elle ne s'est mortifiée dans aucun endroit: de plus elle est tout à fait aplatie et de niveau avec les parties molles des régions périphériques ; elle ne présente, comme cela a lieu le plus souvent dans les lambeaux autoplastiques, aucun bourrelet, aucune exubérance, aucun boursoufflement, ce qui est parfois cause d'un mouvement de bascule de la paupière en dedans, c'est-à-dire d'un ectropion. Cet état que Blandin avait désigné sous le nom de *gibbosité des paupières* fait entièrement défaut chez notre malade; on retrouve seulement, au point de jonction avec le reste de la face et limitant le lambeau, les traces linéaires cicatricielles, mais très-peu prononcées, des incisions qui ont permis de le circonscrire.

Le résultat donné par le lambeau destiné à boucher l'orifice de communication orbito-nasale, est un peu moins satisfaisant, car il ne recouvre pas complétement la solution de continuité. Cependant cette dernière est notablement diminuée : en effet, au lieu d'une ouverture large et irrégulière, il n'existe plus qu'un pertuis par où l'air s'échappe en moins grande proportion. En résumé, ce jeune homme a bénéficié de cette double autoplastie :

1° Au point de vue de l'*application d'un œil artificiel*, qui est devenu maintenant possible par la reconstitution de la paupière inférieure;

2° Au point de vue du *rétrécissement de l'hiatus orbito-nasal*, et de la diminution de la quantité d'air sortant par cet orifice, ce qui empêchera l'œil artificiel d'être soulevé ou chassé de l'orbite par cette colonne d'air déviée;

3° Au point de vue de la *beauté des formes*, car le lambeau blépharoplastique est d'une régularité parfaite sans être le siége d'aucune gibbosité.

Blépharo-phimosis.

Nouveau procédé de *canthoplastie*. — On sait que l'ancienne méthode qui se propose de corriger cet état dans lequel les paupières ne sont pas suffisamment fendues, consiste à pratiquer, le plus souvent à l'aide de ciseaux, une simple incision à l'un des angles de l'œil (l'angle externe généralement); les deux nouveaux bords s'écartent d'eux-mêmes; le chirurgien augmente alors cet écartement en les renversant en dehors, puis, afin d'éviter la récidive, il fixe, au moyen de quelques points de suture, tout au fond de la plaie et le plus près possible de la nouvelle commissure produite par l'incision, un petit lambeau de la conjonctive.

M. Cusco a remarqué que la canthoplastie, pratiquée de la façon que je viens d'ébaucher, ne donne pas toujours le résultat que l'on veut obtenir, et que le rétrécissement de l'ouverture palpébrale se reproduit de nouveau et nécessite une seconde et même troisième tentative; aussi ce chirurgien a-t-il modifié le procédé classique et adopté celui que nous allons décrire et qui est fort ingénieux.

Nous le lui avons vu pratiquer à l'Hôtel-Dieu sur un jeune scrofuleux de quinze ans que, je ne sais pour quelle raison, il n'a pas voulu chloroformiser, ce qui aurait singulièrement facilité l'opération, abrégé sa durée et empêché l'écoulement du sang qui, accru beaucoup par des contorsions et les cris de ce garçon, gênait sensiblement la manœuvre opératoire.

Voici les temps de l'opérations (œil du côté gauche):

Premier temps : *Taille du lambeau.* Le chirurgien, en tendant successivement la peau des paupières à mesure qu'il en pratique la section, taille, à l'aide de deux incisions qui divergent à partir de la commissure palpébrale externe, un *petit lambeau* cutané triangulaire, à base tournée en dehors, à sommet interne, c'est-à-dire répondant à l'angle externe des paupières. Ces deux incisions ont chacune 1 centimètre 1/2 à 2 centimètres de longueur, ce qui fait que la base du lambeau qui représente en quelque sorte un triangle isocèle a également 2 centimètres.

Deuxième temps : *Dissection du lambeau.* A l'aide d'une pince, on soulève le sommet interne de ce lambeau, que le bistouri dissèque peu à peu jusqu'à la base.

Troisième temps : *Section de la conjonctive.* Un bistouri boutonné sectionne de dedans en dehors le cul-de-sac externe de la conjonctive.

Quatrième temps : *Fixation du sommet du lambeau au fond de la plaie.* Ce quatrième et dernier temps de l'opération est *le plus délicat* de tous et nécessite une immobilité complète de la part du malade, sous peine, pour le chirurgien, de voir échouer toutes ses tentatives Il consiste à fixer, par un seul point de suture, le

sommet du lambeau ainsi taillé et disséqué, au fond de la plaie, en prenant avec lui le cul-de-sac conjonctival que le troisième temps a en quelque sorte reculé en dehors. Nous croyons, à moins d'une docilité absolue du patient, que ce temps serait bien abrégé et plus sûrement effectué par l'administration du chloroforme.

M. Cusco a vu constamment ce nouveau mode de canthoplastie élargir d'une façon définitive les paupières, sans nécessiter, comme l'ancien, une nouvelle opération.

Strabisme paralytique. Strabotomie interne. Redressement artificiel du globe oculaire.

Nous avons vu il y a quelque temps M. Panas à l'hôpital Saint-Louis, pratiquer la myotomie du droit interne de l'œil, et en raison de la paralysie du droit externe mettre en usage le mode de redressement artificiel du globe oculaire employé par M. Critchett, mais dans des cas différents de celui que nous voulons relater brièvement ici, parce qu'il nous a paru présenter un intérêt véritablement pratique. Voici le fait :

Une femme de soixante-sept ans se plaignit, il y a quatre mois environ, d'avoir un peu de diplopie de l'œil droit : elle fut alors obligée, pour rendre la vue plus nette, de fermer l'œil gauche qui était sain, mais seulement pendant quelques jours, car, s'habituant peu à peu à supprimer une des deux images, elle vit sa diplopie disparaître ; mais un mois après le début de ces accidents, elle avait un *strabisme convergent* de l'œil droit. M. Panas reconnut que ce strabisme était dû aux deux causes suivantes : 1° La *paralysie du droit externe ;* 2° la *rétraction du droit interne.* Il fit remarquer que le muscle droit interne étant d'ordinaire beaucoup plus puissant que l'externe, à une perte de force de ce dernier représentée par 1 devait correspondre une rétraction du droit interne égale au moins à 3. Quant à la paralysie, il lui assigna une cause cérébrale.

La malade ayant pendant un certain temps fait usage d'iodure de potassium sans aucune amélioration, vint prier M. Panas de lui faire l'opération de la *strabotomie* que ce chirurgien pratiqua de la façon suivante :

Après chloroformisation complète, le globe oculaire fut fixé en dehors et en dedans, attiré légèrement du côté externe et maintenu immobile. Le conjonctive ayant été coupée dans le point correspondant à l'insertion du droit interne, le chirurgien porta alors le crochet mousse derrière le tendon de ce muscle, entre lui et la sclérotique ; puis, faisant tenir ce crochet par un aide qui exerçait une légère traction de façon à écarter un peu le tendon, il passa à l'aide d'une aiguille courbe également mousse *un fil qui servit à lier le segment antérieur de ce tendon* et divisa ce dernier avec des ciseaux derrière la ligature.

Ce *fil interne* permettait de faire mouvoir l'œil dans tel sens que l'on voulait. Ce fut là le *premier temps* de l'opération ; le *second* fut encore plus simple : au lieu de sectionner le droit externe comme le faisait Graefe et d'avancer son implantation en le fixant en avant du point qui correspond à l'insertion du droit interne (ma-

nière d'agir qui ne pouvait être employée ici, puisque ce muscle était complétement paralysé), M. Panas voulut utiliser la propriété rétractile du tissu inodulaire en vertu de laquelle ce dernier attire de son côté les parties voisines. Il appliqua en dehors et au niveau du tendon du droit externe une ligature portant sur la conjonctive et le tissu sous-conjonctival, à l'aide d'un *fil externe* dont il coupa les deux chefs près du nœud. M. Panas espérait que la cicatrice ultérieure contribuerait à ramener le globe oculaire en dehors.

Le *dernier temps* de l'opération consista à maintenir l'œil d'une façon permanente dans sa position normale, et à exagérer même un peu le mouvement en dehors; pour cela, le chirurgien n'eut qu'à tirer suffisamment le *fil interne* et à le fixer sur la joue droite de la malade à l'aide de quelques légers duvets de ouate imprégnés de collodion. Pour éviter de laisser ce fil en contact avec la cornée, ce qui pouvait exposer à une inflammation ultérieure, il fit basculer ce fil sur un petit rouleau de diachylon qui l'écartait du segment antérieur de l'œil; enfin, de peur que le contact de ce même fil ne vînt à couper, par son séjour prolongé, le bord de la paupière, il interposa un peu de ouate.

Kératite ulcéreuse perforante. Hernie de l'iris.

Un enfant scrofuleux, âgé d'une douzaine d'années, est entré dans le service de M. le professeur Gosselin pour une *kératite ulcéreuse* de l'œil droit dont le développement rapide, puisque le début remonte à peine à un mois, a été la cause d'une complication, sinon insolite, du moins assez rare. Ce petit malade, outre les symptômes de photophobie intense, larmoiement, etc., présentait sur la cornée droite une saillie très-apparente de la grosseur d'un grain de millet, arrondie et d'une coloration brune.

Avait-on affaire à un *staphylome cornéen*, à un *kératocèle*, à une *hernie de l'iris*?

Le staphylome cornéen total devait être immédiatement écarté, car, dans cette affection, le ramollissement de la cornée est tel que la saillie formée n'est point du tout circonscrite.

Quand une ulcération a détruit les couches superficielles du segment antérieur de l'œil, les lames profondes et la membrane de Descemet, repoussées par l'humeur aqueuse, viennent faire hernie sous la forme d'une petite tumeur vésiculeuse; c'est là le *kératocèle*.

Cette saillie est circonscrite et possède une coloration noire, absolument comme la hernie de l'iris; aussi crut-on, tout d'abord, chez notre malade, avoir affaire à cette complication assez commune; mais en examinant l'œil latéralement, on vit que la pupille, notablement déformée, avait son grand diamètre transversal, et qu'une extrémité de ce diamètre arrivait dans la chambre antérieure détruite à ce niveau et adhérait au pourtour de l'ulcération cornéenne qui lui avait donné issue. On avait donc sous les yeux non pas un kératocèle, mais une *hernie de l'iris consécutive à une kératite ulcéreuse perforante* dont le développement avait été très-rapide.

Cette hernie qui a eu aussi probablement comme cause adjuvante la compression du globe oculaire par la contraction des muscles de l'œil, constitue une complication fort incommode qui est le siége d'irritations incessantes, mais n'allant pas cependant jusqu'à la suppuration.

L'idée que le mot de hernie porte en lui nous amène à nous demander si l'on peut en pareil cas réduire ; l'expérience démontre que les adhérences qui s'établissent très-vite, en quelques heures à peine, rendent toute tentative de réduction infructueuse ; c'est là un fait d'observation qui nous est fourni par les hernies de l'iris qui se font à la suite de la kératotomie. Du reste, quand bien même cette réduction serait possible et même effectuée, la hernie se reproduirait sans cesse par l'ouverture ulcérée de la cornée qui ne peut être obturée. M. Desmarres conseille dans ces cas d'employer les instillations de sulfate neutre d'atropine, d'autres la fève de Calabar dans le but d'attirer l'iris en arrière. M. le professeur Gosselin croit qu'il est préférable, sans chercher à combattre l'enclavement de l'iris, de l'amener, par des cautérisations avec le nitrate d'argent et par une compression méthodique, au niveau de la surface de la cornée, de façon à favoriser la formation d'une cicatrice adhérente se substituant à la tumeur herniaire qui diminue progressivement. Le malade, une fois guéri, conserve alors une tache cornéenne persistante.

Dr GILLETTE.

ASSOCIATION FRANÇAISE POUR L'AVANCEMENT DES SCIENCES.

Nous empruntons au *Bordeaux médical* le récit de la première séance.

Jeudi, 5 septembre, a eu lieu, dans la rue Saint-Sernin, à l'École professionnelle, à neuf heures du matin, la première réunion de l'Association française pour l'avancement des sciences.

Sur l'invitation pure et simple de M. de Quatrefages, chacun s'est rendu dans la section de son choix, et on a procédé à la nomination des bureaux. Dans la section des sciences médicales, ont été nommés : président, M. Bouillaud ; vice-président, M. Henri Gintrac ; M. Lande et M. Dudon ont bien voulu accepter la charge de secrétaires.

Parmi les savants que nous avons aperçus, nous signalerons : M. Wurtz, doyen de la Faculté de médecine de Paris ; M. Bouillaud, professeur à la même Faculté ; M. de Quatrefages, professeur au Muséum ; M. le docteur Ollier, professeur à l'École de médecine de Lyon ; M. Baillon, professeur de botanique à la Faculté de médecine de Paris ; M. Le Fort, chirurgien des hôpitaux et agrégé de la Faculté de médecine de Paris ; M. Trélat, professeur de pathologie externe à la Faculté de Paris ; M. Parrot, agrégé de médecine à la même Faculté ; M. Filhol, professeur de chimie à Toulouse ; M. Van Tieghem, M. Van Baumhauer, M. Stas, savants étrangers ; M. Balard, de l'Institut ; M. l'abbé Durand, anthropologiste ; M. Füster, professeur à la Faculté de médecine de Montpellier ; M. Joret, de Genève ; M. Abria, doyen de la Faculté des sciences de Bordeaux ; M. Lallemand, doyen de la Faculté

des sciences de Poitiers; M. Serré-Guino, professeur de physique au lycée de Bordeaux; M. Germer Baillière, éditeur de livres de science médicale; M. Alglave, directeur de la *Revue scientifique*, de Paris; M. Joly, M. Linder, M. Fargue, ingénieurs; M. Marius Faget, adjoint au maire de Bordeaux; M. Sansas, député de la Gironde, etc., etc.

A deux heures, avait lieu la séance publique. La grande salle avait peine à contenir tout le monde, tant l'assistance était grande. Le conseil général, le conseil municipal, le préfet, le général de division, le général de la subdivision et tout ce que Bordeaux compte d'hommes de science s'étaient rendus à cette fête. M. de Quatrefages occupait le fauteuil de la présidence, M. le maire à sa gauche, M. le général d'Aurelles de Paladines à sa droite. Dès que le calme a été rétabli, M. de Quatrefages a pris la parole pour nous annoncer que M. Claude Bernard, président provisoire, retenu à Paris par une maladie, ne pourrait venir participer à nos réunions et il a lu une lettre de l'éminent physiologiste.

Dès le début de son discours, il a payé un tribut de regret à deux des initiateurs de l'œuvre, M. Combes, mort récemment, et M. Delaunay, qui a péri d'une façon si lamentable.

Nous voudrions pouvoir retracer le discours remarquable prononcé par M. de Quatrefages, qui a développé cette idée : *de la nécessité de la diffusion de la science*. Il a montré avec un rare bonheur combien il serait utile de donner à ceux qui ne se livrent pas particulièrement à l'étude des sciences une petite somme d'idées scientifiques, qui, sans nul doute, féconderaient leur travail et leur enseigneraient à utiliser, à rechercher les conseils des hommes de science. Il suffirait quelquefois de cette étincelle pour éclairer des cerveaux que l'ignorance laisse toujours dans une obscurité profonde. Que de services d'ailleurs la théorie ne rend-elle pas à la pratique, sa vassale; elle paye bien vite en résultats pratiques et avec usure ceux qui la cultivent. — Travailler est un devoir patriotique qui s'impose à tout Français, c'est le chemin de la revanche. — En terminant, le président a remercié la municipalité de sa magnifique hospitalité.

M. le maire, répondant à M. de Quatrefages, l'a assuré de l'estime profonde que les villes commerciales et industrielles ont pour la science, dont elles reconnaissent tous les immenses services. Les adhésions nombreuses que l'Association a recueillies à Bordeaux, la réception de la municipalité, sont une preuve de l'intérêt que la capitale de la Gironde attache à la diffusion de la science. Bordeaux était digne d'être choisie la première pour ces assises solennelles. Les illustrations du passé, les ressources que la science peut trouver dans nos musées, nos écoles, notre bibliothèque, en donnent le témoignage. M. le maire a souhaité la bienvenue aux hôtes illustres que notre cité vient de recevoir et les remercie de leur présence.

M. Cornu, secrétaire général, a retracé ensuite les débuts de l'Association, ses projets. Ce furent MM. Combes, Delaunay, le banquier d'Eichtal, M. Claude Bernard, qui en furent les premiers fondateurs. Malheureusement, la mort ou des empêchements sérieux ont enlevé à ces initiateurs de l'Association la joie d'assister aujourd'hui à l'éclosion de leur œuvre. M. Cornu a rendu justice au dévouement de l'infatigable M. Faget, adjoint à l'instruction publique, à M. le docteur Azam, à M. de

Lacolonge, dont les efforts réunis ont contribué si largement au succès de l'Œuvre dans notre cité.

M. de Quatrefages a donné lecture d'une adresse du Congrès anthropologique belge à l'Association, à laquelle elle envoie une médaille et ses plus vifs sentiments de sympathie.

M. G. Masson a lu ensuite le compte rendu financier de l'Association. Nous sommes heureux de dire que ses ressources sont déjà importantes. Ajoutons que notre orgueil de citoyen bordelais a été vivement flatté de voir que Bordeaux comptait deux cent cinquante membres adhérents à l'œuvre, dont quinze fondateurs. Toutes les Sociétés importantes, celles des avoués, des avocats, la Chambre de commerce, ont voté une part de fondation.

Ordre du jour de la séance du 6 septembre.

M. le docteur Ollier, nouvelles expériences sur l'accroissement normal et pathologique des os.

M. le docteur Reliquet, de la lithotritie.

M. le docteur Füster, professeur à la Faculté de Montpellier, sur les constitutions médicales.

M. le docteur Papillaud, au Saujon, de la variole.

La première journée du Congrès médical de Lyon a présenté deux parties bien distinctes. D'abord, l'exposé des doctrines, la lecture des mémoires, parmi lesquels on a surtout remarqué le mémoire si bien résumé de M. le docteur Péroud, et quelques discours ; le docteur Lahilonne, de Pau, dans une improvisation, qu n'était point sans originalité, a préconisé l'administration du seigle ergoté à haute dose dans le traitement de la variole hémorrhagique.

Les deux journées suivantes n'ont donné lieu à aucune discussion. Elles ont été toutes pacifiques. Ce dernier mot semble peu en harmonie avec les sujets qui avaient été choisis par la commission organisatrice, et qui rappellent si cruellement nos récents malheurs : *Des plaies par armes à feu ; — Des ambulances en temps de guerre.*

Ces deux journées ont été aussi bien remplies que la première, car le zèle des membres du congrès ne se ralentit point. On a écouté avec une grande attention M. le docteur Léon Tripier, sur la résection sous-périostée des extrémités articulaires des os longs et sur l'application qu'on en peut faire aux amputations dans la continuité ; — M. le docteur Ollier, sur les résections dans les plaies par armes de guerre ; — M. le docteur Laroyenne, sur les indications que présentent les plaies par armes à feu.

Puis est venue la question du pansement ouaté de M. le docteur Alphonse Guérin. M. le professeur Verneuil, dans une belle improvisation qui a été fort applaudie, en a exposé tous les avantages, et a discuté en très-bons termes la théorie de son inventeur. Deux orateurs ont succédé à M. Verneuil, l'un, M. le docteur Ollier, pour rappeler le perfectionnement dont il est l'auteur, c'est-à-dire le *pansement ouato-silicaté ;* l'autre, M. le docteur Gayet, pour exposer les résultats de sa pra-

tique personnelle, relativement au pansement de M. Alphonse Guérin ; ces résultats nous ont paru concorder presque de tout point avec les faits et les considérations présentés par M. Verneuil.

On ne peut pas dire que la question des ambulances en temps de guerre ait été traitée directement et en elle-même dans la journée du 20. Deux orateurs se sont fait entendre et ont captivé l'attention. M. le docteur Sarazin, médecin militaire, a lu un mémoire très-remarquable, dans lequel il a fait une longue critique de l'organisation de la médecine militaire en France. M. le docteur Léon Le Fort, dans une improvisation très-écoutée, a complété cette critique, a fait connaître des faits dont il a été témoin, a dit comment les ambulances volontaires ont été souvent dans l'impossibilité de rendre des services, malgré la bonne volonté, le courage et la capacité des hommes qui les composaient. Il a particulièrement étudié les institutions de ce genre chez les autres nations, afin d'en tirer les notions qui pourraient être utiles à la France.

N'oublions pas de dire qu'à la fin de la séance du 19, le secrétaire général, M. le docteur Dron, a lu, au nom de M. le docteur Bédouin, une lettre dans laquelle sont décrits les effets extraordinaires produits sur les tissus vivants par la balle du fusil chassepot. Les désordres effrayants causés par cette balle ont été observés sur le cadavre d'un soldat qui s'était tué avec son fusil : ils auraient pu très-bien faire naître l'idée d'un projectile explosible, si l'on n'avait eu sous les yeux la balle elle-même, qui était la source unique de tout le mal.

La journée du 20 a été terminée par des lectures sur des sujets étrangers au programme officiel. Nous avons remarqué une note de M. le docteur Bergeret, de Saint-Étienne, qui a observé que, dans cette ville, la mortalité est en raison inverse de la pression barométrique. Quand la pression diminue, la mortalité augmente. Il semblerait résulter de là que c'est par le beau temps qu'il y aurait le plus de mortalité. Les recherches de notre confrère, qui d'ailleurs s'occupe avec beaucoup de talent, d'études de statistique médicale, ne portent que sur deux années. Il n'y a peut-être là qu'une simple coïncidence fortuite.

Nous avons remarqué surtout un très-bon mémoire de M. le docteur Chatin, *sur la coqueluche*, dans lequel cet habile praticien signale les bons résutats qu'il a obtenus, dans son service, à l'hôpital de la Charité de Lyon, de l'emploi du bromure de potassium et de l'hydrate de chloral contre cette maladie.

NÉCROLOGIE

— Un des médecins les plus distingués de la marine, M. Quesnel, directeur du service de santé à Rochefort, vient d'être enlevé par une attaque d'apoplexie foudroyante.

— Nous avons la douleur d'annoncer la mort de M. le docteur Maurice Duplay qui a succombé, le 9 septembre 1872, à l'âge de soixante-sept ans. Médecin des hô-

pitaux, M. le docteur M. Duplay avait formé, par son enseignement pratique, un grand nombre d'élèves, et chose rare, il avait su se concilier l'estime et l'affection de tous ceux qui l'entouraient. Éloigné, à l'heure de la retraite, du service médical des hôpitaux qui fait le charme du plus grand nombre et qu'on ne quitte qu'avec regret, il a été enlevé, presque au seuil de la vie active, aux douceurs de la famille et à l'affection d'un fils dont les travaux et les titres faisaient son légitime orgueil.

— M. le docteur H.-O.-E. Bourdillat, ancien interne des hôpitaux de Paris, a succombé le 4 septembre 1872, à trente-quatre ans, dans la commune d'Escolives (Yonne).

— M. le docteur Horteloup, médecin honoraire de l'Hôtel-Dieu, ancien membre du conseil de surveillance de l'Assistance publique, président de la Société centrale de l'association générale des médecins de France, officier de la Légion d'honneur, est mort subitement le matin du 16 septembre, au moment où il se disposait à partir pour Arcachon où il allait se reposer de ses fatigues et refaire sa santé ébranlée. C'est son fils, le docteur Horteloup, chirurgien des hôpitaux, qui, par une courte lettre adressée aux journaux, a fait part de cette attristante nouvelle.

A. P.

Le propriétaire-gérant :

LAUWEREYNS.

PARIS. — IMPRIMERIE DE E. MARTINET, RUE MIGNON, 2

OBSERVATIONS CLINIQUES

DES

AFFECTIONS OCULAIRES D'ORIGINE SYPHILITIQUE

LEÇON PROFESSÉE A L'HÔPITAL DE LOURCINE

Par le Dr A. FOURNIER
Médecin des hôpitaux, professeur agrégé à la Faculté de Paris.

(Suite) (1)

II

A l'inverse de l'iris, la cornée n'est que rarement, je pourrais presque dire exceptionnellement, affectée par la syphilis secondaire. De plus, particularité bizarre, elle n'est jamais affectée isolément ou primitivement. Toujours ses lésions s'observent en compagnie ou à la suite d'autres lésions portant sur diverses membranes de l'œil, sur l'iris notamment.

Pour ma part, du moins, je n'ai pas encore rencontré la kératite comme manifestation diathésique isolée. Dans tous les cas où je l'ai observée, je l'ai toujours vue coexister avec des phlegmasies de l'iris ou du fond de l'œil, ou bien succéder comme épiphénomène à ces dernières lésions.

Quelques mots me suffiront à vous préciser ce en quoi consistent les affections secondaires de la cornée.

Elles se montrent sous deux formes, à savoir :

1° Forme de *kératite diffuse;*

2° Forme de *kératite ponctuée.*

La première se caractérise ainsi : injection oculaire très-accentuée; — douleurs assez vives; — larmoiement; — photophobie toujours intense; aspect d'abord simplement trouble et nuageux de la cornée; puis production, sur un ou plusieurs points de cette membrane, de véritables *taches* opalines, diffuses, variables d'étendue, lesquelles deviennent

(1) Voy. *Journal d'ophthalmologie*, octobre 1872, p. 495.

de plus en plus opaques, et dérobent complétement à l'inspection la partie correspondante de la pupille ou de l'iris. Si l'affection n'est pas enrayée dans sa marche, cette opacité partielle de la cornée ne fait que s'exagérer encore, pour devenir mate et blanchâtre. Parfois, elle coexiste avec d'autres taches rouges, qu'on dirait presque hémorrhagiques, lesquelles sont constituées par des amas de vaisseaux de nouvelle formation, développés dans le parenchyme même de la membrane. — Exceptionnellement enfin, de petites papules ou papulo-vésicules hémisphériques, du volume d'une demi-tête d'épingle, peuvent se former à la circonférence de la cornée.

La seconde forme ne diffère de la précédente que par une seule particularité, la disposition des taches. Sur un fond nuageux, constitué par la cornée devenue légèrement trouble et opaline, il se forme un véritable *semis de taches ponctuées*, de tout petits points opaques. Ces taches sont excessivement fines, aussi fines que si elles résultaient de la piqûre d'une aiguille. Plus ou moins nombreuses et souvent même confluentes, elles se réunissent en groupes et figurent sur la région qu'elles affectent une sorte de pointillé blanc jaunâtre, comme si l'on avait saupoudré de grains de semoule la surface de la cornée.

Nous avons précisément dans nos salles, aujourd'hui même, une malade qui présente un type accompli de cette rare et curieuse lésion. La voici. Constatez d'abord qu'elle est affectée d'iritis (ce qui confirme ce que je vous disais à l'instant sur l'association constante de la kératite à d'autres phlegmasies oculaires); et, en effet, à travers la cornée nuageuse, vous pouvez encore apercevoir la pupille très-déformée, présentant sur sa circonférence une de ces papules iriennes que je vous ai décrites précédemment. Examinez en second lieu la cornée : sa zone périphérique est intacte, mais toute sa partie centrale est nébuleuse, et sur ce nuage vous distinguez très-facilement une série de dix à douze petites taches d'un blanc jaunâtre, très-fines, punctiformes, réunies en groupe. Ce sont là les exsudats de la kératite dite *ponctuée*.

Inutile d'ajouter que ces kératites secondaires, sous l'une ou l'autre des formes qu'elles peuvent affecter, menacent la vision de troubles sérieux. Traitées de bonne heure et énergiquement, elles peuvent guérir sans laisser de traces; cela, je crois, n'est pas le fait le plus

commun. Négligées, elles aboutissent à des taches ou à des opacités cornéales persistantes, définitives.

Ce sont là du reste, messieurs, je vous le répète, des lésions rares, dont la connexion avec la syphilis n'a été bien déterminée que dans ces derniers temps, et dont l'histoire reste à compléter sur bien des points.

III

Beaucoup plus complexes et moins bien définies sont les lésions syphilitiques qui affectent les *membranes profondes* de l'œil. Celles-ci, d'une part, sont d'une recherche souvent difficile et délicate. D'autre part, elles ne sont que rarement simples; le plus souvent elles intéressent à la fois plusieurs de ces membranes, ce qui en rend le diagnostic d'autant plus ardu, d'autant plus embarrassant.

Essayons toutefois de déterminer les caractères propres à ces lésions, en examinant tout d'abord chacune d'elles sous sa forme la plus simple.

La plus fréquente est la *choroïdite*, dont nous allons parler en premier lieu.

I. — Moins commune assurément que l'iritis, la choroïdite spécifique ne laisse pas de se présenter à l'observation sur un certain nombre de malades. Chaque année nous en fournit bien ici une demi-douzaine de cas en moyenne.

C'est là par excellence, messieurs, une affection sur laquelle il importe d'être bien édifié en pratique, vu son extrême gravité, vu les lésions irrémédiables auxquelles elle expose les malades. Méconnue à son origine, non enrayée dans sa marche, elle peut aboutir à une cécité absolue.

Cliniquement, elle se caractérise de la façon suivante :

1° Comme *troubles fonctionnels : amblyopie* lente, mais progressive; *brouillard* devant les yeux; *mouches* volantes; *scotomes*.

Le trouble le plus habituel dont se plaignent les malades est l'existence d'un « brouillard devant les yeux », brouillard qui rend la vision plus ou moins confuse, et qui, d'abord léger, devient bientôt assez intense pour empêcher de lire, de coudre, etc... M. Galezowski, qui a étudié avec un remarquable talent le sujet dont nous parlons, croit

même que ce brouillard présente quelque chose de tout à fait spécial. « C'est, dit-il, un nuage plus ou moins épais, *en forme de toile d'araignée*, remuant constamment devant les yeux. Sur cette toile les malades distinguent de nombreux points et taches noires... Le trouble de la vue qui en résulte est des plus gênants. Les malades s'aperçoivent que les contours s'effacent de plus en plus; ils voient quelquefois comme à travers un courant d'air échauffé par un foyer lointain. D'autres se plaignent de voir les objets couverts d'une espèce de dentelle ou de guipure fixe; pour quelques-uns, il y a constamment de la poussière dans l'air, etc... »

Il va sans dire que ces troubles de la vue dépendent surtout du siége occupé par les lésions. Ils sont d'autant plus marqués que ces lésions se rapprochent davantage du pôle postérieur de l'œil.

2° Comme signes ophthalmoscopiques : *troubles et flocons du corps vitré; — apparence nuageuse de la papille; —* parfois *exsudats choroïdiens.*

A coup sûr, le fait le plus frappant et le plus caractéristique de la maladie, c'est le *trouble des milieux profonds de l'œil.* Ce trouble est tel en bon nombre de cas qu'on a grand'peine à distinguer l'image fournie par le miroir. Aussi, malheur au novice en ophthalmoscopie qui tombe sur un œil affecté de choroïdite syphilitique; armé des meilleurs instruments, il ne distinguera rien; il n'arrivera pas à reconnaître le fond de l'œil. J'en parle par expérience. Ayant eu la mauvaise chance de rencontrer ici, comme premiers sujets d'étude, des malades affectés de choroïdites ou de choroïdo-rétinites, je me suis souvent désespéré de mon inhabileté, jusqu'à ce que mes insuccès mêmes m'eussent appris ceci : que la choroïdite spécifique est une des affections les plus difficiles à observer, une des affections où il est le plus difficile d'apercevoir le fond de l'œil. Tenez-vous donc pour avertis, messieurs, et quand, procédant comme il convient à l'examen de l'œil, vous *verrez trouble* dans cet œil, n'accusez ni votre inexpérience, ni votre lentille; ne vous en prenez qu'à la maladie qui ne vous permet pas de mieux voir, parce qu'elle a pour essence de rendre *nuageux* des milieux transparents.

Ce nuage, qui masque le fond de l'œil, où réside-t-il? Dans le corps vitré, de toute évidence. Mais quels éléments le produisent? Je n'en sais rien, et je crois pouvoir dire que personne n'en sait rien

encore (1). Souvent, en effet, on ne distingue dans le corps vitré aucun flocon, aucune exsudation qui puisse en troubler la transparence. D'autres fois, et généralement à une époque un peu avancée de la maladie, on aperçoit à l'éclairage direct du miroir des flocons plus ou moins nombreux qui semblent nager dans l'humeur vitrée. Ces flocons se présentent sous forme « de filaments très-fins, constituant une espèce de toile d'araignée qui se déplace en tous sens, se plie et se replie sur elle-même dans les mouvements de l'œil. » Quelquefois encore ce sont « comme des cheveux entortillés ou des grains de poussière qui remplissent le corps vitré (2) ».

Aussi, examinée à travers ce milieu trouble, la papille optique se présente-t-elle *nuageuse* et comme *voilée*. Cela devait être et cela est. On croirait, en voyant la papille sous cet aspect, l'apercevoir à travers une lentille sale et dépolie. Elle fait l'effet, comme on l'a dit très-justement, « *de la lune voilée par un nuage* ». — Pour certains ophthalmologistes cette apparence nuageuse de la papille serait un signe des plus importants, voire même un signe pathognomonique de la maladie.

Dans la plupart des cas, surtout à une époque voisine du début, le trouble du corps vitré et l'aspect nuageux de la papille sont les seuls signes que l'on perçoive à l'ophthalmoscope. Tout au plus, arrive-t-on avec difficulté à reconnaître sur le fond de l'œil quelques altérations de couleur, quelques modifications de teinte auxquelles les plus habiles seuls peuvent rattacher une signification diagnostique. Plus tard seulement, on distingue sur la choroïde de véritables

(1) « Quelle peut être la cause du trouble apparent du fond de l'œil, lorsqu'il n'y a point de flocons visibles dans le corps vitré? La réponse à cette question est très-difficile, et les recherches microscopiques n'ont point été faites en quantité suffisante sur les yeux atteints de syphilis pour qu'on soit en état de se prononcer définitivement à cet égard. Il est le plus probable que c'est la *membrane hyaloïdienne* qui devient opaque dans son segment postérieur. Cette opacité se rencontre, en effet, quelquefois sur les yeux des cadavres. Chez un sujet syphilitique, je fus frappé de voir la membrane hyaloïdienne plus opaque d'un côté que de l'autre. D'autres faits analogues m'ont confirmé dans cette manière de voir, et j'ai pu depuis me convaincre que cette membrane se trouve en effet bien souvent altérée et opaque par suite de l'affection syphilitique. » — Galezowski.

(2) Galezowski, *Traité des maladies des yeux*. Paris, 1872. — Une partie des descriptions qui vont suivre est empruntée soit à ce livre, soit à l'excellent mémoire que le même auteur a présenté à l'Académie de médecine sous le titre suivant : *Études sur les amblyopies syphilitiques*. (Séance du 23 février 1869.)

taches. Ces taches sont habituellement petites, disséminées, disposées en groupes, blanchâtres ou grisâtres. Elles occupent tantôt le pôle postérieur de l'œil, tantôt les parties périphériques. Ce sont là ou bien des taches d'*atrophie choroïdienne*, résultant de la résorption *in situ* des cellules pigmentaires, ou bien des *exsudats*. Leur teinte blanche est parfois relevée et rendue plus apparente par ce fait qu'à leur voisinage ou même à leur contour existent de petits amas pigmentaires, noirs comme du charbon.

Sur trois malades, que j'ai observés avec MM. Wecker et Galezowski, j'ai vu d'une façon non douteuse la choroïde couverte de petites taches blanches confluentes, arrondies, semblables à de fines mouchetures, et disposées les unes par rapport aux autres en demi-lune, en fer à cheval. On eût dit une syphilide cerclée du fond de l'œil. Je crois que, sans exagération, on pourrait donner à cette forme de la maladie le nom de *syphilide choroïdienne circinée*.

Telle est, d'une façon sommaire, la choroïdite syphilitique, envisagée seulement dans ses symptômes les plus essentiels, dans ses formes les plus communes.

Traitée à temps et par des moyens énergiques, la maladie, lorsqu'elle n'a pas dépassé ce degré, peut être enrayée dans son développement et guérir. Abandonnée à elle-même, au contraire, elle ne fait que s'accroître. Les troubles visuels deviennent de plus en plus accusés; la vue s'affaiblit, lentement, il est vrai, mais progressivement. Des complications se produisent, complications que nous étudierons bientôt, et, finalement, le mal peut aboutir à la perte absolue de la vision.

C'est assez vous dire, messieurs, si nous sommes ici en présence d'une affection grave. La choroïdite, en effet, est la plus redoutable des ophthalmies secondaires. Et elle est redoutable à divers titres et de plusieurs façons que je voudrais vous faire bien comprendre.

Elle est redoutable, d'abord, *par son apparence même de bénignité*. Elle ne fait pas souffrir, d'une part, et cette absence de douleurs ne manque pas de rassurer les malades, toujours enclins à juger de la gravité d'un mal par le degré de souffrance qu'ils en éprouvent. — D'autre part, c'est une affection à *marche lente*, qui,

en général du moins, procède sourdement, ne trouble la vue que peu à peu, d'une façon progressive. — Enfin, et ceci est plus insidieux encore, elle est *susceptible d'améliorations spontanées*, pendant lesquelles les troubles de la vue, sans disparaître complétement, s'amendent d'une façon surprenante. Ces améliorations, il est vrai, sont toujours suivies de rechutes, mais elles ne laissent pas d'inspirer aux malades soit une sécurité trompeuse, soit, ce qui est pis encore, une confiance imméritée en certains remèdes inertes, en certaines médications absolument illusoires. — Incidemment, n'omettons pas de dire que, pour un certain nombre de cas, la maladie procède de la sorte par une série de crises amblyopiques ou presque amaurotiques, survenant d'une façon plus ou moins brusque, et alternant avec des stades où la vue se rétablit spontanément d'une façon passagère.

Mais ce qui fait surtout le danger de cette choroïdite, c'est sa tendance aux *complications*. Sans parler de l'iritis et de la névrite optique qui peuvent s'ajouter à elle, presque fatalement la choroïdite est amenée à se transformer en rétino-choroïdite. Les altérations, en effet, qui se produisent dans le tissu de la choroïde ne peuvent exister longtemps sans retentir sur le tissu délicat de la rétine, sans irriter, sans comprimer cette dernière membrane, sans provoquer des adhérences, sans aboutir en un mot à des lésions rétiniennes. Aussi la rétine, à un moment donné, arrive-t-elle toujours à se prendre, et de là pour la vision un péril imminent. Mais n'anticipons pas sur les résultats possibles de cette association pathologique, dont je vous parlerai en temps et lieu. Pour l'instant, mentionnons simplement la choroïdo-rétinite, comme aboutissant naturel, habituel, de la choroïdite, et comme terme ultime à redouter.

II. — Poursuivant l'étude des lésions simples que peut déterminer la syphilis sur le fond de l'œil, nous arrivons à celles qui intéressent les éléments les plus essentiels de la vision, c'est-à-dire le nerf optique et la rétine.

Ici une division est nécessaire, car tantôt ces lésions se portent sur le nerf optique seul ou sur la rétine exclusivement, et tantôt elles s'associent pour constituer une névro-rétinite. Le seul moyen de se rendre un compte exact de ces lésions délicates, d'un diagnostic par-

fois très-difficile, est de les envisager d'abord sous leurs formes simples, comme je vais essayer de le faire.

1° *Névrite optique.* — La syphilis peut affecter exclusivement le nerf optique, sans intéresser aucune autre membrane, aucune autre partie constituante du globe oculaire. Il arrive même que parfois elle ne touche qu'au périnèvre de ce nerf (périnévrite), en respectant les éléments nerveux.

C'est là, du reste, une maladie rare, en tant que lésion isolée; le plus habituellement elle ne fait que coïncider avec des lésions voisines, telles qu'iritis, choroïdite, rétinite, etc.

Dans la plupart des cas elle est mono-oculaire; quelquefois, cependant, elle envahit les deux yeux.

En quelques mots, sa caractéristique est la suivante :

1° Comme troubles fonctionnels : affaiblissement considérable de la vue, survenant d'une façon rapide et pouvant aboutir à l'amaurose; — photophobie, surtout au début; — photopsie, chromopsie, etc.;

2° Comme signes ophthalmoscopiques ; *contours de la papille mal circonscrits*, ou même impossibles à circonscrire (c'est là le signe majeur, le signe frappant. Quand on regarde une papille affectée de la sorte, on ne la distingue que confusément; on ne voit pas où elle s'arrête; elle semble n'avoir plus de bords, de circonférence; son contour effacé se fusionne insensiblement avec les parties voisines; souvent même on devine la papille plutôt encore qu'on ne la voit, et l'on n'en retrouve la place que grâce à la convergence des vaisseaux vers un centre commun); — parfois encore, comme signes d'importance moindre, capillaires optiques congestionnés; — vaisseaux rétiniens tortueux, etc.; — petites apoplexies périphériques, etc.

Cette névrite optique dure peu, en général, à l'état de lésion isolée. Presque toujours elle aboutit à se compliquer de rétinite ou même de choroïdite.

2° *Rétinite.* — Plus fréquente et beaucoup plus importante que la névrite optique, la rétinite se présente parfois à l'observation comme lésion exclusive. Le plus habituellement, toutefois, elle est associée à

d'autres localisations morbides, qu'elle accompagne ou qu'elle suit, telles que l'iritis et la choroïdite.

Elle n'affecte qu'un œil en général; mais il n'est pas rare que, coïncidemment, l'autre œil offre quelque altération vers l'iris, la choroïde ou le nerf optique.

Le plus communément, elle débute d'une façon assez lente, par un affaiblissement graduel de la vue. En d'autres cas plus rares, il se produit des troubles visuels plus ou moins rapides, quelquefois même subits, comme sur un malade que j'observe en ce moment, et qui, d'un jour à l'autre, fut pris d'une cécité presque complète.

Confirmée, la maladie se caractérise sommairement comme il suit :

1° Troubles fonctionnels : *affaiblissement marqué et progressif de la vision; — photopsie; — photophobie; — cécité partielle des couleurs.*

Quelques détails sur ces divers phénomènes.

Au début, la vision centrale n'est qu'affaiblie, et les malades peuvent encore lire les nos 4 et 5 de l'échelle typographique. Plus tard, l'acuité visuelle baisse de plus en plus, et c'est à peine si de très-gros caractères peuvent être distingués. — Parfois encore, la vue est éteinte sur un point et conservée sur un autre; ainsi, les yeux fixés sur un livre, le malade lit un mot, mais ne voit pas le suivant, ou ne peut même lire que la moitié d'un mot, l'autre moitié semblant couverte d'une tache opaque.

Autre phénomène important, dont se plaignent les malades et qui les tourmente à chaque instant du jour : vision d'objets colorés, lumineux (éclairs, globes étincelants, feux d'artifice, etc.). — Une malade, que j'ai dans mon service actuellement et que je vous montrerai à la fin de cette conférence, nous arrête chaque matin à notre visite pour nous dire qu'elle « a des *chandelles devant les yeux*, que ces chandelles ne lui laissent pas de repos, qu'elles dansent incessamment devant son lit, etc. ». Ces visions lumineuses sont d'autant plus pénibles, que l'œil présente une exagération morbide de sensibilité à la lumière.

Souvent aussi les malades sont affectés de ce singulier phénomène qu'on appelle le daltonisme morbide ou la *cécité partielle des couleurs*. Lorsqu'on leur met sous les yeux un morceau de papier vert

ou violet, ils ne perçoivent qu'une des couleurs primitives qui composent l'une ou l'autre de ces teintes. S'agit-il, par exemple, d'un papier vert, ils le croient jaune, si c'est le jaune qui prédomine dans la couleur composée; ils le croient bleu, s'il y a prédominance du bleu, etc. Le violet leur paraît rouge, marron ou noir; souvent ils ne reconnaissent ni le rouge, ni le jaune, etc. Ce n'est pas là du reste un phénomène spécial à la rétinite syphilitique; on le retrouve dans plusieurs altérations vulgaires de la rétine, aiguës ou chroniques.

2° Signes ophthalmoscopiques : *exsudations rétiniennes; — apoplexies rétiniennes.*

Les exsudations qui se produisent à la surface de la rétine constituent le signe pathognomonique de la maladie. Ce sont elles, en conséquence, qu'il faut rechercher le plus attentivement dans l'examen ophthalmoscopique.

Elles sont de deux ordres. Les unes semblent n'être constituées que par un épanchement séreux, par une sorte d'infiltration œdémateuse. Les autres sont bien réellement des taches, des exsudats opaques et solides.

Les premières sont translucides. Elles forment au devant de la rétine (notamment au pourtour de la papille) un véritable *glacis séreux*, à travers lequel on aperçoit la membrane et les vaisseaux comme couverts d'un voile. On dirait, — pardon de cette comparaison grossière, — une sorte de gaze recouvrant le fond de l'œil. Parfois ce glacis se continue en rayons divergents le long des vaisseaux et constitue cette forme de la maladie, décrite par certains auteurs sous les noms d'œdème rétinien ou de rétinite *séreuse*.

La seconde variété d'exsudats consiste en des taches, en des taches véritables, bien apparentes (rétinite *exsudative* proprement dite). Ces taches sont généralement blanches et à contours diffus. Elles sont petites le plus habituellement, parfois cependant assez larges. Ou bien elles longent les vaisseaux, ou bien elles sont situées dans leurs intervalles. Elles peuvent occuper divers points de la rétine, comme aussi être localisées sur un seul. Très-souvent elles se développent au niveau de la macula, et amènent une perte complète de la vision centrale; d'autres fois elles recouvrent tout ou partie de la rétine dans son segment postérieur.

Enfin, en certains cas, on observe coïncidemment avec ces exsudations des *apoplexies* rétiniennes disséminées. Un malade, que je vais vous présenter tout à l'heure, a été affecté subitement, dans le cours d'une syphilis secondaire d'intensité moyenne, d'une cécité presque complète de l'œil gauche. Vous allez facilement distinguer sur lui une apoplexie de la macula avec infiltration séreuse au pourtour de la tache hémorrhagique. — Ces apoplexies rétiniennes n'ont rien de caractéristique, et ressemblent tout à fait aux apoplexies communes de même siége. Elles proviennent ordinairement de la rupture des veines, les artères restant intactes, ce qui semblerait démontrer que la syphilis attaque plus facilement les veines que les artères.

La rétinite spécifique a toujours une marche lente. Souvent elle reste longtemps stationnaire, pour subir des exacerbations successives, à diverses époques de son évolution, ou aboutir à des complications diverses.

Chose remarquable néanmoins, de toutes les lésions syphilitiques du fond de l'œil, c'est elle, à coup sûr, qui guérit le plus facilement. Elle est notamment bien moins rebelle et bien moins redoutable que la choroïdite, contrairement à ce qu'on pourrait supposer à priori. J'ai déjà vu nombre de malades se débarrasser complétement, ou à peu près complétement, de rétinites simples (j'entends non compliquées d'autres altérations spécifiques des membranes ou des milieux oculaires), et j'en ai vu beaucoup moins échapper aux conséquences fâcheuses des choroïdites.

Inutile d'ajouter que le pronostic de l'affection est subordonné à son siége. Les rétinites qui affectent la macula, par exemple, sont bien plus graves que celles qui sont localisées sur d'autres points.

IV

Je viens d'étudier sous leurs formes simples les diverses lésions que la syphilis peut produire sur les membranes et les milieux de l'œil. Un point très-essentiel me reste à vous signaler actuellement : c'est la *tendance singulière que présentent ces lésions à se compliquer réciproquement*, à se combiner, à se succéder, à s'ajouter en un mot les unes aux autres. C'est ainsi, par exemple, que l'iritis est

fréquemment suivie de rétinites exsudatives ou apoplectiques. Cette remarque, dont je dois la connaissance à M. Wecker, se trouve pleinement confirmée par la pratique. Je donne ainsi mes soins aujourd'hui à un jeune homme qui, après avoir été atteint d'une double iritis, a été affecté consécutivement d'une rétinite de l'œil gauche. D'autres fois, c'est la choroïdite qui coïncide avec l'iritis (*irido-choroïdite*). D'autres fois encore, c'est la névrite optique qui ne tarde pas à se compliquer de phlegmasies de l'iris, de la choroïde, de la rétine, etc. Plus souvent, et ceci d'une façon presque nécessaire, la choroïdite retentit sur la rétine et détermine une *choroïdo-rétinite*, etc., etc.

De la sorte, les lésions oculaires d'essence syphilitique se présentent souvent associées, combinées deux à deux, trois à trois. La multiplicité de ces localisations morbides dans un seul œil ou d'un œil à l'autre est même, au dire de certains auteurs, un signe important dont le diagnostic peut faire son parti. Il n'est guère, en effet, que la syphilis qui prodigue ainsi et dissémine à ce degré ses manifestations sur les membranes oculaires.

Je ne m'arrêterai pas, messieurs, à vous décrire les diverses formes symptomatologiques qui peuvent résulter de ces associations morbides. Ce sont là des détails d'ophthalmologie pour lesquels d'ailleurs je récuse ma compétence, et qui ne sauraient trouver ici leur place. Un seul de ces types complexes mérite de nous occuper, en raison de sa fréquence, de son excessive gravité et des lésions spéciales auxquelles il aboutit. C'est la *choroïdo-rétinite*, dont je vais vous dire quelques mots.

Vous savez déjà quels symptômes caractérisent la choroïdite spécifique, à l'époque où la choroïde seule est affectée : amblyopie progressive, brouillard, mouches volantes, scotomes, trouble et flocons du corps vitré, apparence nuageuse de la papille, exsudats choroïdiens, etc. Si la maladie n'est pas enrayée dans sa marche par un traitement énergique (et les traitements les plus énergiques n'y réussissent pas toujours complétement), elle ne tarde pas à se propager à la rétine, voire même à la papille optique. De nombreux accidents s'ajoutent alors à ceux qui précèdent : photopsie ; — photophobie ; — cécité partielle des couleurs ; — rétrécissement notable du champ visuel périphérique, tandis que la vision centrale se conserve relativement ; — cécité nocturne (héméralopie) ; — puis, diminution tou-

jours croissante de l'acuité visuelle, etc. Ces accidents correspondent à l'envahissement progressif et à la dégénérescence graduelle de la rétine. Ce qui se produit alors, en effet, et ce dont témoigne l'ophthalmoscope, c'est la série des lésions suivantes :

Pour la choroïde : taches atrophiques se multipliant; — destruction du pigment choroïdien, laissant à nu par places le tissu même de la sclérotique ;

Pour la papille : diminution considérable des vaisseaux centraux, qui deviennent grêles, filiformes, et disparaissent même en quelques points de leur trajet ;

Pour la rétine : exsudations disséminées; — ramollissement progressif, atrophie ; — puis, *infiltration graduelle de la membrane par des amas pigmentaires*, de couleur charbonneuse, qui forment sur le fond de l'œil des taches absolument noires, de disposition et d'étendue très-variées. Tantôt ces taches semblent distribuées au hasard ; tantôt elles forment des stries qui figurent en s'entrecroisant une sorte de filet ; tantôt, enfin, elles constituent des demi-cercles, des arcs de cercles, ou même des circonférences complètes, qu'on a justement comparées à la forme circinée des syphilides. J'ai eu l'occasion de voir, avec M. Galezowski, un cas dans lequel on distinguait sur le fond de l'œil trois anneaux presque complets, résultant de nombreuses taches de pigment. On eût dit de véritables *syphilides pigmentaires à forme circinée*. Cette comparaison se présentait aussitôt à l'esprit, et peut-être bien était-elle dans la nature même des choses. — C'est à cette forme de rétinite avec infiltration de pigment qu'on a donné le nom de *rétinite pigmentaire*.

Voici un exemple aussi complet que possible de cette terrible affection. Le pauvre aveugle que je vais vous présenter a contracté la syphilis il y a dix ans. Il a eu d'abord un chancre induré, puis de nombreux boutons sur le corps. Ses cheveux sont tombés. Plus tard sont survenues de vives douleurs dans les membres. Ce malheureux ne s'est pas traité ou ne s'est traité que pendant quelques semaines à l'aide « d'une liqueur blanche » que lui avait conseillée un pharmacien. Vers la fin de la première année de la maladie sont survenues « des ophthalmies », qui n'ont pas été traitées davantage. Puis la vue s'est troublée ; puis se sont produits divers symptômes, tels que photopsie, mouches volantes, impossibilité de lire, de travailler, de se promener

sans guide, etc. Bref, ce malade a perdu complétement la vue ; il est *absolument aveugle* aujourd'hui. Or, l'examen ophthalmoscopique permet de constater ceci : atrophie complète de la papille ; — absence absolue de vaisseaux rétiniens ; — fond de l'œil décoloré par places ; — et surtout innombrables taches noires, couvrant et bigarrant toute la rétine, laquelle semble mouchetée comme une peau de tigre, et disparaît aux trois quarts sous ces amas charbonneux. — C'est là le type par excellence de la rétinite pigmentaire.

Les lésions que je viens de vous décrire, messieurs, ont une évolution lente. Ainsi, la rétinite pigmentaire demande toujours plusieurs années au moins pour s'accomplir, et ne s'observe à ce titre que dans la période *tertiaire*. Mais ce sont là des lésions à marche progressive, à marche fatale, si l'art n'intervient pour en conjurer le progrès. Il est superflu de dire, après cela, qu'elles sont essentiellement *graves*. Abandonnées à elles-mêmes, elles tendent à détruire la rétine tout entière et à déterminer une cécité absolue, irremédiable. Lorsqu'elles datent d'un certain temps, elles résistent à toute intervention thérapeutique. Souvent même, attaquées de bonne heure, elles ne se dissipent que difficilement et incomplétement, en laissant à leur suite des désordres plus ou moins sérieux. Jugez par là, messieurs, s'il y a intérêt à les connaître pour les combattre dès leur origine, pour en conjurer les redoutables conséquences.

Reconnaître sur le fond de l'œil les ophthalmies profondes est chose en général assez facile, si peu qu'on ait l'habitude de l'ophthalmoscope. Mais en déterminer la nature, en affirmer l'origine spécifique est un problème bien autrement délicat.

Peut-on, d'aspect, *de visu*, se prononcer sur le caractère syphilitique de ces lésions ? Ceci a été très-diversement jugé par les ophthalmologistes, les uns déclarant qu'il n'est pas de diagnostic possible d'après la seule exploration de l'œil, les autres prétendant que, sinon toutes, du moins la plupart des affections qui viennent de nous occuper ont des signes assez spéciaux pour être reconnues directement dans la grande majorité des cas. Je me garderai, certes, de me faire juge du débat. Toutefois, il ne me semble guère contestable que les affections secondaires des membranes profondes de l'œil présentent souvent un ensemble de caractères qui, par eux-mêmes et indépen-

damment de toute considération étrangère, peuvent sinon attester la spécificité des lésions, du moins la faire soupçonner et la rendre même très-probable. Citons comme tels :

1° En premier lieu, *la multiplicité, la complexité même de ces lésions*, caractère sur lequel j'ai vivement insisté déjà. C'est ainsi, par exemple, que la coexistence avec une rétinite d'une choroïdite ou surtout d'une iritis, soit dans le même œil, soit d'un œil à l'autre, est, au dire de certains ophthalmologistes des plus compétents, un signe presque certain de spécificité syphilitique.

2° En second lieu, *la localisation habituelle des lésions vers le pôle postérieur de l'œil*, autre caractère assez significatif, non absolu, sans aucun doute, mais plus commun dans la syphilis que dans toute autre maladie.

3° *La forme cerclée* et *la disposition cerclée, demi-cerclée, des exsudations oculaires*, rappelant en certains cas, d'une façon vraiment frappante, l'aspect si caractéristique des syphilides tégumentaires.

4° *Ces modifications si singulières survenant d'une façon rapide dans la transparence du corps vitré, cet aspect nuageux du fond de l'œil, etc.* — Pour la choroïdite, par exemple, il existe tout un ensemble de phénomènes, tout un processus morbide d'une certaine allure, d'une certaine marche, qui me semble bien propre à attester la spécificité de l'affection, à savoir : brouillard de la vue, avec perception de toiles d'araignées, de cheveux entremêlés, etc.; — aspect nuageux de la papille et du fond de l'œil; — trouble et flocons du corps vitré; — intensité promptement acquise de ces divers phénomènes; — évolution hâtive, « brutale » même de la maladie (comme l'a dit M. Perrin) (1); — alternance d'améliorations et de rechutes; — envahissement rapide de la rétine; — dégénérescence rapide de cette membrane; — pigmentation consécutive, etc.

Ces divers signes ne sont pas, dit-on, pathognomoniques de la vérole. Soit, je l'accorde. Mais il serait injuste, je crois, de leur refuser, et surtout de refuser à leur ensemble une signification réelle pour le diagnostic de la spécificité.

Ici comme ailleurs, du reste, ce diagnostic doit trouver et ne peut

(1) *Traité pratique d'ophthalmoscopie et d'optométrie*. Paris, 1870.

trouver sa confirmation véritable que dans la notion des antécédents, dans l'infection générale dûment démontrée, soit par les commémoratifs, soit par des manifestations actuelles d'autre siége. Ce sont à coup sûr, mieux que les signes objectifs des lésions oculaires, l'ensemble morbide et la connaissance intégrale de la maladie qui attesteront le caractère syphilitique de l'affection.

A ce dernier propos, cependant, une remarque doit ici trouver place. Les lésions oculaires graves dont nous venons de parler sont loin de se produire toujours dans le cours de syphilis graves ou de syphilis à manifestations très-apparentes, non susceptibles de passer inaperçues. Je les ai bien souvent rencontrées chez des malades qui n'avaient été que superficiellement touchés par la diathèse, si je puis ainsi parler, chez des malades qui n'avaient éprouvé que des manifestations légères, qui semblaient avoir été relativement épargnés par la syphilis. Plus d'une fois même j'ai été frappé du contraste que présentaient ces ophthalmies profondes, si redoutables, avec la bénignité des accidents antérieurs. Considération importante à divers titres, expliquant d'une part comment les commémoratifs peuvent parfois faire défaut dans l'étiologie de ces lésions oculaires, démontrant d'autre part qu'il est toujours bon de se méfier de la vérole et de la traiter, alors même qu'elle s'annonce d'abord sous les apparences les plus inoffensives, les plus rassurantes.

Disons-le, d'ailleurs, ces ophthalmies graves ne sont graves, en somme, qu'*en raison du siége même qu'elles affectent*, qu'en raison de la délicatesse infinie de l'organe sur lequel elles se produisent. Car, au total, les lésions qui les constituent sont fort peu de chose; ces lésions affecteraient la peau qu'elles n'auraient aucune conséquence, et que malades et médecins n'y attacheraient qu'une attention minime. Il n'est donc pas étonnant, à ce titre, qu'elles se manifestent parfois dans le cours de syphilis bénignes, n'offrant aucune tendance à se compliquer, à revêtir des formes menaçantes.

A des lésions comportant une gravité telle, il ne convient pas, je crois, de marchander le traitement spécifique. C'est au mercure qu'il faut en appeler immédiatement, et au mercure administré de la façon

la plus active, la plus énergique. Les traitements doux, les traitements dits par extinction, ne sont pas de mise en pareil cas. Le proto-iodure, le sublimé, l'hydrargyre en nature, administrés par l'estomac, même à doses assez élevées, sont la plupart du temps inefficaces ou insuffisants contre ce genre de manifestations. C'est là ce dont m'ont pleinement convaincu de nombreux insuccès, que je regrette profondément et que je n'aurais pas à regretter si je n'avais été forcé de faire par moi-même mon éducation sur ce point. *Le traitement par les frictions est ici la meilleure, la véritable, la seule ressource.* Donc, pas de demi-mesures, pas de tergiversations qui n'auraient pour résultat que de laisser les lésions se confirmer et devenir incurables. En face d'une ophthalmie profonde de l'œil, *sans retard prescrivez les frictions*, messieurs, et les frictions à forte dose, à la dose quotidienne de 4, 6, 8, 10 grammes d'onguent mercuriel double, et même au delà, si besoin est. Poussez les frictions jusqu'à influencer la bouche (je ne dis pas, notez-le, jusqu'à faire saliver); car variable est la dose qui peut agir efficacement sur tel ou tel organisme, et cette dose, vous n'avez pour la mesurer qu'un seul thermomètre (passez-moi le mot), c'est l'action exercée sur les gencives. La bouche affectée, continuez à la même dose, tout en modérant l'irritation buccale, soit par le chlorate de potasse, soit par l'administration externe des sulfureux, qui (cela me paraît démontré) facilitent la tolérance du mercure. Guidez-vous d'ailleurs, pour la direction du traitement, sur les effets thérapeutiques obtenus. Mais en tout cas, sachez bien ceci, c'est qu'il faut agir *vite* et *énergiquement*. Sinon, la partie est perdue, et des lésions se produisent auxquelles il n'est plus possible de remédier.

Je dois au traitement par les frictions, dans les cas d'ophthalmies profondes de l'œil, des succès que je n'aurais pas obtenus, je crois, par la méthode d'administration interne du mercure. J'ai la satisfaction de dire que mon distingué confrère et ami, M. Galezowski, bien plus autorisé que moi en pareille matière, est arrivé sur ce point à la même conviction, à la même ligne de conduite que moi. Je ne saurais donc vous le répéter assez, messieurs, c'est grâce aux frictions, *aux frictions seules*, qu'on parvient à se rendre maître des affections secondaires de la choroïde, du nerf optique et de la rétine.

Encore s'en faut-il, dans bien des cas, que ce mode de traitement, si énergique qu'il puisse être, le soit assez pour résoudre ces redoutables lésions et sauvegarder l'intégrité des fonctions visuelles.

Dr A. FOURNIER.

TUBERCULES DE LA CHOROÏDE

Par le Dr PASQUIER

Le nommé Masse (Alexandre), soldat au 51e de ligne, était entré à l'hôpital militaire du Vésinet, pour une pleurésie.

Évacué sur l'hôpital militaire de Versailles, le 25 juillet, où il fut observé pendant un mois environ, dans le service de M. Thierry de Maugras, ce malade présenta, quelques jours après son entrée, la plupart des symptômes de la fièvre typhoïde : fièvre le soir, amaigrissement considérable, douleur dans le ventre, diarrhée, râles de bronchites et respiration soufflante des deux côtés de la poitrine. Pas de symptômes du côté de la vision, malgré les altérations choroïdiennes rencontrées à l'autopsie ; mais leur absence n'a rien d'étonnant, à cause de l'état d'affaissement et d'indifférence où se trouvait ce malade. Il dépérit rapidement, présentant à la période ultime des symptômes asphyxiques, et mourut le 26 août.

AUTOPSIE. — L'autopsie, pratiquée vingt-quatre heures après la mort, montra les lésions suivantes :

Plèvre. Adhérences pleurales récentes et assez résistantes sur les côtés et en arrière dans toute la hauteur du poumon gauche. Pas d'adhérences du côté droit.

Poumons. Les deux poumons sont rouges, très-denses. Projetés dans un vase rempli d'eau, ils en gagnent assez rapidement le fond. Pressés entre les doigts, ils ne donnent pas la sensation de crépitation. Leur surface est résistante et présente une quantité de granulations d'un blanc jaunâtre.

La surface incisée laisse écouler du sang mélangé d'un liquide puriforme fourni par ces granulations.

Péricarde épaissi, renfermant un peu de sérosité citrine.

Cœur. Le cœur droit est rempli de caillots peu consistants.

Cerveau. Injection marquée des méninges et de la substance cérébrale.

Yeux. La forme extérieure et les dimensions des yeux sont normales. Aucune injection ne se voit sur la conjonctive ni dans la sclérotique; les milieux de l'œil sont transparents comme à l'état normal.

Les deux yeux étant incisés sous l'eau, suivant leur équateur, on remarque une assez grande quantité de petites élevures blanchâtres de 1 millimètre environ de diamètre dont les bords sont frangés. On les aperçoit bien, la rétine étant conservée en place; mais après le décollement de cette membrane, elles se montrent d'une façon manifeste, et tranchent mieux alors, par leur couleur blanche, sur le fond noir de la choroïde mise à découvert. La rétine ne paraît pas amincie ni altérée au niveau de ces productions anormales. Quelques-unes sont un peu ramollies au centre, et en les lacérant avec une épingle, on en fait sortir, par expression, un liquide blanchâtre et épais, puriforme. La choroïde se détache facilement de la sclérotique dans toute son étendue, même au niveau des altérations. Sa vascularisation est normale. Le pigment de sa face est en faible quantité.

L'examen microscopique incomplet a cependant montré dans les tubercules des poumons, comme dans ceux de la choroïde, des granulations fines et nombreuses, et des noyaux fortement réfringents qui caractérisent ces productions pathologiques.

Dr Pasquier.

KÉRATITE ULCÉREUSE

PRODUITE PAR LA POUDRE D'ARSENIC

Par le Dr Adolphe PIÉCHAUD

Le 10 juillet dernier s'est présenté à ma clinique le petit Alphonse Larue, âgé de dix ans, demeurant à Batignolles, rue d'Asnières, 59. C'est un enfant qui jouit d'une bonne santé habituelle, quoique étant d'un tempérament un peu lymphatique. A l'œil droit, sur les bords de la conjonctive bulbaire, aux côtés interne et externe, existent quelques petites phlyctènes, qui disparaissent promptement au moyen d'un collyre légèrement astringent et d'insufflations de poudre de calomel. J'ordonne en même temps, à prendre à l'intérieur, des préparations de fer et une cuillerée d'huile de foie de morue chaque jour. Le petit malade, tout à fait guéri, est envoyé par son père à la campagne, où

il reste un mois et demi. Vers la fin du mois d'août, il revient à Paris, et, au bout de quelques jours, il est pris de nouveaux accidents à l'œil droit. Le 6 septembre, je le vois reparaître à ma clinique.

Son œil droit est rouge depuis la veille; il est le siége de picotements et larmoie un peu. Trois petites phlyctènes, dont l'une est grosse comme la tête d'une épingle, se dessinent en triangle vers le milieu de la circonférence externe de la cornée. Je fais une insufflation de calomel, et avec une ordonnance, je charge l'enfant de m'apporter le lendemain 3 grammes de cette poudre.

Le lendemain, en effet, en mettant sur ma table un petit paquet, l'enfant me remet également l'ordonnance pourvue du cachet du pharmacien. Au premier aspect, il me sembla que la poudre que j'avais devant les yeux n'avait pas une coloration blanche parfaitement semblable à celle qui restait dans la boîte; mais je n'y attachai aucune importance, et je mélangeai. Aussi bien, si je m'étais le moins du monde méfié, j'aurais soupesé dans ma main le petit paquet, et de cette façon j'aurais pu me tenir sur mes gardes. Quoi qu'il en soit, ne doutant pas que la poudre fût du calomel, je trempai dans la boîte un petit pinceau de blaireau, et je projetai dans l'œil de l'enfant, sur les phlyctènes, une petite quantité de poudre. A peine cette substance a-t-elle touché l'œil, que le petit malade est pris de douleurs atroces; des spasmes violents de l'orbiculaire contractent les paupières; un épiphora abondant se manifeste, et je ne puis que difficilement ouvrir l'œil, à cause des mouvements et de la résistance de l'enfant.

Les paupières écartées, je cherche la poudre dans les culs-de-sac conjonctivaux. Il n'y en avait pas trace. Ce n'était donc point au calomel que j'avais affaire, puisque le calomel est insoluble.

J'envoie aussitôt le contenu de la petite boîte à mon pharmacien, M. H. Fournier, et je fais des lavages répétés de l'œil avec de l'eau fraîche. Au bout de quelques minutes, je constate une rougeur très-forte de la conjonctive; quoique faibles, les douleurs n'en continuent pas moins.

Après une heure, le pharmacien me rapporte la réponse que l'analyse rapide qu'il a faite de la substance lui a prouvé que c'était de l'arsenic. J'instille quelques gouttes d'atropine dans l'œil du petit garçon; je lui applique un léger bandeau compressif, et je le renvoie chez son père jusqu'au lendemain, lui recommandant de se laver souvent avec un collyre au borax.

Le 8 septembre, lorsque je découvre l'œil, l'injection périkératique est très-prononcée; il y a une kératite violente, et tout près du bord externe de la conjonctive, se montre une ulcération en forme de croissant, longue de 6 ou 7 millimètres environ, et large de 2 millimètres à peu près.

Le 9, l'ulcération n'est pas plus étendue en superficie, mais elle a gagné en profondeur. Elle occupe à peu près la moitié de l'épaisseur de la cornée, qui est presque entièrement trouble. Inflammation très-violente. Les douleurs ont cessé. Je garde l'enfant à ma clinique. Instillations d'atropine. Le soir, application de six sangsues aux apophyses mastoïdes. Nuit calme.

Le 10 septembre, état stationnaire. Il y a pourtant un peu moins de rougeur périkératique. Purgatif salin.

Le 11, la rougeur diminue; la cornée est moins nuageuse; la pupille est largement dilatée, et les bords de l'ulcération se rapprochent. Atropine et bandeau compressif.

Le 12 et les jours suivants, l'inflammation diminue d'intensité. Chaque matin, je constate de l'amélioration; et enfin, le 18 septembre, il n'y a plus qu'une simple salivation rosée de la conjonctive bulbaire. La cornée est redevenue transparente; et à la place de l'ulcération, qui ne dépassait pas d'ailleurs du côté interne le sphincter de l'iris, il n'existe plus qu'un léger néphélion. Le petit malade est assez bien pour que je puisse, sans inconvénient, le renvoyer dans sa famille.

La guérison s'est maintenue, et c'est à peine si, aujourd'hui, on peut retrouver les traces de l'ulcération primitive.

Dr Adolphe Piéchaud.

UN CAS DE PELLAGRE

(ACCIDENTS OCULAIRES A LA SUITE)

Par L. TARDY.

L'attention qui, depuis quelques années, semble se porter plus particulièrement sur les affections oculaires et les maladies qui s'y rattachent, m'a engagé à publier cette observation. Il s'agit d'une femme atteinte d'un érythème pellagreux bien caractérisé, ayant donné lieu à des accidents variés du côté de la vue.

La pellagre, on le sait, est une maladie rare de nos jours dans les hôpitaux et hospices de Paris ; c'est à peine si chaque année on en signale encore quelques cas. Commune autrefois dans certains pays pauvres de l'Europe, où elle s'est même montrée sous forme épidémique, on n'en rencontre plus maintenant que quelques cas isolés dans les as les d'aliénés, chez ceux qui, atteints de mélancolie ou de toute autre forme de délire, restent exposés aux rayons du soleil et se refusent à prendre une nourriture suffisante.

Observation. — Mme Gerard, née à Chaumont (Haute-Marne), âgée de quarante-huit ans, entrée à l'asile Sainte-Anne le 26 septembre 1871. Délire mélancolique avec hallucination et idées de persécutions. On n'a rien noté au point de vue de la pellagre dans les antécédents de la malade, et ce n'est que le 20 juin 1872 que les premiers symptômes cutanés apparaissent subitement. Cette femme, depuis quelque temps déjà, vivait seule et à l'écart, accroupie toute la journée dans un coin de la cour, exposée aux ardeurs du soleil. Elle n'entrait au réfectoire que pour y prendre sa portion et retournait tout de suite la manger au jardin. Son alimentation se composait presque exclusivement de soupe et de pain, elle buvait son vin, mais jamais elle n'a voulu manger de viande. Un matin à la visite, on constate sur le dos des mains et des phalanges un érythème très-accentué qui remonte à peu près jusqu'au tiers inférieur de l'avant-bras et gagne les parties qui restent exposées au soleil (la malade ayant l'habitude de relever les manches de sa robe). L'altération est limitée au tiers inférieur de l'avant-bras et à la partie supérieure des deuxièmes phalanges.

29 *juin.* — Rougeur du derme avec de larges phlyctènes. Prurit intense.

6 *juillet.* — Les phlyctènes fortement distendues s'ouvrent par place et donnent issue à une sérosité opaline.

18 *juillet.* — Quatorze jours après, je trouve sur le dos des mains l'épiderme exfolié ; il s'arrache par larges plaques, laissant voir le derme rose pâle, lisse, peu élastique, encore douloureux, recouvert d'une nouvelle couche épidermique.

Au moment où cette desquamation avait lieu, l'éruption envahissait le côté gauche de la face, avec cette différence que l'inflammation qui occupe le front, les paupières, le nez et la lèvre supérieure, ne s'accompagne d'aucun prurit et ne donne lieu à aucun suintement.

La malade se plaint de violents maux de tête. La paupière supé-

rieure envahie la première tombe et recouvre le globe de l'œil à moitié : on ne voit qu'une partie de la cornée, et si l'on invite la malade à ouvrir les yeux largement, on trouve qu'il y a un léger ptosis, le releveur de la paupière ne pouvant plus se contracter malgré tous les efforts de la malade. Un ectropion se déclarait en même temps, et par suite de la déviation du point lacrymal amenait une conjonctivite lacrymale. Les larmes essayées au papier de tournesol étaient fortement alcalines.

Tout autour de la cornée, les vaisseaux deviennent d'un rouge intense, la conjonctive s'injecte ainsi que la sclérotique. L'iris change peu à peu de couleur et devient très-foncé. La pupille prend une forme tout à fait irrégulière, et un hypopyon apparaît dans la chambre antérieure. La malade accuse alors des élancements dans l'œil, et des douleurs pénibles sur le front et la tempe du côté malade.

On prescrit une application de sangsues à la tempe, collyre à l'atropine et injections hypodermiques de morphine.

L'examen ophthalmoscopique pratiqué tous les soirs nous a présenté la papille un peu rouge, injectée, sans autre lésion appréciable du fond de l'œil.

La bouche ne présente rien d'anormal, ni aphthes, ni ulcérations. La langue est rose pâle, sèche, parcourue par des sillons assez nombreux, les papilles sont complétement effacées.

Tout le traitement a consisté en larges cataplasmes, bains généraux et poudre de calomel pour panser les ulcérations.

L. Tardy.

QUELQUES OBSERVATIONS

D'AFFECTIONS OCULAIRES D'ORIGINE SYPHILITIQUE

Par le Dr BONCOUR.

Obs. I. — *Iritis syphilitique. Abcès de l'iris.* (*Observation recueillie dans le service de M. le médecin-major Raoult Deslongchamps.*) — D..., soldat au 3e régiment d'infanterie de marine, entre au Gros-Caillou le 20 avril 1872, atteint d'une iritis datant de douze jours.

Chancre à la verge il y a environ dix-huit mois; accidents secondaires survenus quatre mois après l'inoculation du chancre; il existe encore sur les jambes des traces de syphilides.

Œil droit : Peu de douleurs périorbitaires : elles se déclarent surtout vers le soir; forte injection périkératique; synéchies postérieures nombreuses, surtout en bas et en dehors, où toute la marge pupillaire est adhérente à la cristalloïde antérieure.

Très-léger hypopyon ; en bas et en dehors on voit sur l'iris, dont la surface est foncée, mamelonnée et comme rouillée par places, une saillie grosse comme une lentille, à surface jaune et lisse. La cornée est partout transparente, sauf dans le voisinage de la saillie ci-dessus mentionnée, où quelques vaisseaux la traversent.

A première vue, on aurait pu croire que la tache jaune qui appartient à l'iris existe dans la cornée; mais à l'éclairage oblique, on voit celle-ci entièrement transparente, et l'on peut même faire projeter sur l'iris une ombre de la saillie jaune, qui n'est autre chose qu'un abcès de l'iris.

Traitement : Atropine et iodure de potassium à l'intérieur, à dose rapidement progressive.

24 *avril.* L'injection périkératique est un peu moindre; l'abcès de l'iris est un peu plus volumineux. Plus de traces d'hypopyon. Même traitement.

26 *avril.* L'injection du globe oculaire diminue; la pupille est dilatée dans tous les sens, sauf en bas et en dehors où le bord pupillaire adhère fortement au cristallin. Dans le reste de l'étendue de ce bord pupillaire, on ne voit que deux synéchies seulement.

Tout le tiers inférieur et externe de l'iris est occupé par une saillie uniformément jaune, d'un jaune plus clair pourtant à son sommet, qui touche presque la cornée. Pas de vaisseaux sur cette saillie.

Partout ailleurs la texture de l'iris a disparu sous des exsudations brunâtres qui se touchent et donnent à l'iris une apparence mamelonnée.

L'humeur aqueuse est très-peu trouble; beaucoup d'épiphora ; œil moins injecté qu'au début.

28 *avril.* L'injection du globe oculaire est bien moins forte qu'il y a deux jours; je suis frappé de la diminution considérable survenue depuis hier dans la saillie jaune de l'iris. Pas d'hypopyon.

29 *avril.* Il ne reste ce matin que le quart au plus de la saillie d'hier; pas d'hypopyon. — Toute la surface de l'iris est moins mamelonnée, plus lisse.

30 *avril.* Il n'y a plus aucune trace de l'abcès de l'iris, sauf pourtant une petite plaie longue de 3 à 4 millimètres, qui se détache en noir sur l'iris.

3 *mai.* Même état qu'il y a trois jours. On continue les instillations d'atropine et l'iodure de potassium à l'intérieur.

10 *mai.* L'injection du bulbe est très-légère; la photophobie est considérablement diminuée.

17 *mai.* Le globe oculaire est encore un peu injecté; l'iris a repris à peu près sa coloration normale, et l'on peut reconnaître de nouveau sa texture.

Nombreuses synéchies postérieures, surtout en bas; quelques dépôts de pigment dans le champ pupillaire.

En bas, tout près du bord cornéen, on voit une trace noire, tout à fait linéaire, de la rupture de l'abcès.

22 *mai.* Le malade sort de l'hôpital guéri; il voit encore trouble de l'œil droit, mais ce trouble est dû à ce que l'accommodation est entravée par les synéchies postérieures, et aussi à l'existence de dépôts de pigment dans la pupille.

On reconnaît encore la petite plaie irienne linéaire.

Obs. II. — *Iritis syphilitique double. Kératite ponctuée. Condylôme de l'iris à droite.* — M. W..., chapelier, trente et un ans, entre à la clinique du docteur Galezowski, le 7 mai 1872.

Chancre à la verge, en juin 1871; deux mois après : éruption syphilitique sur tout le corps, croûtes dans les cheveux, angines; chute des cheveux.

Depuis un mois pour l'œil gauche, quinze jours pour l'œil droit, le malade se plaint de douleurs périorbitaires légères; au moment de l'entrée du malade, ces douleurs existent toujours, coïncidant avec une injection périkératique peu vive, une photophobie légère, de l'épiphora; le trouble de la vue est notable : de l'œil droit, le malade peut encore lire de gros caractères, mais non de l'œil gauche.

Dans les deux yeux : synéchies postérieures; pupille très-irrégulière, iris foncé.

L'humeur aqueuse est un peu louche, ce qui fait apparaître tout le champ pupillaire comme voilé.

Des deux côtés, on observe sur la face profonde de la cornée un pointillé grisâtre, rendu évident surtout par l'examen avec le grossissement d'une loupe.

A la partie externe de l'iris droit, il existe une saillie grande comme une petite lentille, au niveau de laquelle la coloration de l'iris ne diffère que peu de celle des parties avoisinantes.

Tout le champ pupillaire de l'œil gauche est recouvert de dépôts de pigment.

Traitement : Atropine; protoiodure de mercure, en pilules de 3 centigrammes chacune; en prendre une par jour.

13 *mai* 1872. Les douleurs périorbitaires sont presque nulles; l'injection périkératique est moindre; l'humeur aqueuse est encore trouble, ainsi que la partie inférieure des deux cornées où l'on retrouve toujours les différents signes de la kératite ponctuée.

Les deux pupilles sont aussi dilatées que le permettent de nombreuses synéchies postérieures.

Dans l'œil droit, la surface du condylome est comme veloutée, un peu jaunâtre; la partie voisine de l'iris est également un peu teintée de jaune, et à ce niveau les fibres radiées de l'iris ne sont plus reconnaissables.

A gauche, l'ophthalmoscope ne permet de voir le fond de l'œil que trouble et comme voilé : la pupille a des contours à peine marqués et est très-nuageuse. Le trouble du fond de l'œil est plus marqué lorsqu'on regarde à travers la partie inférieure de la cornée où siége la kératite ponctuée. Le trouble que l'on observe quand on examine le fond de l'œil, en regardant à travers des parties de la cornée non opaques, tient surtout aux dépôts pigmentaires que l'on peut voir disséminés sur toute la face antérieure de la capsule du cristallin.

Même traitement.

16 *mai*. La cornée et l'humeur aqueuse sont toujours troubles. Le condylome est plus volumineux. Le malade se plaint d'une photophobie plus intense et de douleurs périorbitaires.

Traitement : Continuer l'atropine et le mercure à l'intérieur; faire des frictions mercurielles belladonées sur le front et les tempes.

21 *mai*. Va beaucoup mieux; trouble de la cornée moindre; le condylome est plus petit, l'œil moins injecté; les douleurs névralgiques sont presque nulles.

Même traitement, sauf que l'on remplace les pilules de protoiodure par du sirop de Gibert.

27 *mai*. Depuis quatre à cinq jours, plus de photophobie ni d'épiphora; injection périkératique presque disparue, surtout à droite.

A droite : Le condylome n'est plus représenté que par une saillie grosse comme une tête d'épingle, très-légère, presque confondue avec le reste de l'iris, quoique moins foncée en couleur. La pupille est presque régulière, et l'on ne voit aucune synéchie, la pupille n'étant que moyennement dilatée.

La cornée et l'humeur aqueuse sont entièrement transparentes.

A gauche : L'humeur aqueuse est encore trouble, ainsi que la partie inférieure de la cornée; la vue de cet œil est toujours encore mauvaise; de l'œil droit, au contraire, le malade voit maintenant assez pour travailler.

9 *juillet* 1872. Les deux cornées sont entièrement transparentes; quelques synéchies à gauche; il ne reste aucune trace du condylome; aucune injection des globes oculaires. Le malade voit très-bien de l'œil droit; des dépôts pigmentaires disséminés à la surface du cristallin, à gauche, troublent la vue de cet œil.

Même traitement.

Obs. III. — *Choroïdite syphilitique double.* — Mme L..., quarante-deux ans, épicière, vient à la clinique du docteur Galezowski, le 27 février 1872; elle se plaint de sa vue depuis environ six semaines.

En octobre 1871 : éruption sur tout le corps, la face, les mains; croûtes dans les cheveux; ulcères à la bouche et au pharynx, extinction de voix.

Fut traitée d'octobre à la fin de février, en ville, par des bains de sublimé : trois par semaine, jusqu'à production de salivation. A la fin de février, les taches, les croûtes, les ulcères, avaient disparu : l'angine persistait néanmoins, ainsi que le psoriasis palmaire; l'une et l'autre existent encore le jour de l'entrée de la malade à la clinique.

27 *février.* — Trouble notable de la vue occasionné par un nuage qui flotte devant l'œil; ce nuage se place devant tous les objets et s'épaissit chaque jour; tous les objets, tous les visages ont une couleur sombre. La malade ne peut lire que de très-gros caractères; elle continue à écrire, mais ne peut relire ce qu'elle a écrit.

Quelques points noirs se déplacent devant l'œil avec le nuage; ces points noirs ne sont pas constants et sont vus surtout quand la malade s'expose au grand jour.

Pas d'injection des globes oculaires; iris normal.

De temps à autre quelques douleurs périorbitaires, mais seulement à droite, et toujours très-légères. Pas d'épiphora. Photophobie au soleil et près d'une lampe. Elle se produit toutes les fois que la malade passe d'un lieu obscur dans un lieu plus éclairé, et aussi, affirme la malade, toutes les fois qu'elle passe d'un lieu plus éclairé dans un lieu plus obscur : A ces moments, elle est comme éblouie, aperçoit de nombreuses étincelles et est obligée de fermer les yeux.

La nuit, les yeux fermés, la malade perçoit des lueurs colorées, très-brillantes. Elle voit mieux le soir qu'en plein jour. A certains moments de la journée, et d'une façon presque périodique, elle voit plus trouble qu'à d'autres heures.

La papille est nuageuse, comme infiltrée; tout le fond de l'œil est vu comme à travers une gaze.

Traitement : Deux bains de sublimé par semaine; chaque jour, deux cuillerées à bouche de sirop de Gibert.

5 *mars.* Salivation depuis deux jours. Même traitement; frictionner les gencives avec du chlorate de potasse en poudre.

29 *mars.* Légère amélioration pour l'œil gauche : les mouches y ont presque entièrement disparu, et le brouillard est moins épais.

A l'ophthalmoscope, le fond de l'œil est moins trouble.

A droite : Quelques douleurs périorbitaires très-légères; les mouches et le brouillard comme au début.

Il y a toujours un peu de salivation.

Même traitement; faire en outre des frictions mercurielles belladonées sur le front et la tempe du côté droit.

9 *avril. A gauche :* le brouillard devient de moins en moins épais; de cet œil la malade relit assez bien son écriture; plus de mouches.

A droite : Depuis quelques jours, les mouches ont entièrement disparu ; le brouillard, au contraire, est resté à peu près le même, et à l'examen ophthalmoscopique, le fond de l'œil est toujours vu très-nuageux.

Traitement : Frictions avec 4 grammes d'onguent napolitain chaque jour. Sirop de Gibert, une cuillerée à bouche.

19 *avril. A gauche :* L'amélioration s'accentue chaque jour ; de cet œil la malade ne voit plus ni mouches, ni étincelles ; le brouillard est très-léger.

A droite : Depuis environ dix jours, le trouble de la vue est resté stationnaire ; encore un peu de photophobie et quelques étincelles.

Même traitement.

22 *avril.* Le fond de l'œil est encore très-nuageux à droite ; malgré la salivation, le traitement est continué.

27 *avril.* Forte salivation ; stomatite mercurielle : les gencives sont ulcérées et saignantes.

La vue s'est considérablement améliorée depuis huit jours : le brouillard est aujourd'hui très-léger, et à l'ophthalmoscope il est inappréciable.

La malade trouve aux objets leur couleur presque normale.

Il n'y a plus ni mouches, ni photopsies, ni photophobie.

Traitement : Frictions mercurielles ; deux bains de sublimé par semaine ; gargarisme au chlorate de potasse.

22 *mai.* Très-forte stomatite ; la malade voit aussi bien des deux yeux qu'autrefois ; elle lit et écrit sans aucune peine ; tous les objets sont vus avec leur coloration normale.

Traitement : On supprime les bains ; continuer les gargarismes au chlorate de potasse, ainsi que les *frictions.*

Obs. IV. — *Périnévrite optique syphilitique double. Opacités du cristallin.* — M. Ratta, cinquante-trois ans, ébéniste, vient à la clinique du docteur Galezowski, le 1er mai 1872.

En septembre 1871 : chancre à la verge ; en octobre de la même année : angine, qui persiste encore ; perd ses cheveux ; pas de pustules du cuir chevelu, ni aucune éruption cutanée ; plaques muqueuses, en ce moment, à la bouche et à l'anus.

Depuis le commencement de janvier, le malade a commencé à se

plaindre de la vue : soit environ cinq à six mois après l'inoculation de la syphilis, et environ deux mois après les premiers accidents secondaires.

Il y a quatre mois, la vue de l'œil droit, toujours excellente jusqu'alors, s'est couverte assez rapidement d'un nuage, qui brusquement est devenu si épais, que le malade ne voyait plus de cet œil. Point de névralgies périorbitaires; légère photophobie au début.

A cette même époque, la vue de l'œil gauche s'est aussi troublée; mais ce trouble, au bout de quelques semaines, a cédé en partie, au point que, de cet œil, le malade vit assez de nouveau pour reprendre son travail, mais pas assez pour lire.

Au début de l'affection, à droite, le malade voyait devant l'œil, outre le nuage, de nombreuses mouches, de véritables feux d'artifices, des étincelles, des cercles lumineux. Ces phénomènes, petit à petit, ont en grande partie disparu, mais non entièrement.

Depuis huit jours, l'œil gauche, celui qui permettait jusqu'alors au malade de travailler, s'est de nouveau considérablement troublé : le nuage qui, depuis quatre mois, n'avait cessé de couvrir cet œil, s'est subitement épaissi, et le malade, surtout quand il fixe un objet brillant, voit devant lui de nombreuses étincelles, qu'il compare à autant de paillettes d'or très-fines.

Depuis cette époque, le malade ne travaille plus; il ne peut reconnaître une monnaie de cuivre d'une monnaie d'argent; il ne voit pas le numéro des maisons.

1er *mai* 1872. *Œil droit :* Voit à compter les doigts; voit l'heure à grand'peine à une pendule; ne peut lire le n° 30; ne reconnaît aucune couleur; toutes paraissent blanches ou noires. Encore quelques photopsies et quelques mouches.

La cristalloïde antérieure est couverte d'opacités en forme de réseau, opacités grisâtres, peu épaisses, formant des mailles larges; le siége de ces opacités est évidemment dans les couches superficielles du cristallin.

A l'ophthalmoscope on trouve, lorsqu'on examine le fond de l'œil à travers des parties non opaques du cristallin, la papille et la région péripapillaire considérablement infiltrées, au point que les contours de la papille ne peuvent qu'à grand' peine se deviner. Par places, l'infiltration masque entièrement les vaisseaux rétiniens.

Les parties périphériques du fond de l'œil sont vues très-nettement, ce qui permet d'affirmer que si la papille et la partie voisine de la rétine sont vues troubles, cela ne tient pas à un trouble du corps vitré.

Œil gauche : Le malade lit le n° 30 avec peine; à 10 mètres de distance, il reconnaît un homme d'une femme; cet œil suffit au malade pour se conduire; voit mieux le soir, quand le soleil est couché : à ce moment il ne voit plus, comme au grand jour, de nombreuses étincelles voltiger devant lui.

De cet œil le malade distingue le carmin; il reconnaît aussi le jaune et le bleu; le *vert foncé* lui paraît bleu, et le *vert pâle* lui semble gris.

De cet œil, comme dans le droit, il y a, dans les couches superficielles du cristallin, des opacités grisâtres, peu épaisses et comme réticulées; elles sont moins étendues qu'à droite.

Le fond de cet œil présente les mêmes signes de périnévrite optique que l'œil droit.

Traitement. : Instillations d'atropine; frictions mercurielles répétées chaque jour avec 4 grammes d'onguent napolitain.

10 *mai.* Aujourd'hui, pour la première fois, a pu distinguer le numéro des maisons.

Salivation; gencives ulcérées.

Même traitement; mettre de plus un vésicatoire à la nuque.

22 *mai.* La vue, celle surtout de l'œil gauche, s'améliore de plus en plus; le malade se conduit plus facilement; les mouches et les photopsies ont totalement disparu.

Traitement : Supprimer les frictions; prendre chaque jour deux cuillerées à bouche d'une potion avec iodure de potassium, 15 grammes, pour sirop d'écorce d'orange, 200 grammes.

27 *mai.* Le malade distingue, des deux yeux, presque toutes les couleurs; néanmoins, de l'œil droit, la vue est encore très-trouble et est bien inférieure à celle de l'œil gauche, avec lequel le malade lit bien maintenant le n° 7 de l'échelle typographique.

Les opacités cristalliniennes sont restées stationnaires; à droite, la papille et la partie voisine de la rétine sont encore infiltrées; à gauche, l'infiltration est beaucoup moindre.

On continue le même traitement.

12 *juillet*. Les opacités du cristallin sont toujours au même point que lors de l'entrée du malade à la clinique.

La vue devient de jour en jour meilleure, mais restant constamment, à droite, bien inférieure à celle du côté gauche.

A droite, le fond de l'œil devient de plus en plus net; les contours de la papille s'accusent par un bord assez bien limité; à gauche, l'infiltration de la papille et de la région péripapillaire, quoique beaucoup moindre qu'il y a deux mois, est encore notable.

Œil gauche : Lit sans peine le n° 5 de l'échelle typographique; on se souvient qu'au début il ne lisait que difficilement le n° 30.

Reconnaît, sans hésitation, toutes les couleurs.

Œil droit : Ne peut lire qu'avec peine le n° 30; reconnaît toutes les couleurs, excepté pourtant le vert qui lui semble bleuâtre.

Traitement : Continuer l'iodure de potassium à la dose de 2 grammes et demi environ par jour.

Dr Boncour.

DU

TRAITEMENT DES KÉRATITES

PAR LES DOUCHES DE VAPEUR

Par le Dr BONCOUR

Le vaporisateur du docteur Lourenço et la manière de s'en servir ont été décrits dans l'un des numéros de ce journal (mars 1872); nous n'avons donc pas à y revenir et nous pouvons, sans plus long préambule, passer immédiatement à l'exposé des résultats obtenus, dans le traitement des kératites, par l'emploi des douches de vapeur.

Nous avons recueilli à la clinique du docteur Galezowski quatorze observations de kératites traitées par le moyen des douches : six sont des kératites parenchymateuses, trois des kératites granuleuses, trois des kératites suppuratives; les deux autres sont, l'une une kératite ponctuée, et la seconde une kératite proliférative.

Pour nous, ces quatorze observations fournissent la preuve de l'action rapidement bienfaisante des douches dans le traitement des

kératites. Elles nous montrent en outre que les douches agissent de deux manières :

1° Elles calment la sensibilité de l'œil malade, et en ceci elles ont une action identique avec celle de tous les émollients : cette action émolliente des douches, due à l'eau qu'elles projettent sur les organes malades, est de beaucoup supérieure à celle que l'on détermine par le moyen des cataplasmes ou des compresses chaudes appliquées sur les yeux; cette supériorité des douches tient à ce qu'elles sont continues dans leur application et à ce que la température à laquelle elles soumettent les yeux est toujours égale et facile à graduer.

2° Les douches agissent aussi comme excitants de la circulation dans les yeux malades, et voici comment nous expliquons cette action qui, au premier abord, semble être en contradiction avec l'action antiphlogistique ou émolliente des douches : supposons que nous ayons affaire, par exemple, à une de ces kératites parenchymateuses, à forme asthénique, comme nous en rapportons quelques cas. Chez ces malades, il n'y a d'autres symptômes fonctionnels qu'un trouble plus ou moins considérable de la vue; sur la cornée, on ne voit que peu ou point de vaisseaux; le globe oculaire est à peine injecté ou même ne l'est pas du tout : quelle pourra être ici l'action des douches? L'expérience ayant prouvé que, par leur emploi, la cornée se vascularise rapidement, on ne peut expliquer ce phénomène autrement que par l'action toute mécanique du jet de vapeur envoyé sur les yeux, à laquelle vient s'ajouter l'effet d'excitation de la circulation qui, de temps immémorial, a été attribué à la chaleur : un des meilleurs moyens d'appeler le sang dans les extrémités inférieures est de les envelopper avec des linges très-chauds souvent renouvelés.

Si nous considérons maintenant une autre catégorie de malades où il y a, outre le trouble de la vue, une vive photophobie, une forte vascularisation de la cornée, une injection considérable du bulbe oculaire, le mode d'action des douches, quoique aboutissant, en définitive, comme dans le cas précédent, à une activité circulatoire plus grande, s'explique par un autre mécanisme. Les douches, chez ces malades, commencent par calmer en peu de jours les symptômes fonctionnels douloureux de la maladie; et, comme la vascularisation de l'œil est, en général, proportionnelle à l'intensité de la douleur (*ubi dolor, ibi affluxus*), cette dernière se trouvant

diminuée par l'effet antiphlogistique, émollient des douches, l'injection du bulbe sera aussi moindre : mais la circulation dans les vaisseaux de la cornée malade se faisant évidemment d'autant mieux que la stase sanguine péricornéenne est plus faible, il résultera de la moindre injection du bulbe produite par les douches une diminution de la stase du sang dans la cornée, une circulation plus active, et par suite une réparation rapide des ulcères de la cornée et la résorption des produits d'infiltration développés dans cet organe.

En résumé donc, les douches agissent à la fois et comme émollients ou antiphlogistiques, et comme agents d'excitation de la circulation cornéenne ; lorsque l'œil est hypérémié, l'activité circulatoire plus grande qui résulte de leur emploi est la conséquence directe de leur effet antiphlogistique.

Voici maintenant les faits sur lesquels sont basées les opinions que nous venons d'émettre. Nous commencerons par ceux qui sont relatifs aux kératites parenchymateuses.

I. — KÉRATITES PARENCHYMATEUSES.

Obs. I. — Mlle Maria P..., dix-neuf ans, vient à la clinique du docteur Galezowski, le 3 mars 1872 ; atteinte de kératite parenchymateuse avec infiltration, en nappe, de pus entre les lames de la cornée droite. Traitée jusqu'au 12 avril 1872 par des instillations d'atropine, du calomel à l'intérieur, des compresses chaudes, etc., mais sans succès.

Le 12 avril, l'état de l'œil est le suivant : toute la cornée est opaque ; on ne peut plus apercevoir aucune partie du champ pupillaire ; la partie centrale de la cornée est d'un jaune clair, uniforme ; il semblerait qu'il s'est, là, infiltré du pus en nappe entre les lames de la cornée. Tout autour de cette opacité centrale la cornée est grisâtre : cette zone grisâtre est traversée par des vaisseaux qui atteignent la tache jaune centrale dont l'étendue est telle qu'elle recouvre tout le tiers moyen de la cornée : le tiers externe est presque en entier occupé par un large pinceau vasculaire dont la coloration rouge tranche avec la coloration jaune du centre de la cornée.

Traitement. — Tous les deux jours une douche de vapeur d'eau, de trois quarts d'heure chaque ; instillations d'atropine ; calomel à l'intérieur. Les jours où la malade ne prend pas de douche, elle applique sur l'œil droit des compresses chaudes fréquemment renouvelées.

5 *juin.* L'infiltration jaune de la cornée a diminué de plus de moitié ; le pinceau vasculaire cornéen est moins large ; à travers la partie périphérique interne de la cornée on voit par transparence le champ pupillaire.

Même traitement topique ; on supprime le calomel à l'intérieur.

15 *juillet.* Il ne reste plus aucune trace d'infiltration de pus entre les lames de

la cornée ; la partie centrale de la cornée est seulement un peu plus grisâtre que les parties périphériques ; le champ pupillaire se voit par transparence ; la vascularisation en large pinceau n'existe plus : quelques vaisseaux éparpillés traversent la cornée.

Même traitement.

Obs. II. — Amédée G..., neuf ans, vient à la clinique le 5 mars 1872, atteint d'une taie cicatricielle centrale de la cornée gauche, consécutive à un abcès de la cornée, et entourée d'une large auréole d'opacités interstitielles.

L'état de la cornée, le jour de l'entrée du malade à la clinique, est le suivant : opacité grisâtre, centrale, interstitielle de la cornée ; au centre de cette opacité est une partie plus opaque que le reste, en coup d'ongle.

Cette opacité se trouve juste en face de la pupille que l'on ne peut voir qu'en la regardant à travers les parties périphériques de la cornée ; elle n'a pas de bords bien limités : ses bords se perdent insensiblement dans les parties de la cornée qui l'avoisinent.

Le malade ne peut compter les doigts placés bien en face de l'œil gauche.

Traitement. — Douches de vapeur d'eau de trois quarts d'heure chaque jour.

14 *mars.* Déjà l'opacité cornéenne est moindre ; le malade voit mieux les doigts placés en face de l'œil ; la tache centrale laisse à découvert maintenant un liseré supérieur du champ pupillaire. Quelques vaisseaux traversent la cornée pour atteindre la partie opaque de cette membrane.

31 *mars.* Le champ pupillaire est visible dans une étendue plus grande ; le malade distingue des objets assez fins placés en face de l'œil. La partie centrale de l'opacité de la cornée ne s'est en rien modifiée.

Obs. III. — Louise B..., dix-neuf ans et demi ; vient à la clinique dans les premiers jours de février 1872. A ce moment on observe chez elle : un ectropion considérable de la paupière inférieure droite, ectropion cicatriciel aggravé par le fait de la déviation consécutive du point lacrymal inférieur ; une blépharite glandulaire limitée à la paupière inférieure droite ; une kératite interstitielle : la cornée est uniformément grisâtre ; sur ce fond gris, quelques points plus opaques, disséminés, se détachent nettement, notamment vis-à-vis du champ pupillaire que l'on ne reconnaît qu'avec peine ; la conjonctive bulbaire est fortement injectée et quelques vaisseaux vont jusque sur la cornée.

Traitement. — Incision du canalicule lacrymal inférieur droit ; instillations d'atropine ; compression exercée de manière à relever la paupière inférieure droite déviée.

13 *février.* L'ectropion est en grande partie corrigé. La cornée est toujours opaque, grisâtre ; le globe de l'œil est injecté ; photophobie.

Traitement. — Instillations d'atropine ; prendre tous les deux jours une douche de vapeur d'eau de trois quarts d'heure chaque.

21 *mars.* Légère injection périkératique ; quelques points opaques, blanchâtres, se trouvent dans la cornée, placés vis-à-vis du champ pupillaire ; l'intervalle qui sépare ces points opaques est entièrement transparent. La malade distingue assez bien des objets un peu grands, même à une certaine distance. L'ectropion ne s'est plus reproduit, ni le larmoiement.

Même traitement.

Obs. IV. — Clémentine F..., douze ans et demi, vient à la clinique le 4 mars 1872, atteinte d'une kératite interstitielle gauche datant de six à sept mois.

La malade voit, de l'œil gauche, tous les objets comme voilés et couverts d'un léger nuage ; toute la moitié inférieure de la cornée est grisâtre, trouble ; par ci par là on voit disséminés dans cette opacité grisâtre, des points blancs, plus opaques ; quelques-uns de ces points dépassent la moitié inférieure de la cornée et sont juste en face de la pupille. On ne voit aucun vaisseau sur la cornée.

Traitement.— Huile de foie de morue ; atropine.

14 *mars.* Même état de la cornée ; on prescrit des douches de vapeur à prendre tous les deux jours pendant une demi-heure chaque fois.

31 *mars.* Il ne s'est produit dans l'état de la vue aucune modification ; néanmoins, si l'on examine la cornée attentivement, on voit quelques vaisseaux très-fins atteindre le centre même de la cornée.

Même traitement.

23 *avril.* La vascularisation de la cornée est devenue considérable ; mais en même temps les points opaques, blanchâtres, disséminés, tranchent moins fortement par leur couleur sur la partie voisine de la cornée, dont le trouble uniforme est lui-même devenu moindre.

Même traitement.

Obs. V. Amélie W..., quinze ans, sourde et muette ; vient à la clinique le 8 avril, atteinte de kératite parenchymateuse double, très-avancée, datant de un mois, et pour laquelle elle a été traitée pendant quinze jours à la clinique de M. Desmarres.

Le 8 avril, la malade ne voit plus d'aucun œil, même pour se conduire : elle ne distingue pas le jour de la nuit ; elle ne peut plus correspondre, par signes, avec sa mère ; les deux cornées sont blanchâtres, parsemées de nombreux points plus opaques ; peu de vaisseaux.

Traitement. Huile de foie de morue ; atropine ; compresses chaudes trempées dans une infusion de feuilles de belladone.

25 *avril.* L'état de la malade est le même que lors de son entrée. On prescrit pour la première fois des douches de vapeur d'eau d'une demi-heure, chaque jour.

5 *juin.* Depuis deux ou trois jours, la malade distingue nettement la lumière d'une lampe. Les cornées sont moins troubles et traversées par des vaisseaux plus nombreux.

23 *juin.* La malade commence à se conduire et peut même lire quelques gros caractères des affiches, quoique avec peine. La partie périphérique de la cornée gauche commence à devenir transparente et à laisser deviner l'iris derrière la cornée.

16 *juillet.* L'œil gauche, le premier atteint, est aujourd'hui entièrement transparent dans toute la périphérie : la partie la plus centrale de la cornée gauche est encore uniformément trouble : quelques vaisseaux atteignent cette partie centrale.

Dans l'œil droit, la cornée s'éclaircit surtout à la périphérie ; il y a de nombreux vaisseaux sur cette cornée dont l'aspect général, au lieu d'être blanchâtre comme au début, est devenu grisâtre.

On continue le même traitement.

Obs. VI.— Mlle Marie D..., vingt-deux ans, femme de chambre, vient à la clinique le 27 mai, se disant malade depuis un mois.

Au moment de l'entrée de la malade on constate : une photophobie excessive, de l'épiphora, des névralgies ciliaires ; la malade ne peut entr'ouvrir les yeux, et quand on les ouvre de force, on trouve les cornées uniformément opaques, grises, et traversées par de nombreux vaisseaux.

Traitement. — Atropine ; iodure de potassium ; une douche de trois quarts d'heure tous les deux jours.

15 *juin.* Depuis hier la malade peut, pour la première fois depuis six semaines, entr'ouvrir les yeux armés de lunettes foncées.

27 *juillet.* Aujourd'hui l'œil droit ne distingue encore que le jour de la nuit ; la cornée est opaque, grisâtre, vasculaire surtout en haut et en bas où l'on voit quelques points d'infiltration jaunâtre dans son épaisseur. Impossible de voir l'iris par transparence.

Dans l'œil gauche, on voit sans peine l'iris ; la cornée est transparente dans toute la périphérie, opaque et blanchâtre seulement au centre : quelques vaisseaux fins vont de la sclérotique jusqu'à cette opacité centrale. La malade peut se conduire avec cet œil.

14 *août.* Il ne reste plus sur les deux cornées que des points disséminés, opaques, blanchâtres ; vaisseaux peu nombreux, très-fins, La photophobie est nulle et la malade demande à ne plus porter les lunettes foncées qui la gênent.

II. — KÉRATITES GRANULEUSES.

Obs. VII. —Mlle G..., vingt-deux ans, vient à la clinique le 3 juillet 1872. Elle est atteinte d'un leucôme général de l'œil gauche, survenu à la suite d'une ophthalmie purulente contractée à l'hôpital Sainte-Eugénie. L'œil droit qui avait été pris de la même affection en a gardé des granulations pour lesquelles la malade a été pendant longtemps traitée par M. Desmarres.

Cinq mois avant de venir à la clinique du docteur Galezowski, elle a été atteinte d'un accès aigu d'ophthalmie granuleuse : peu à peu cet accès s'est calmé, mais, la cornée étant devenue entièrement opaque, la malade a cessé de pouvoir se conduire.

Le 3 juillet, l'état de la malade est le suivant : paupières s'ouvrant facilement, non tuméfiées ; granulations nombreuses sur la conjonctive palpébrale ; vive injection du globe de l'œil ; la cornée est opaque, grisâtre, traversée par de nombreux vaisseaux dans tous les sens, l'opacification est uniforme : par ci par là elle est ulcérée superficiellement ; impossibilité de voir la pupille ou l'iris par transparence. La malade ne reconnaît aucun objet ; elle distingue le jour de la nuit.

18 *juillet.* Depuis l'entrée de la malade à la clinique, on a employé successivement le nitrate d'argent et le sulfate de cuivre : l'un et l'autre ont dû être abandonnés ; le 14 juillet on a fait une scarification des vaisseaux péricornéens.

Le 16 juillet, on a prescrit à la malade, outre les instillations d'atropine, une douche de trois quarts d'heure à prendre tous les deux jours.

Aujourd'hui la malade a pris sa deuxième douche et l'on a cautérisé légèrement la conjonctive palpébrale avec un crayon de nitrate d'argent.

29 *juillet*. L'affection a rétrogradé rapidement depuis environ dix jours; la cornée est moins inégale, moins trouble, moins vasculaire; la pupille vue par transparence est moyennement dilatée. La malade se conduit seule dans les salles de la clinique et sans tâtonner : elle va droit à un banc ou à une chaise, ce qu'elle ne pouvait faire au début : elle reconnaît les personnes placées près d'elle. L'injection du globe de l'œil est beaucoup moindre.

Traitement. — Atropine ; douches; cautérisations faites alternativement avec le crayon de nitrate d'argent ou avec le sulfate de cuivre.

Obs. VIII. — M. Leg..., vingt ans, vient à la clinique le 2 juillet 1872, atteint de kératite granuleuse double, datant de deux ans, et traité, depuis un an, par M. Desmarres : il y a six mois l'amélioration obtenue était telle que le malade avait pu reprendre ses occupations de graveur.

Fut atteint, il y a cinq mois, d'un accès aigu d'ophthalmie granuleuse ; depuis lors la photophobie a toujours été si forte que, malgré un traitement suivi chez M. Desmarres, le malade n'a plus pu entr'ouvrir les yeux jusqu'au moment de son arrivée à la clinique du docteur Galezowski. A ce moment on observe : un gonflement considérable des paupières, une photophobie intense, un grand trouble des deux cornées qui sont très-vasculaires, surtout leur moitié supérieure, et ulcérées par places ; l'injection périkératique est très-forte ; les deux yeux sont également atteints.

Traitement. — On fait des scarifications au bord de chaque cornée ; instillations d'atropine ; le soir un peu de pommade de nitrate d'argent dans les yeux.

4 *juillet*. Le malade n'a pu tolérer le nitrate d'argent ; on prescrit des douches de vapeur d'eau, de trois quarts d'heure chaque, à prendre une chaque jour ; on continue les instillations d'atropine.

9 *juillet*. Le malade, aujourd'hui pour la première fois, peut ouvrir les yeux. — Même traitement ; on fait une cautérisation légère au sulfate de cuivre.

12 *juillet*. Le malade ouvre très-bien les yeux ; les deux cornées sont grisâtres, ulcérées çà et là ; leur vascularisation est bien moins forte qu'au début ; on voit la pupille par transparence. Le malade peut déjà un peu se conduire seul ; la photophobie est légère.

Traitement. — Douches ; atropine ; sulfate de cuivre.

31 *juillet*. Les deux tiers inférieurs des deux cornées sont entièrement transparents ; le tiers supérieur est légèrement trouble : à ce niveau, la surface cornéenne est inégale et traversée par des vaisseaux fins peu nombreux. Le globe de l'œil est peu injecté ; la photophie n'existe qu'au soleil ; le malade vient seul à la clinique.

Même traitement.

Obs. IX. — D..., Louis, vingt-six ans, tailleur, vient à la clinique le 8 juin 1872, atteint de kérato-conjonctivite granuleuse double. Au moment de l'entrée du malade, on constate ce qui suit : paupières tuméfiées ; épiphora ; photophobie très-forte ; névralgies ciliaires ; les deux cornées sont dépolies et ulcérées par places ; elles sont traversées par des vaisseaux.

5 *juillet*. Depuis le 8 juin jusqu'à ce jour, l'amélioration obtenue est peu con-

sidérable ; la photophobie est un peu moins forte ainsi que les névralgies ciliaires; l'injection du globe de l'œil est encore considérable.

Le traitement a consisté en : instillations d'atropine, cautérisations, tantôt avec le crayon de nitrate d'argent, tantôt avec le sulfate de cuivre ; scarifications au bord des deux cornées.

Aujourd'hui on prescrit : une douche d'une demi-heure ; le malade en prendra une chaque jour. On continue : atropine et sulfate de cuivre.

10 *juillet*. Le malade vient, aujourd'hui pour la première fois, seul à la clinique. Douleurs ciliaires nulles, yeux moins injectés, photophobie peu considérable.

31 *juillet*. Plus de photophobie notable ; la cornée des deux côtés est transparente, traversée de vaisseaux très-fins ; la conjonctive bulbaire est très-peu injectée ; le malade parle de reprendre son travail, mais on l'en dissuade.

III. — KÉRATITES SUPPURATIVES.

Obs. X. — Mlle G..., vingt-deux ans, vient à la clinique le 1er mars 1872, se plaignant d'une vive photophobie de l'œil droit, avec forte rougeur de cet œil, épiphora, névralgies ciliaires : cette affection date de huit jours environ. On trouve un peu en dedans du centre de la cornée droite un ulcère profond, d'un jaune sale, consécutif à un abcès ; le globe de l'œil est fortement injecté.

Traitement. — Instillations d'atropine ; compresses chaudes.

8 *mars*. Même état de l'œil ; on prescrit pour la première fois des douches, sur l'œil malade, de trois quarts d'heure, chaque jour.

14 *mars*. L'injection périkératique, l'épiphora et la photophobie sont beaucoup moindres ; la malade ouvre l'œil droit sans trop de peine ; on voit un peu en dedans du centre de la cornée un ulcère de 2 millimètres environ, profond de 2/3 de millimètre. Tout autour de l'ulcère la cornée est entièrement transparente ; le fond de l'ulcère est toujours d'un jaune sale. Deux vaisseaux viennent, depuis la sclérotique jusque dans le voisinage de l'ulcère, en traversant la partie interne de la cornée.

Traitement. — Une douche tous les deux jours ; atropine.

26 *mars*. L'ulcère est entièrement détergé ; la cornée, tout autour de l'ulcère, est parfaitement transparente ; il n'y a plus ni photophobie ni épiphora.

15 *avril*. L'ulcère est en grande partie comblé, mais non entièrement ; le globe de l'œil n'est que très-peu injecté ; un petit vaisseau très-fin atteint l'ulcère. La malade travaille depuis quelques jours : ne pas oublier que l'œil gauche ne lui sert plus depuis longtemps, cet œil étant atteint d'un staphylôme de la cornée au sommet duquel est un leucôme.

Obs. XI. — Mlle Marie D..., vingt-trois ans, vient à la clinique le 14 mars 1872, pour son œil gauche dont elle souffre depuis octobre 1871 ; à la suite d'une ophthalmie il s'est formé sur la cornée gauche un abcès qui a donné lieu à de vives douleurs ciliaires, à de l'épiphora et à une photophobie intense ; ces phénomènes n'ont pas cessé d'exister depuis lors jusqu'au moment de l'entrée de la malade, s'exaspérant par moments, et s'accompagnant, en dehors des accès douloureux, d'un trouble de la vue considérable.

14 *mars* 1872. Vives douleurs temporales et sus-orbitaires; cercle périkératique; épiphora; photophobie; les deux tiers externes du champ pupillaire de l'œil gauche sont occupés par une tache leucomateuse dont une grande partie est ulcérée. Des vaisseaux se dirigent, depuis la conjonctive, à travers la cornée, jusqu'auprès de ces ulcérations. Rien du côté de l'iris. — La conjonctive palpébrale est fortement injectée, surtout l'inférieure.

La malade, avec l'œil gauche, ne peut lire des caractères hauts de 1 centimètre.

Traitement. — Sirop d'iodure de fer; vin de quinquina; atropine; tous les deux jours, une douche de trois quarts d'heure chaque. Porter devant l'œil un morceau de taffetas noir flottant.

27 *mars.* Il n'y a plus sur la taie qu'un seul point ulcéré, à surface parfaitement lisse et brillante; l'injection périkératique n'existe guère qu'en bas; c'est de là que viennent deux vaisseaux se dirigeant vers l'ulcère.

12 *avril.* Plus de trace d'ulcération de la cornée; la taie de la cornée est diminuée d'épaisseur et ses bords se perdent moins loin sur la cornée : deux petits vaisseaux très-fins viennent encore jusqu'à cette taie. La malade voit beaucoup mieux de cet œil.

Le même traitement est continué.

Obs. XII. — C..., trente-deux ans, journalier, vient à la clinique le 24 *juin* 1872; il se plaint de l'œil gauche depuis plus d'un mois; l'affection a débuté par une vive photophobie, une forte injection de l'œil et des névralgies ciliaires qui ont disparu après quelques jours : le malade avait eu probablement un abcès de la cornée pour lequel il fut traité en ville par de l'eau blanche : ce traitement n'a fait qu'aggraver le mal : la photophobie est devenue de plus en plus forte, l'œil plus injecté, la vue plus trouble, et, actuellement, toute la moitié interne de la cornée gauche est ulcérée, et à la surface de ce large ulcère on voit des dépôts blancs de sels plombiques qui agissent là comme des corps étrangers incrustés dans la cornée.

Du 24 juin au 6 juillet on a eu recours, sans succès, à l'atropine, aux vésicatoires volants, aux compresses chaudes belladonées : ces dernières ayant pourtant amené une légère amélioration des symptômes, on prescrivit, le 6 juillet, des douches de trois quarts d'heure chacune et à prendre tous les deux jours.

13 *juillet.* La photophobie, les névralgies ciliaires, l'épiphora, sont très-diminués; l'injection périkératique n'est forte que dans la partie qui avoisine la portion ulcérée de la cornée. On voit, avec une loupe, quelques vaisseaux très-fins sur la cornée.

25 *juillet.* L'ulcère de la cornée est entièrement détergé; il est aussi moins grand; il est traversé par quelques vaisseaux fins, visibles à l'œil nu. Les douleurs névralgiques, l'injection de l'œil, la photophobie n'existent plus que par moments.

IV. — KÉRATITE PONCTUÉE.

Obs. XIII. — Mme B..., cinquante-deux ans, ouvrière en cartes, vient à la clinique le 26 juin 1872, se disant malade depuis quatre semaines. Après huit jours de maladie, elle s'est adressée à M. Desmarres, qui prescrivit de l'atropine et

des frictions mercurielles sur le front et les tempes. Ce traitement amena une amélioration momentanée.

Au moment de son entrée, la malade présente tous les signes d'une iritis compliquée de kératite ponctuée, à savoir : vive injection périkératique ; épiphora ; photophobie légère ; névralgies ciliaires ; quelques synéchies postérieures ; iris foncé ; opacités ponctuées dans la partie inférieure de la cornée qui est uniformément trouble en bas.

Traitement. — Atropine ; purgatifs répétés ; douches de vapeur d'eau.

17 *juillet.* L'injection du globe de l'œil est presque nulle ; plus d'épiphora, ni de névralgies ciliaires ; le trouble de la cornée persiste ; l'iris a repris une coloration presque normale : une seule synéchie en bas.

31 *juillet.* Il ne reste plus que quelques vaisseaux fins et peu nombreux, en bas, autour de la cornée ; la pupille est très-dilatée ; aucune trace des synéchies précédemment existantes. Point de douleurs, ni d'épiphora ; il reste toujours des points opaques dans la partie inférieure de la cornée qui, tout autour de ces points, est devenue transparente. — On continue les douches et les intillations d'atropine.

V. — KÉRATITE PROLIFÉRATIVE.

Obs. XIV. M. X..., quarante ans, brocanteur, vient à la clinique le 15 février 1872. Dans les premiers jours de janvier, un grain de sable s'était logé dans la conjonctive palpébrale supérieure de l'œil gauche : la cornée fut rayée par ce corps étranger qu'enleva M. Desmarres.

Au moment de l'entrée du malade, l'œil gauche présente dans la partie centrale de la cornée, juste en face de la pupille, un très-léger trouble : cette portion troublée est traversée de haut en bas par une ulcération linéaire, très-superficielle, de la cornée ; injection périkératique forte ; pas de névralgies ciliaires ; rétrécissement des voies lacrymales.

Traitement. — Injection d'Anel dans les voies lacrymales ; atropine ; calomel porphyrisé à mettre dans l'œil tous les jours deux fois.

21 *mars.* L'œil est toujours injecté ; l'ulcère linéaire de la cornée s'est recouvert en partie ; mais, tout autour, la cornée présente une légère saillie grisâtre, dépolie, qui est due à ce qu'à la surface de la cornée il s'est fait un travail de prolifération épithéliale : M. Galezowski diagnostique une kératite proliférative.

Taitement. — Atropine ; douches, de une heure chaque, à prendre tous les deux jours ; compresses chaudes dans l'intervalle des douches.

27 *mars.* Moindre rougeur périkératique ; l'ulcère est plus petit ; à la surface de la cornée il existe toujours un dépôt légèrement saillant et grisâtre, inégal.

1er *avril.* Après une légère recrudescence de l'injection de l'œil le 31 mars, cette injection se trouve aujourd'hui faire entièrement défaut ; l'ulcère est grand comme une pointe d'aiguille : au-devant de la pupille il y a toujours une accumulation de produits épithéliaux à surface inégale et comme rugueuse.

Traitement. — Douches et atropine ; on renouvelle fréquemment les injections dans les voies lacrymales, dont le rétrécissement doit être ici considéré comme une des causes qui ont favorisé le développement de la kératite proliférative.

9 *avril*. Plus d'ulcération de la cornée; au-devant de la pupille il n'existe plus qu'un très-léger dépôt épithélial.

13 *avril*. Le dépôt cornéen est de nouveau plus épais et le malade se plaint d'un peu de photophobie; il s'est fatigué à travailler. — Même traitement.

12 *mai*. Le malade est entièrement guéri depuis quelques jours : la cornée est redevenue entièrement transparente et la vue normale; si le malade vient à la clinique, c'est pour y conduire son enfant blessé à l'œil.

Il ne nous reste plus maintenant qu'à dire encore quelques mots relatifs au mode d'action des douches dans le traitement de chacune des variétés de kératites que nous venons de passer en revue.

Dans les kératites parenchymateuses, si souvent asthéniques (et nous avons eu l'occasion d'en observer de nombreux cas à la clinique du docteur Galezowski), la résorption des produits nouveaux déposés entre les lames de la cornée n'est possible que par l'intervention des vaisseaux : cela ressort jusqu'à l'évidence de la marche, uniforme à certains égards, qu'affectent toutes les kératites interstitielles; leur dernière période est toujours une période de vascularisation.

Dans cette forme de kératites, l'important est donc de savoir hâter le développement de la période ultime de la maladie; or c'est là précisément l'un des effets des douches.

Dans les kératites granuleuses, l'injection de la cornée et de tout le bulbe oculaire est souvent très-considérable : cela est si vrai que rien n'est plus fréquent dans cette maladie comme de se trouver dans la nécessité de faire des scarifications au pourtour de la cornée. La vascularisation exagérée de la cornée est toujours, dans ces cas, le résultat d'une gêne circulatoire, d'une hypérémie passive, d'une stase, conséquence de l'inflammation de l'œil et de ses annexes.

Il est donc indiqué de combattre cette hypérémie : les douches remplissent très-bien cette indication, grâce à leur action émolliente; nos observations VII, VIII et IX en sont la preuve.

Dans les kératites suppuratives, l'indication est double : il y a à la fois à remplir une indication antiphlogistique, car les abcès de la cornée s'accompagnent toujours de symptômes très-accusés d'irritation de l'œil; et une indication qui consiste à hâter le développement sur la cornée des vaisseaux nécessaires à la réparation de l'ulcère consécutif à l'abcès.

La kératite ponctuée n'étant jamais qu'un épiphénomène d'une autre maladie soit de l'iris soit de la choroïde, l'indication des douches est moins formelle : nous ne les avons vu employer que dans un seul cas, celui que nous avons rapporté ci-dessus. S'il est vrai qu'elles n'ont pas hâté la disparition des points d'opacités cornéennes, il n'en est pas moins vrai non plus qu'elles n'ont eu aucun effet défavorable sur la marche de l'iritis, cause de la kératite ponctuée, et qu'elles ont contribué, concurremment avec l'atropine, à calmer rapidement les vives névralgies ciliaires dont souffrait notre malade.

Reste cette forme de kératite décrite pour la première fois par le docteur Galezowski, c'est-à-dire la kératite proliférative. Cette forme de kératite semble pouvoir être provoquée par toutes les causes qui irritent la surface de la cornée, telles que un traumatisme léger, le rétrécissement des voies lacrymales. Ces deux causes se sont trouvées réunies chez le même malade, dans le cas que nous rapportons.

Dans la kératite proliférative, la première indication est évidemment d'obvier au larmoiement s'il existe, et c'est ce qui a été fait ici. Mais une autre indication est fournie par les symptômes de la maladie, injection périkératique, névralgies ciliaires, photophobie, indication antiphlogistique ou émolliente que remplissent à merveille les douches de vapeur.

Dr J. Boncour.

TRAVAUX ORIGINAUX

DES AFFECTIONS OCULAIRES

QUI RÉSULTENT DU BERIBERI

Par le Dr José LORENÇO (de Bahia).

De même que dans l'évolution infinie des astres, on voit quelquefois le soleil qui, au dire du poëte latin, est l'œil du monde, s'éclipser, de même dans beaucoup d'états morbides de l'organisme humain, il est fréquent d'observer l'éclipse des yeux qui, au dire du même poëte, sont le soleil de l'économie.

Grand est, en effet, le nombre des affections qui, en se réfléchissant sur l'organe de la vue, l'affectent plus ou moins sérieusement. Ce n'est qu'après que l'examen au moyen de l'ophthalmoscope fut introduit dans l'oculistique, et que cet examen est arrivé au degré de perfectionnement que tout le monde connaît; ce n'est qu'après qu'on a pu définir et classer les altérations qui peuvent affecter les tissus antérieurs de l'œil, qu'on est parvenu non-seulement à se faire une idée de la variété de ces mêmes altérations, mais à les rattacher à des affections constitutionnelles dans toute l'acception du mot.

C'est pour cela que, dans un Mémoire sur les procédés opératoires de la cataracte que j'ai eu l'honneur de présenter à la *Société de médecine de Paris*, j'ai dit que l'œil, au point de vue pathologique, était un organisme complet en miniature. Il suffit de jeter les yeux sur notre cadre pathologique pour reconnaître qu'il n'y a pas eu d'hyperbole dans la proposition que j'ai énoncée.

En effet, nous avons des connaissances approfondies sur le rôle que jouent les yeux dans les affections cérébrales de la moelle épinière, dans les névroses, dans la nombreuse famille des affections diathésiques, dans les affections des viscères, dans les affections exanthématiques, érysipélateuses, dans les affections de la peau, dans l'albuminurie, dans la glycosurie, dans les intoxications, dans l'intoxication paludéenne, dans les fièvres graves, dans la tuberculose, dans les troubles de la circulation, etc.

Au fur et à mesure que nos connaissances deviennent plus approfondies et que la science fait des progrès, on reconnaît que le cercle des affections qui, dans leur évolution retentissent sur l'appareil de la vision, devient de plus en plus étendu.

J'ai observé dans ma clinique des cas de choroïdites atrophiques résultant de fièvres graves.

Il y a quelques jours à peine que j'ai examiné un malade qui présentait une amaurose dans sa période la plus avancée, amaurose qui datait de deux mois, et s'était montrée dans le cours d'une fièvre pernicieuse.

J'ai connu deux frères qui ont succombé à un éléphantiasis des Grecs : tous deux étaient aveugles par suite d'une irido-rétino-choroïdite qui se manifesta pendant le cours de l'affection cutanée.

A ce cadre étiologique déjà si vaste, je vais ajouter encore une affection dont la pathogénie n'est pas encore suffisamment connue chez nous, pas plus que dans le pays où elle a été observée avant de se montrer dans le nôtre : je veux parler du *beriberi*.

Le *beriberi* était une affection entièrement étrangère au cadre nosologique des maladies qui règnent au Brésil. Vers la fin de 1863 et le commencement de 1864, le docteur Silva-Lima, praticien distingué de Bahia, eut l'occasion d'observer trois cas de paralysie si identiques par leurs symptômes, par leur marche, et même par l'ordre selon lequel les symptômes se sont succédés, qu'il fut profondément frappé, comme il l'avance lui-même, ainsi que ses deux collègues qui faisaient partie de la conférence. Après ces deux cas, d'autres se montrèrent dans sa pratique, tantôt sous la forme paralytique, tantôt sous la forme œdémateuse. Leur analogie était tellement frappante avec une affection endémique des Indes orientales, et connue sous le nom de beriberi, que les médecins de Bahia, après un certain nombre d'observations, n'hésitèrent pas à reconnaître que les paralysies et les œdèmes de Bahia n'étaient que des symptômes de cette maladie.

Ces cas se sont multipliés tellement que les médecins ont cru se trouver en présence d'une véritable épidémie d'un caractère meurtrier.

Au commencement, le beriberi sembla se concentrer dans cette ville et dans quelques points du centre du pays d'où vinrent des

malades chercher des remèdes; mais après que la maladie se fut étendue et qu'elle devint connue, l'attention des médecins des autres provinces fut attirée par ce qui se passait ici, et ils commencèrent alors à publier des cas parfaitement identiques avec ceux que nous avions observés. On a reconnu alors que le domaine du beriberi était plus vaste.

A Rio, le docteur Julio de Morera publia des cas de paralysie et d'œdème analogues à ceux de Bahia. A Pernambuco, le docteur Alcibiades en fit autant.

Il est hors de doute que le beriberi se montra chez les troupes brésiliennes en expédition dans la province de Matto-Grosso, d'après ce qu'on lit dans un excellent ouvrage publié par le docteur Silva-Lima sur cette affection.

Après que le beriberi eut commencé à figurer dans notre cadre nosologique, il n'a cessé de régner dans cette ville jusqu'à présent; seulement, il y a des moments où l'on observe un plus grand nombre de personnes attaquées que dans d'autres.

Le beriberi a été observé également dans la capitale de la province de Maranhâo, de Para, de Santa-Catharina, de Magôas.

Je me suis déjà occupé de cette maladie dans un Mémoire que j'ai eu l'honneur de présenter à la *Société médicale d'émulation de Paris.* Il serait donc superflu d'entrer dans des détails sur cette singulière maladie, et ce serait même m'écarter du principal sujet de ce travail. Cependant, les médecins qui désirent avoir une connaissance plus approfondie sur cette affection peuvent consulter, entre autres, la dernière édition du *Guide du médecin praticien*, par Valleix, l'article sur le Beriberi par Le Roy de Méricourt, publié dans le *Dictionnaire encyclopédique des sciences médicales*, sous la direction de M. le docteur Dechambre, et l'ouvrage remarquable de M. Silva-Lima dont j'ai déjà parlé, et dans lequel ce praticien entre dans des développements assez complets.

Mon but étant d'indiquer les désordres survenus dans l'appareil de la vision chez des personnes atteintes de beriberi, bornons-nous à l'examen des mêmes troubles. Mais comme il est possible qu'un grand nombre de lecteurs n'aient pas connaissance du tableau symptomatique du beriberi, et qu'ils n'aient pour le moment entre leurs mains aucun livre qui en traite, je trouve avantageux de décrire les

symptômes de cette maladie, afin qu'ils puissent par eux-mêmes saisir le rapport qui existe entre certains symptômes et les altérations oculaires.

Ici, ainsi qu'aux Indes orientales et à Cuba, il n'y a pas d'uniformité dans l'apparition des phénomènes morbides qui caractérisent cette singulière affection.

Il en résulte la division admise par les auteurs : en beriberi œdémateux, et beriberi paralytique. M. Silva-Lima admet une troisième forme qu'il appelle mixte.

Voici la description des symptômes que j'emprunte au livre de M. Silva-Lima :

« Dans la forme paralytique, le malade commence par accuser un malaise qu'il ne peut pas définir; il se plaint de faiblesse générale, de peu d'aptitude pour l'exercice; l'appétit diminue chez quelques-uns, qui éprouvent une sensation de pesanteur à l'épigastre. Ensuite apparaissent des douleurs vagues sur les membres, sur les membres inférieurs surtout, douleurs qui simulent le rhumatisme musculaire, et qui ne tardent pas à être suivies d'engourdissement de la sensibilité cutanée. Quelques jours après, dans les cas qui marchent rapidement, le malade éprouve de la faiblesse aux jambes qui ont de la peine à supporter le poids du corps. C'est ainsi qu'en se faisant illusion sur la vigueur de leurs membres, les malades tombent parfois par terre lorsqu'ils cherchent à marcher. Bientôt la paralysie du mouvement, qui est rarement complète, leur permet à peine de plier les genoux dans le décubitus dorsal ou de les mouvoir dans le sens de l'adduction et de l'abduction.

» La paralysie se manifeste aussi sur les membres supérieurs, et elle commence par de l'engourdissement et du fourmillement à l'extrémité d'un ou de plusieurs doigts, et quelquefois de tous. Quelques jours après, la perte du tact et la faiblesse musculaire mettent le malade dans l'impossibilité de manger de sa propre main, de tenir un objet entre ses mains, d'écrire, etc., etc.

» La pression exercée sur les muscles paralysés est très-douloureuse, et d'autant plus douloureuse qu'il existe un degré de paralysie plus prononcé de ces organes. Pendant que ces symptômes se montrent, ou quelques jours après leur apparition, quelques malades se plaignent d'une sensation de ceinture serrée autour de la base du

thorax au début, mais qui monte peu à peu jusqu'à l'aisselle. Quelques malades accusent sur l'épigastre une sensation de plénitude et de dureté, comme s'il y existait une planche ou une barre de fer. A mesure que cette constriction du tronc va en augmentant, il survient de la dyspnée, qui devient de plus en plus pénible pour le malade. Il survient, enfin, un léger œdème des extrémités inférieures et de la face qui prend, ainsi que la partie supérieure du tronc, une couleur pâle bleuâtre comme cyanosée. La dyspnée va toujours en augmentant; il survient parfois des contractions des muscles, des mouvements choréiques des mains et des bras, mais rarement des jambes, une grande anxiété, accélération et faiblesse du pouls, diminution considérable de la quantité d'urine expulsée, qui prend une couleur de café, des sueurs froides et visqueuses; la mort par asphyxie vient terminer la scène.

» Dans la deuxième forme dont je donnerai le résumé, parce qu'elle importe moins au sujet qui nous occupe que la forme paralytique, les premiers symptômes sont : accélération des mouvements respiratoires, augmentation de volume de la partie moyenne des jambes, accompagnée de douleurs comme rhumatismales, un peu d'œdème et de pesanteur aux pieds, et fatigue des muscles.

» L'œdème, qui est dur et limité aux jambes dès le début, s'étend à la face, au tronc, aux bras, et enfin à tout le corps, de sorte que quelques malades semblent avoir doublé de volume. Tous ces symptômes s'aggravent : les malades se trouvent dans l'impossibilité de mouvoir les jambes et les bras, qu'ils jettent d'un côté et de l'autre. Dans ces cas, dit M. Silva-Lima, la mort survient aussi par paralysie, par des congestions viscérales, par embolie pulmonaire, d'après deux autopsies faites par le même observateur, et d'autres fois, enfin, par anurie.

» Dans la troisième forme, la maladie peut commencer tantôt par la paralysie des extrémités inférieures, tantôt par l'œdème sans paralysie, tantôt, enfin, par la paralysie et l'œdème en même temps.

» Quant aux désordres oculaires qui résultent de cette maladie, il faut avouer que ceux-ci n'ont été observés que dans la forme paralytique, rarement dans la forme mixte.

» Dans la forme paralytique, les altérations de la moelle retentissant sur la masse encéphalique y déterminent diverses formes de para-

lysie des nerfs, qui se distribuent à l'appareil de la vision. Dans quelques cas, c'est le moteur oculaire externe (comme cela arrive dans l'ataxie locomotrice) qui est atteint, d'où résulte un strabisme convergent. Dans d'autres cas, on observe la paralysie du muscle droit interne. Dans l'un et dans l'autre strabisme, la diplopie est un phénomène constant. »

Dans la première observation qui se trouve à la page n° 3 de l'ouvrage de M. Silva-Lima, on lit ce qui suit : « La malade accusait qu'elle voyait tout en double, que le pavé de la salle lui semblait un plan incliné, que les meubles semblaient vouloir tomber, etc. »

Dans la septième observation, on lit : « Les globes oculaires présentaient des mouvements de rotation. » Vers les derniers jours, dit cet auteur, survinrent des contractions subites des muscles, tantôt dans une jambe, tantôt dans toutes les deux, puis dans les bras.

Le maxillaire inférieur exécutait des mouvements convulsifs de droite à gauche et de gauche à droite ; les yeux oscillaient.

Chez la malade qui fait le sujet de la onzième observation, on a constaté que la vue fut complétement perdue huit jours avant la mort. Cette malade présentait la forme mixte admise par M. Silva-Lima. Malheureusement, dans ce cas et dans d'autres identiques, on n'a pas pu procéder à l'examen ophthalmoscopique, et les lésions intra-oculaires résultant du beriberi nous ont échappé.

Chez un malade que j'ai examiné à Maceo, j'ai trouvé une atrophie des nerfs optiques.

J'ai été invité par le docteur Aranjo à examiner quelques prisonniers qui présentaient les symptômes d'une maladie inconnue dans cette ville. Parmi ces malades, j'en ai rencontré un qui était affecté de la forme paralytique, et dont la vue diminua tous les jours, à partir du vingtième jour de l'apparition du beriberi chez lui ; trente jours après, le malade ne pouvait plus se guider ; il ne percevait que les objets volumineux ; il ne distinguait plus les couleurs ; la vision périphérique était presque abolie chez lui. A l'examen ophthalmoscopique, j'ai constaté l'atrophie typique des atrophies primitives des papilles des nerfs optiques. Ce malade succomba complétement aveugle quinze jours après l'examen, selon les informations fournies par M. Aranjo, médecin de la prison.

J'ai pratiqué, il y a quinze jours, une iridectomie dans un cas de

glaucome simple, dans une période très-avancée et survenue à la suite du beriberi. Voici le fait. M. L..., âgé de soixante et un ans, d'une constitution faible, avait toujours eu une vue excellente, surtout de l'œil droit. Il occupait un emploi public qui, en réalité, le soumettait à des efforts de vision continus; mais ses yeux ne paraissaient pas s'en ressentir.

A l'âge de quarante et un ans se montrèrent les premiers signes de presbytie, que M. L... corrigea parfaitement bien au moyen de lunettes convenables.

En 1871, M. L... fut atteint du beriberi de forme paralytique; les médecins conseillèrent des bains de mer, et engagèrent le malade à quitter la ville. L'affection marquait quarante jours à peu près d'existence, lorsque le malade commença à s'apercevoir que sa vue s'affaiblissait; les mêmes lunettes ne lui étaient plus d'aucune utilité; la lecture des caractères ordinaires lui était pénible ou même impossible. Cette diminution de la vue, quoique lente, continua cependant à s'accuser davantage. Les médecins ayant été consultés à son sujet, ceux-ci l'attribuèrent à l'affaiblissement du système nerveux de la vision, affaiblissement d'autant plus admissible et facile à expliquer que le système nerveux rachidien souffrait considérablement.

Un mois et demi s'est écoulé; le malade commençait à éprouver une grande amélioration par suite de l'usage des bains de mer. L'état local ne resta pas étranger à cette amélioration de l'organisme; M. L... constata que sa vue en avait sa part. Le malade entra en convalescence : ses jambes devinrent fermes, son corps prenait de l'embonpoint, et ses yeux participaient au bien-être général.

La convalescence était cependant lente, et, au bout de soixante jours, M. L... ne se considérait pas comme rétabli. Sa vue, quoique améliorée, n'était pas satisfaisante; les mêmes lunettes qui, avant la maladie, se prêtaient aux exigences de sa vision, ne lui servaient plus.

Il en était là, lorsqu'il éprouva le chagrin de perdre sa femme. M. L... vit alors apparaître de nouveau, et subitement, tous les symptômes de son terrible beriberi : du jour au lendemain, le malade se trouva dans l'impossibilité de se tenir debout; son état était inquiétant.

Les médecins parvinrent cependant à atténuer, au moyen de quelques médications, les souffrances du malade, surtout les fortes douleurs musculaires, qui se montraient tantôt sur les bras, tantôt sur les jambes, et même jusque dans les muscles de la face.

M. L... retourna à ses bains de mer. Son état devint peu à peu plus satisfaisant, mais cela avec une certaine lenteur. Cependant, quoiqu'il espérait guérir du beriberi, il se trouvait découragé par l'état de sa vue qui diminuait chaque jour davantage. Les petits objets ne sont plus perçus, puis les grands; enfin, il ne peut plus se guider. C'est dans cet état que je l'ai trouvé à mon retour de l'Europe.

Le malade m'a déclaré que par moments sa vue disparaissait tout à fait; habituellement il percevait, le matin en se levant de son lit, l'ombre des meubles qui garnissent sa chambre à coucher. En lui présentant ma main, il a dit après quelque hésitation ce que c'était, mais il n'a pas pu déterminer le nombre des doigts. La perception des couleurs était nulle, comme était nul le champ périphérique. Il n'y avait pas dans l'œil gauche la moindre perception de la lumière; l'intérieur de cet organe était inaccessible à l'entrée des rayons lumineux.

La pupille de l'œil droit était assez dilatée. La tension oculaire était excessive dans les deux yeux. En examinant l'œil droit, j'ai constaté, à travers un peu d'opacité du corps vitré, que la papille du nerf optique était excavée et présentait au niveau de ses bords une solution de continuité des vaisseaux centraux. La papille réfléchissait une lumière jaunâtre, et son peu de vascularisation avait disparu. La rétine présentait une coloration terne, sombre. J'étais en présence d'un glaucome simple, à une période très-avancée.

Vu la marche lente de cette affection et la possibilité de conserver ce reste de vue, j'ai proposé au malade, avec toutes les réserves, de lui pratiquer une iridectomie. Le malade y consentit, et il ne s'est pas repenti de s'être soumis à l'opération qui lui a été utile, quoiqu'on ne puisse pas encore connaître son résultat définitif, qui, en tout cas, ne sera pas aussi satisfaisant qu'on pourrait s'y attendre, vu les conditions dans lesquelles elle a été pratiquée.

Je ne suis pas autorisé à attribuer forcément ce cas de glaucome au beriberi; mais si l'on réfléchit à la liaison que cette affection

oculaire parut avoir avec le beriberi dont elle a suivi toutes les phases; d'autre part, s'il est permis, comme le pensent quelques ophthalmologistes, d'admettre que le glaucome simple est la réflexion d'une altération fonctionnelle du grand sympathique, je ne suis pas loin de penser que dans le cas présent le beriberi ne fut pas étranger à l'affection oculaire.

Quoi qu'il en soit, il m'a semblé que je ne devais pas taire ce cas, quoique unique, dès que je me suis proposé de citer les affections oculaires résultant du beriberi. Il reste donc avéré que, parmi les affections qui retentissent sur l'appareil de la vision en l'altérant différemment, figure une affection nouvelle.

Je me réserve de traiter plus tard de ce même sujet, quand il me sera possible de ramasser de nouveaux renseignements, afin de compléter ce travail, qui ne peut être actuellement qu'à l'état d'ébauche.

Dr Lourenço (de Bahia).

DU

DÉCOLLEMENT DE LA RÉTINE

ET

DE SON TRAITEMENT PAR L'IRIDECTOMIE

Par le Dr GALEZOWSKI

L'étude du décollement de la rétine présente, dans l'état actuel de nos connaissances, des difficultés considérables, soit qu'on veuille apprendre la nature de la maladie, soit qu'on cherche à approfondir la cause réelle de son évolution. Et pendant que les investigations scientifiques ont été si riches en résultat dans toutes les branches d'ophthalmologie, en ce qui concerne le décollement de la rétine rien n'a été fait; à part quelques faits de détail, quelques symptômes secondaires propres à cette affection, nous sommes aujourd'hui au même point où nous ont placés les premiers travaux de de Graefe et de Bowman. On connaît le mal, mais on n'en a point de remède. L'opé-

ration qui a été pratiquée par ces deux éminents praticiens, et qui consistait à ponctionner la sclérotique et déchirer la rétine, n'a pas donné le résultat qu'on en espérait. Aujourd'hui, on commence à abandonner de plus en plus cette opération, qui n'est pas exempte de dangers et qui ne donne que des résultats insignifiants. Quel était, en effet, le but de l'opération? C'était de rétablir la communication entre la cavité hyaloïdienne et la poche sous-rétinienne, afin que le liquide épanché ne refoulât pas davantage la membrane visuelle. Mais cette opération ne pouvait point prévenir ni arrêter l'épanchement. La nature de la maladie était inconnue et les moyens de guérison insuffisants.

Mes propres recherches entreprises à ce sujet permettront, j'ose espérer, de mieux comprendre la nature de l'affection, et expliqueront l'utilité de l'opération d'iridectomie dans le décollement de la rétine.

Établissons d'abord quelques points principaux se rapportant à la maladie en question et que l'observation journalière nous enseigne.

Le décollement de la rétine est une maladie propre à la myopie; elle lui appartient presque exclusivement, et si les yeux hypermétropes ou emmétropes en sont quelquefois atteints, cela n'arrive que d'une manière tout à fait exceptionnelle. Sur 263 malades de ma clinique ou de ma clientèle particulière, atteints de décollement rétinien, 111 fois seulement elle s'est rencontrée dans les yeux non myopes. Il y a évidemment une prédisposition tout exceptionnelle au décollement de la rétine dans les yeux myopes, et cette prédisposition ne dépend pas du staphylôme postérieur, mais elle est tout entière liée à la conformation particulière de ces yeux, à un allongement du diamètre antéro-postérieur de l'œil, et à la distension des vaisseaux choroïdiens qui se fait d'une manière permanente.

Examinons maintenant le mécanisme du décollement de la rétine, et voyons quelles sont les conditions de son apparition.

Nous savons aujourd'hui que cette affection n'est point primitive, qu'elle n'est que secondaire, et que la maladie principale est tout entière dans la choroïde. Sous l'influence d'un processus morbide particulier, et d'une hypersécrétion dans la région du cercle ciliaire, il se forme un épanchement séreux qui s'accumule peu à peu

entre la choroïde et la rétine, et tend de plus en plus à refouler cette dernière du côté du corps vitré.

Ce liquide ne pourrait refouler la rétine et amener son décollement, si le corps vitré sur lequel cette membrane est tendue et appuyée n'était pas diminué de consistance, ramolli et liquéfié ; si, en un mot, cette humeur n'avait pas une consistance aqueuse. Cette condition est, en effet, indispensable pour la production du décollement de la rétine, de même qu'il est indispensable qu'un épanchement séreux ait lieu. Sans ces deux conditions, la rétine ne peut pas abandonner sa position normale, et le décollement ne se produira point, ou bien l'infiltration va s'étendre sur un certain espace entre la rétine et la choroïde, la membrane visuelle subira sur toute cette étendue une compression plus ou moins complète, et il y aura une perte de champ visuel comme dans un décollement, sans que la rétine présente autre chose que l'infiltration. Ce n'est qu'à la longue, lorsque le corps vitré aura subi des modifications nécessaires (une sorte de ramollissement), que le décollement aura lieu, comme cela résulte d'un fait suivant que j'ai pu recueillir il y a déjà plusieurs années sur un malade de la clinique du docteur Desmarres père.

Obs. I. — M. G.... se présente à la consultation se plaignant d'un trouble de la vue qui lui est survenu subitement dans un œil. Il ne peut lire que les gros caractères, son champ visuel supérieur et externe est aboli totalement. A l'examen ophthalmoscopique nous constatons avec M. Desmarres père une infiltration séreuse occupant la partie supérieure et externe de la rétine s'étendant en forme triangulaire depuis l'ora serrata jusqu'à la papille. Il n'y a pas la moindre trace de décollement de la rétine. L'œil est emmétrope. Cet état persiste sans changement pendant cinq semaines, lorsqu'un jour j'ai pu constater le décollement de la rétine dans toute l'étendue de la partie infiltrée ; des flocons nombreux remplissaient le corps vitré au voisinage du décollement.

Évidemment, le décollement n'a pu se produire, malgré l'épanchement séreux, tant que le corps vitré est resté dense et consistant. Ce n'est qu'au bout de quelque temps, lorsque la choroïdite du cercle ciliaire a amené le ramollissement de l'humeur hyaloïdienne, que le décollement a eu lieu.

Ainsi, la chose me paraît aujourd'hui non douteuse, que pour que le décollement de la rétine puisse se produire, il faut que le corps vitré soit liquéfié et qu'un épanchement séreux ait lieu. Or, il se trouve

que la première de ces conditions se rencontre d'une manière presque constante dans un grand nombre d'yeux myopes; tandis qu'il ne se trouve que d'une manière exceptionnelle dans les yeux hypermétropes ou emmétropes. Depuis longtemps, j'avais déjà remarqué que l'iris est tremblotant dans les yeux myopes, ce qui est incontestablement la conséquence d'un ramollissement de l'humeur vitrée, et si la fréquence des décollements rétiniens est si grande dans les yeux myopes, cela s'explique par la consistance molle et presque aqueuse du corps vitré.

Il reste maintenant à examiner le second point de la pathogénie de cette maladie, et à chercher à se rendre compte de la production de l'épanchement séreux.

Il serait difficile de comprendre son apparition autrement qu'en l'assimilant au processus pathologique du glaucome ou de la choroïdite séreuse. Dans le décollement de la rétine, c'est une sorte de *cyclite séreuse partielle* qui se déclare d'une manière subite, et dans la moitié externe de l'hémisphère oculaire, justement là où les vaisseaux choroïdiens subissent la plus grande tension. L'épanchement qui s'ensuit, au lieu de s'infiltrer dans toutes les membranes, et surtout dans le corps vitré, comme cela a lieu dans le glaucome, s'accumule derrière la rétine et refoule cette dernière vers le corps vitré, en donnant lieu à un décollement de la rétine. Si le corps vitré était dur comme dans un œil hypermétrope, la maladie se serait terminée par un glaucome; ici elle donne lieu à un décollement de la rétine.

Ainsi, il y a beaucoup d'analogie entre le glaucome et le décollement de la rétine : l'un et l'autre sont le résultat d'une choroïdite séreuse, mais ils diffèrent dans leurs conséquences, parce que l'œil, dans l'un et dans l'autre cas, est tout autrement organisé. Dans le glaucome, il y a des alternatives de mieux et de pire, de tension plus grande et moins grande : dans le décollement de la rétine, j'ai vu aussi très-souvent tantôt augmentation, tantôt diminution de la tension intra-oculaire.

Cette manière d'interpréter la maladie nous fait comprendre aussi pourquoi le glaucome est rare dans les yeux myopes, pendant que le décollement est rare dans les yeux hypermétropes et emmétropes. Le processus morbide est le même, mais si l'œil est hypermétrope et le corps vitré dense et consistant, il y a glaucome; dans le cas contraire, nous avons un décollement de la rétine.

Partant de ce principe, je pensai que l'opération d'iridectomie, qui réussit si bien dans le glaucome, pourrait être utilement appliquée au traitement du décollement de la rétine. L'expérience et l'observation m'ont donné complétement raison, et si l'on ne peut pas compter sur la guérison de cette terrible maladie, on peut obtenir une amélioration des plus notables. Jusqu'à présent, j'ai pratiqué cette opération dans quatorze cas, et à part quatre cas où l'opération n'a donné aucun résultat, parce que le décollement était trop étendu, dans les autres dix cas le résultat est resté très-satisfaisant ; une amélioration notable de la vue en était la conséquence habituelle.

Voici, à l'appui, des observations recueillies à ma clinique par un de mes excellents aides et amis le docteur Boncour :

Obs. II. — *Décollement de la rétine à gauche. Rétinite pigmentaire à droite.* — Garnier, vingt-six ans, ancien marin, entre à la clinique du docteur Galezowski, le 30 juillet 1872. *L'œil droit* est perdu depuis cinq ans ; le malade s'est aperçu à cette époque que cet œil se perdait petit à petit, parce qu'il ne pouvait plus pointer sa pièce, ce qu'il faisait auparavant très-bien ; dans l'espace de quelques mois la vue, dans cet œil, s'est perdue presque complétement ; le malade dit, qu'étant enfant, il lisait de préférence avec l'œil gauche ; de l'œil droit il pouvait très-bien lire, mais il se fatiguait vite.

L'œil gauche est malade depuis deux ans ; en novembre 1869, Garnier a reçu sur le dos une auge pleine de plâtre tombant d'un cinquième étage ; il fut renversé du coup, perdit connaissance et garda le lit pendant huit jours. Il assure qu'à partir de ce moment il a vu un peu trouble de l'œil gauche et surtout le soir. En janvier 1870, ce trouble était devenu tel que le malade ne pouvait qu'à grand'peine gagner sa vie en aidant les maçons, et encore il ne pouvait faire que les travaux les plus grossiers ; dès cette époque, le malade voyait constamment des lueurs rouges, des feux, devant l'œil ; il ne pouvait distinguer que de très-près, le soir il ne voyait pas à plus de 2 mètres à distinguer un homme d'une femme.

Il déclare n'avoir jamais eu aucune affection vénérienne ou autre.

Depuis le commencement de l'année 1870, le trouble de la vue à gauche a été constamment en augmentant ; au moment de l'entrée du malade à la clinique il ne voyait qu'avec peine à se conduire seul dans les rues de Paris, et il était incapable de tout travail.

A ce moment on constate, *à droite*, une rétinite pigmentaire très-avancée ; le malade, de cet œil, distingue à peine le jour de la nuit, les vaisseaux rétiniens sont très-petits, la papille est blanc rosé ; de nombreux amas de pigment sont éparpillés surtout le long des vaisseaux, dans tout le fond de l'œil. *A gauche* on constate l'existence d'un décollement considérable de la rétine, le décollement a son siége directement en bas ; avec le réflecteur seul on voit le fond de l'œil en blanc, quand le malade regarde en bas, et sur ce fond blanc se détachent en noir les

vaisseaux de la rétine. Les vaisseaux que l'on voit ainsi se déplacent en sens contraire des mouvements de l'œil.

Avec la loupe, à l'image renversée, le décollement est très-visible, et, sur ses limites, les vaisseaux forment, pour passer sur la partie saine du fond de l'œil, des crochets marqués.

Le champ visuel est très-limité en haut; là, le malade ne voit la main remuer qu'à quelques centimètres seulement au-dessus du point de fixation ; il lit avec peine le n° 30 de l'échelle typographique.

9 *août.* On pratique une iridectomie ; la pupille artificielle est faite en haut.

12 *août.* L'œil est à peine injecté, le malade voit mieux le soir et il voit plus loin, il lit le n° 30, comme avant l'opération, il lit en outre (et malgré la dilatation de la pupille par l'atropine) quelques lettres séparées du n° 10.

Le champ visuel s'élargit sensiblement, le malade voit la main remuer à douze centimètres au-dessus du point de fixation.

14 *août.* Hyphéma, vive injection du bulbe, pas de douleur ; — le malade s'est donné un coup sur l'œil : les bords de la plaie se sont séparés.

16 *août.* Hyphéma bien moindre, œil bien moins rouge; le malade, malgré l'atropine, et malgré l'accident d'il y a deux jours et le sang épanché dans l'humeur aqueuse, voit mieux à se conduire qu'avant l'opération.

27 *août.* Le malade lit sans peine le n° 10 de l'échelle typographique.

4 *septembre.* Depuis quelques jours il y a sur la conjonctive, sous la cornée gauche, une phlyctène, ulcérée maintenant, qui s'est accompagnée d'une légère irritation de l'œil. Malgré cela le malade lit toujours le n° 10.

5 *septembre.* Champ visuel normal, en dedans, en dehors, en bas ; le malade voit jusqu'à environ 30 à 35 centimètres au-dessus du point de fixation.

L'œil est moins injecté, la phlyctène moins saillante, on voit avec peine les vaisseaux de la partie inférieure de la rétine avec le réflecteur seul; cette partie du fond de l'œil n'apparaît plus de couleur blanc bleuâtre, elle est presque aussi rosée que le reste du fond de l'œil, excepté dans la partie la plus périphérique qui est encore grisâtre.

11 *septembre* 1872. Le malade continue à aller mieux, pourtant il dit avoir observé que depuis quelques jours il voit moins bien le soir. Le champ visuel a conservé la même étendue de 35 à 40 centimètres en haut. Il distingue toutes les couleurs du ton n° 10 de l'échelle des couleurs, les tons inférieurs sont confondus avec le blanc ou le gris, sauf pourtant le bleu qui est partout reconnu. L'œil est peu injecté ; la pupille est toujours très-dilatée grâce à l'atropine.

Sans lunettes le malade lit bien le n° 10 de l'échelle typographique ; avec un verre convexe n° 10, pour remplacer l'accommodation paralysée par l'atropine, le malade lit quelques mots du n° 7.

23 *septembre.* Plus trace d'inflammation ; distingue les traits d'une personne placée à 10 mètres. Reconnaît toutes les couleurs du ton n° 5 ; lit bien sans lunettes le n° 10 et quelques mots du n° 7, les verres convexes ne rendant pas la vue meilleure. — Le champ visuel n'a pas changé depuis le 11 septembre.

Ce malade qui, au moment d'entrer à la clinique, était incapable de tout travail et venait exclusivement pour obtenir un certificat constatant son impuissance à gagner sa vie, part demain pour la province et s'y faire terrassier.

Obs. III. *Décollement de la rétine à droite; iridectomie.* — Mme Rocher, vingt-quatre ans, autrefois couturière, enceinte de deux mois, vient à la clinique le 10 septembre 1872. Elle est myope ; sa myopie est telle qu'elle a dû abandonner son ancien état, depuis trois ans elle fait le moulage.

Jusqu'à présent la grossesse s'est bien passée; pas de vomissements; le 8 septembre, a perdu subitement une partie de la vue de l'œil droit ; les quelques jours qui ont précédé cet accident, s'est plainte d'un léger picotement dans les yeux, de sensations de grains de sable.

Le jour de l'entrée on constate ce qui suit : rien à l'extérieur de l'œil droit ; de cet œil la malade ne peut distinguer aucune couleur, ni lire le n° 50 de l'échelle typographique. Champ visuel, en bas, est aboli jusqu'à 5 centimètres au-dessous du point de fixation, le champ visuel supérieur est relativement mieux conservé, mais la malade ne peut rien voir à plus de 15 centimètres du point de fixation.

Avec le réflecteur seul, on voit, si l'on fait regarder la malade un peu en haut et en dedans, un fond de l'œil bleuâtre, sur lequel se détachent nettement des vaisseaux qui *flottent*, ces vaisseaux se déplacent en sens contraire des mouvements de l'œil. — Si l'on examine les autres parties de la périphérie du fond de l'œil, on y trouve le même aspect gris bleuâtre.

A l'ophthalmoscope on trouve, *dans l'œil gauche*, un staphylôme qui fait le tour de la papille; les vaisseaux se déplacent dans l'œil gauche, dans le même sens que les mouvements de l'œil, *à droite*. Si l'on regarde la papille et les parties voisines, on voit tout le fond de l'œil, nuageux, trouble : on ne voit, qu'après examen attentif autour de la papille, un staphylôme considérable; impossible de rien distinguer très-nettement tout autour de la papille.

Si l'on fait regarder la malade un peu en haut et en dedans, on voit, à l'image renversée, un décollement considérable de la rétine, au-dessous de la papille : son bord supérieur, très-net, s'étend au loin vers la périphérie, à sa surface les vaisseaux paraissent ondulés, flottants. — La partie décollée est bleuâtre et comme parcourue par des lignes blanches.

Dans toutes les directions, si l'on suit les vaisseaux, on trouve la rétine décollée; en bas et en dehors à l'image renversée, le décollement rejoint à la périphérie celui qui se trouve en bas et en dedans. — Les deux décollements supérieurs sont d'une étendue moindre que les précédents.

12 *septembre*. L'iridectomie est pratiquée en haut, après la kératotomie il s'écoule une grande quantité d'humeur aqueuse. — Traitement : atropine.

14 *septembre*. La malade déclare qu'elle voit un peu mieux de l'œil opéré; traitement : atropine, compression.

18 *septembre*. A l'image renversée on trouve le fond de l'œil bien moins trouble; quelques flocons filiformes flottent au-devant de la papille.

Avec le réflecteur seul, en haut, on ne voit aucun vaisseau, et le fond de l'œil, jadis si grisâtre, a un aspect rouge normal.

En bas. On voit encore le fond de l'œil grisâtre avec des vaisseaux flottants qui se déplacent en sens contraire des mouvements de l'œil, c'est surtout en dehors que l'on observe cet état.

Le champ visuel, en *bas et en dehors*, a une étendue normale ; en *bas et en*

dedans, il a une étendue de 45 centimètres ; — en *haut et en dehors*, étendue normale ; — en *haut et en dedans*, 8 à 10 mètres d'étendue seulement.

5 *octobre*. En haut plus de trace de décollement de la rétine, c'était là pourtant que le décollement avait l'étendue la plus grande ; en bas et des deux côtés, le décollement est encore assez considérable.

La malade lit le n° 7 à 25 centimètres, à 15 centimètres elle lit le n° 4.

26 *octobre* 1872. La malade lit sans peine les numéros 7 et 5 ; elle lit bien le n° 4.

Obs. IV. *Décollement de la rétine. Iridectomie.* — M. L..., valet de chambre, quarante-deux ans, vient à la clinique dans les derniers jours du mois de mars 1872 ; trois ou quatre mois auparavant il s'est aperçu, par hasard, en jouant avec un camarade qui lui fermait alternativement l'un ou l'autre œil, que la vue de l'œil gauche était brouillée. Il pouvait encore, à ce moment, quoique avec peine, lire de cet œil qui depuis lors s'est affaibli chaque jour davantage.

Jusqu'alors le malade ne s'était jamais plaint ni de l'un ni de l'autre œil.

Au moment de son entrée à la clinique, il ne pouvait distinguer que péniblement, avec l'œil gauche, les objets placés à dix pas ; tous ces objets semblaient en outre, au malade, plus petits d'un tiers.

Si l'objet présenté était mis bien en face de l'œil malade, sa moitié gauche était vue plus nettement que l'autre moitié.

Si l'objet au contraire était placé plus à gauche du malade, il était vu tout entier ; placé à droite, tout l'objet était vu trouble.

A ce moment le malade pouvait lire le n° 20 de Jaeger : le livre étant placé bien en face de l'œil gauche seul ouvert, il ne lisait que les trois ou quatre premières lettres du mot, et pour voir le reste, il était forcé, ou de tourner légèrement la tête de gauche à droite, ou de porter le livre un peu plus vers la gauche.

L'examen ophthalmoscopique révéla l'existence d'un décollement de la rétine, siégeant à la partie supérieure et interne de l'image renversée, décollement assez étendu en surface, mais où la quantité de liquide exsudé était peu considérable.

Avec le réflecteur seul on put voir à ce moment, l'œil étant porté en bas et en dehors, un fond de l'œil gris bleuâtre, parcouru par des vaisseaux se détachant bien en noir sur ce fond clair.

10 *avril*. L'iridectomie fut pratiquée par le docteur Galezowski, dans l'espoir d'arrêter la marche progressive du décollement.

13 *mai*. Non-seulement la vue de l'œil gauche a complétement cessé de se perdre davantage depuis le jour où il fut permis au malade de laisser découvert l'œil opéré, mais encore elle s'est notablement améliorée.

Aujourd'hui la vision est possible dans toute l'étendue du champ visuel, qui est simplement affaibli dans sa partie supérieure et interne.

Le malade, si on lui présente le n° 20 de Jaeger, voit toute la ligne ; les lettres les plus à droite sont simplement un peu voilées.

Il lit, quoique avec peine, le n° 10 ; mais si, pour remplacer la perte de l'accommodation, conséquence de l'opération qu'a subie le malade, on arme l'œil gauche d'un verre convexe n° 10, le malade lit bien le n° 7 de Jaeger.

Ces trois observations prouvent de quelle immense utilité peut être l'opération de l'iridectomie dans le décollement. Quelle pourra être la durée de cette amélioration, nous ne le savons pas, et ce n'est qu'avec le temps que nous pourrons nous prononcer d'une manière positive à cet égard.

En résumé, le décollement de la rétine n'est qu'une des variétés des affections glaucomateuses, et de même que dans cette dernière affection l'iridectomie agit d'une manière si favorable et si merveilleuse pour enrayer le mal, de même dans le décollement de la rétine cette opération, appliquée à temps, réussit à arrêter le progrès de la maladie, et rétablit souvent en grande partie la vision.

Dr X. Galezowski.

PERCEPTION OPHTHALMOSCOPIQUE

DE LA

CIRCULATION DANS L'ŒIL HUMAIN

Par le Dr CUIGNET.

Il y a quelques années j'ai fait connaître qu'à l'aide de l'examen par le réflecteur seul on apercevait facilement, au fond de l'œil de la grenouille ou du crapaud, la circulation des globules sanguins dans les artères et dans les veines. Le courant y est rendu évident par le passage rapide des globules qui s'offrent un à un dans les vaisseaux les plus ténus, particulièrement dans ceux qui servent d'intermédiaires entre les artères et les veines; deux à deux dans ceux de calibre plus accentué ; trois à trois, quatre à quatre, et ainsi de suite en augmentant de nombre à mesure que le cylindre vasculaire acquiert plus de dimension. Les globules paraissent blancs et les parois vasculaires paraissent rouges ; le passage des corpuscules est très-rapide, mais on les aperçoit très-nettement.

Pour la première fois, le 28 juin dernier, j'ai fait la même observation dans l'œil de l'homme, c'est-à-dire que j'y ai aperçu très-distinctement et que j'ai fait voir à un confrère, à M. le médecin principal Baudouin, le passage des globules sanguins dans une des veines

papillaires. Voici dans quelles conditions ce phénomène curieux s'est montré à moi.

En examinant de très-près avec le réflecteur armé d'une lentille concave n° 10, je cherchais à provoquer la pulsation de l'artère centrale de l'œil droit, par une pression croissante sur cet œil. On sait que cette épreuve donne sur différents yeux des résultats variés, parmi lesquels le plus constant est le battement de l'artère. Quelquefois aussi elle donne lieu au battement de la veine, tantôt isochrone, tantôt alternant avec celui de l'artère ; ou bien la veine reste pleine sans battre ; ou bien elle pâlit et se vide. Mais jamais je n'avais saisi aucun mouvement du sang dans ces vaisseaux.

Or, cette fois j'avais un malade chez qui la veine inférieure était unique et très-développée ; elle pâlissait un peu en parcourant le fond d'une excavation naturelle très-développée ; au moment où l'artère commença la pulsation sous l'influence de la pression digitale, j'aperçus dans cette grosse veine un courant de petits grains blancs qui remplissaient tout le cylindre vasculaire et se dirigeaient de la rétine vers le centre de la papille. Je ne vis d'abord ces petits points blancs que dans la portion de veine qui sillonnait le fond de l'excavation ; mais à mesure que j'examinai avec plus d'attention, je vis que ce courant devenait perceptible dans le tronc veineux, depuis son immersion dans la substance papillaire jusqu'à sa première division, à une bonne distance du nerf optique. Les globules sanguins passaient avec une rapidité extrême et je les reconnus tout de suite à cause de leur ressemblance complète avec ceux qui courent dans le gros tronc veineux descendant de l'œil de la grenouille.

Mais ici, il me fut possible de modifier l'épreuve, grâce à laquelle la circulation se faisait visible, et d'obtenir, non plus seulement le spectacle toujours le même du passage incessant et très-rapide des corpuscules, mais aussi des ralentissements et même des arrêts complets de la circulation, c'est-à-dire quelques phénomènes qui ne sont pas sans intérêt.

J'ai dit que les granules blancs apparaissent dans la veine au moment où la pression est suffisante pour faire battre l'artère. En concentrant alors toute son attention sur ce phénomène, on voit que les corpuscules occupent le centre du vaisseau dont la paroi est encore épaisse et d'un rouge accentué et que leur marche est très-accélérée.

Si l'on augmente un peu la pression du doigt, la teinte rouge de cette portion de vaisseau passe au rose ; ses parois latérales s'amincissent et les globules ralentissent leur marche en même temps qu'on les voit, non plus seulement au centre, mais encore contre les parois tubulaires.

Si l'on accroît la pression, le vaisseau pâlit encore plus ; son double contour s'efface et les globules, encore blancs, cheminent doucement, par groupes de cinq, huit et dix ; entre chaque groupe il y a un petit intervalle rouge ; grains et groupes semblent rouler lentement, non plus dans un tube, mais dans un ruisseau, tant les parois vasculaires sont minces et transparentes.

Encore un peu plus de pression et la marche du contenu vasculaire se ralentira presque jusqu'à l'immobilité ; le vaisseau est incolore près de son immersion dans la substance nerveuse ; les parois sont invisibles et les petits groupes de grains, tout à l'heure encore blancs, sont devenus rouges.

Enfin un excès de pression a pour effet d'effacer complétement l'artère et une grande partie de la veine sur la papille. Tout mouvement, toute perception globulaire cesse alors dans la portion du vaisseau où les phénomènes précédemment décrits étaient si évidents auparavant.

Ces phases successives de l'examen nous révèlent les particularités suivantes :

1° Dans l'état de plénitude des vaisseaux, les parois ont une teinte rouge prononcée et le tube a une teinte blanche qui tient à la coloration blanche des globules sanguins. C'est là une apparence qui est toute contraire à la réalité ; car les globules sont naturellement rouges et les parois vasculaires sont transparentes ou légèrement blanches, ou opaques avec une teinte sombre, selon la grosseur du vaisseau. Cette interversion réciproque des teintes est évidemment un phénomène de réflexion et non de décomposition de la lumière qui traverse les vaisseaux et leur contenu par projection du miroir.

2° Dans l'état de cessation de la circulation, les globules reprennent leur véritable teinte qui est rouge et les parois vasculaires disparaissent au regard le plus attentif, ce qui donne au contenu l'aspect d'un ruisseau rougeâtre plutôt que celui d'un tube à double contour. Cela indique que les parois sont, par elle-mêmes, transpa-

rentes, fait que, du reste, on constate encore dans le moment de la pulsation artérielle où le vide se fait ; on voit alors les parois se rapprocher et disparaître.

3° L'œil humain offre, dans cette manière de l'examiner, un spectacle plus complet que l'œil de la grenouille sous le réflecteur seul, ou les membranes minces sous le microscope ; non-seulement il laisse voir le courant globulaire et les réactions des parois vasculaires, mais encore il permet d'observer des modifications nombreuses dans le courant, telles que : 1° le passage normal accéléré ; 2° un ralentissement qui permet de distinguer chaque globule isolément et les groupes de globules ; 3° le groupement des globules en îlots séparés entre eux par la liqueur du sang ; 4° la stase complète du courant du liquide et des globules. Dans aucun des moments de cet examen je n'ai aperçu l'oscillation du liquide et des corpuscules.

Sur aucun des nombreux sujets que j'ai examinés par les procédés ophthalmoscopiques, je n'avais encore réussi à apercevoir le mouvement circulatoire. J'ai pensé un moment que, chez l'homme qui est l'objet de cette note, les globules sanguins étaient plus gros que de coutume. Mais j'en ai mis sur le porte-objet du microscope et les ai trouvés du volume normal. J'ai dû, alors, chercher une autre explication du fait en question. La grosseur de la veine inférieure qui est unique et la minceur de ses parois sont probablement les circonstances qui ont favorisé cette perception si nette du courant sanguin et des détails qui s'y rapportent. Enfin, l'examen à l'image droite et la pression continue et progressive sur le bulbe sont indispensables pour la provocation et l'apparition de ce phénomène curieux et si rare.

En recherchant ce phénomène de la perception des globules dans les vaisseaux rétiniens sur différents individus, je viens de le rencontrer encore, hier 26 septembre, dans des conditions analogues à celles de ma première observation. J'ai constaté une fois de plus que le courant des globules devient perceptible au moment où, sous l'influence de la pression digitale, la circulation diminue dans la veine qui, elle, devient d'un rose sensiblement pâle.

Dr F. Cuignet.

SUR

LES AFFECTIONS OCULO-DENTAIRES

Par le Dr X. GALEZOWSKI

Il existe un certain nombre d'affections oculaires, dont l'origine doit, sans nul doute, être rapportée aux maladies de l'appareil dentaire. La science possède déjà des faits assez nombreux de troubles visuels plus ou moins marqués et même de cécité complète survenue à la suite de caries dentaires et d'abcès du sinus maxillaire. C'est ainsi que mon oncle le docteur Severin Galezowski (1) a rendu la vue, en 1827, à un homme atteint de cécité complète d'un œil, en lui retirant une dent cariée ainsi qu'une écharde de bois qui y était attachée. Le docteur Caffe (2) rapporte un fait des plus remarquables : une personne qui avait une dent creusée par la carie dans la mâchoire supérieure, devenait amaurotique toutes les fois que des aliments pénétraient dans la cavité. Mais il suffisait de la nettoyer bien pour que la vue revînt. Les auteurs anglais, Travers, Hunter, signalent des faits analogues.

On comprend facilement combien seraient vagues et incertaines les notions pathologiques d'une maladie, si l'on devait se baser sur quelques faits isolés publiés jusqu'à nos jours. Pour comprendre les différents troubles qui se produisent du côté des yeux à la suite des affections de l'appareil dentaire, il faut d'abord préciser les rapports exacts qui existent entre l'œil et les dents, et ensuite définir les différentes variétés des troubles visuels qui en dépendent. Je les comprends toutes dans une grande classe d'*affections oculo-dentaires.*

Rappelons-nous d'abord les rapports anatomiques de l'œil avec l'appareil dentaire, et voyons jusqu'à quel point et par quelle voie la communication peut s'établir pour la transmission de l'irritation d'un organe à l'autre.

Il n'est pas difficile de comprendre que cette communication ne peut exister que par l'intermédiaire des nerfs de la cinquième paire.

(1) *Archives gén. de méd.*, t. XXIII, p. 261. Paris, 1830.
(2) *Lancette française.* Août, 1839,

Voici, en effet, quelle est la distribution des branches nerveuses des trijumeaux. Le ganglion de Gasser fournit trois branches principales : l'ophthalmique, la maxillaire supérieure et la maxillaire inférieure. La première de ces branches est tout entière destinée à l'œil. Mais c'est surtout le rameau nasal qui donne l'innervation au globe de l'œil et contribue à sa nutrition.

La maxillaire supérieure et la maxillaire inférieure fournissent des filets nombreux à tout l'appareil dentaire. C'est ainsi que les *nerfs dentaires postérieurs* se détachent du maxillaire supérieur dans la fente sphéno-maxillaire, et fournissent des filets aux racines des molaires, à l'os, ainsi qu'à la muqueuse qui tapisse le sinus maxillaire.

Le nerf *dentaire antérieur* prend naissance dans le canal sous-orbitaire, descend perpendiculairement en bas dans l'épaisseur de l'os, un peu au devant du sinus maxillaire, et très-près du canal auquel il donne de nombreuses branches, et se distribue ensuite dans la canine et les incisives. Les deux branches dentaires antérieures et postérieures s'anastomosent et forment ensemble un plexus dentaire.

Parmi les nombreuses branches du maxillaire inférieur, on trouve aussi le *nerf dentaire inférieur* qui se distribue à toutes les dents de la mâchoire inférieure.

Une richesse aussi abondante de nerfs sensitifs dans des organes si rapprochés les uns des autres explique très-bien la transmission par action réflexe de l'irritation de l'une des branches des trijumeaux, à plusieurs autres appartenant à un autre organe. Cette communication s'explique d'autant plus facilement que le trajet entre ces diverses branches n'est pas considérable ; et elle se fait le plus probablement par l'entremise du ganglion de Gasser, comme cela résulte des recherches de M. Claude Bernard, et nullement par l'intermédiaire du cerveau.

Examinons maintenant les différentes variétés de relations morbides qui existent entre l'organe de la vue et l'appareil dentaire. A ce point de vue, il existe deux classes distinctes : tantôt c'est l'œil malade qui provoque une irritation du côté des dents, tantôt c'est le contraire qui a lieu.

Les maladies oculaires ne semblent pas influer d'une manière sensible sur la nutrition des dents, mais il n'en est pas moins vrai qu'elles y provoquent des névralgies souvent excessivement violentes et qui

peuvent être regardées comme dépendantes de caries dentaires. Les iritis et les irido-choroïdites plastiques, les choroïdites séreuses ou glaucomes donnent lieu très-souvent à des névralgies dentaires tellement violentes, que le malade oublie l'affection oculaire primitive, et ne cherche qu'à combattre la névralgie dentaire. Il n'est pas rare aussi de voir les dentistes prendre des névralgies pour un signe de carie dentaire et extirper une ou plusieurs dents sans résultat.

Le fait suivant est un des plus remarquables : il montre combien peu on s'occupe de la question étiologique des affections dentaires, et que souvent, pour une simple douleur, les dentistes arrachent sans pitié les dents cariées :

Observation. — M. R...., âgé de trente-neuf ans, fort à la halle, vint me consulter, le 26 mars 1866, pour son œil gauche dont il souffrait beaucoup depuis quelque temps. En l'examinant avec soin, j'ai pu constater qu'il s'agissait d'une iritis rhumatismale assez intense. Le malade raconte que déjà depuis une quinzaine de jours son œil était rouge et larmoyant. Pendant les premiers huit jours il n'était point endolori, mais ce qui le faisait souffrir d'une manière considérable, c'était des névralgies dentaires terribles du côté de l'œil malade. Rien ne pouvait apaiser ses souffrances ; c'est alors qu'il s'était adressé à un dentiste du quartier qui lui arracha, séance tenante, une dent sans qu'il en éprouvât du soulagement. Le lendemain, le dentiste croyant s'être trompé la première fois, lui arracha une seconde dent molaire, mais toujours en vain. A partir de cette seconde opération, une névralgie péri-orbitaire s'ajouta à la douleur dentaire, la rougeur de l'œil augmenta et l'œil devint larmoyant. C'est alors que le malade vint me consulter. Il était évident pour moi que la névralgie dentaire dont le malade souffrait encore n'était qu'un symptôme d'une iritis, et que le dentiste avait arraché deux dents complétement saines. J'ai fait appliquer six sangsues à la tempe, j'ai fait instiller six gouttes du collyre d'atropine, par jour, et j'ai administré le sulfate de quinine à haute dose. Au bout de quinze jours de ce traitement le malade était guéri. Cinq mois après, le malade revint me consulter pour une seconde attaque d'iritis sur le même œil, et qui était de même que la première accompagnée de névralgies dentaires. Le même traitement que dans la première crise, sans arrachement bien entendu des dents, fut suivi d'une prompte guérison.

Des faits de ce genre ne sont pas rares, et les douleurs dentaires sont quelquefois tellement violentes, et la rougeur de l'œil est si peu prononcée, qu'on serait tenté de considérer la maladie de l'œil comme une affection symptomatique d'une névralgie dentaire. Mais qu'on y prenne garde, les injections oculaires symptomatiques sont rares, tandis qu'il est très-fréquent de rencontrer le contraire, la maladie de l'œil occasionnant des névralgies dentaires.

Nous avons parlé de l'iritis. La même chose a lieu dans certaines affections de la choroïde et notamment dans le glaucome. Dans cette dernière affection la névralgie dentaire est tellement fréquente que nous la plaçons même parmi les symptômes caractéristiques et constants de la forme aiguë du glaucome.

Les irido-choroïdites traumatiques qui surviennent après les opérations de la cataracte donnent lieu habituellement aux névralgies dentaires, qui durent surtout pendant la première huitaine avec beaucoup de violence. Je les ai vues persister pendant plusieurs semaines, surtout si l'œil devenait glaucomateux. Dans toutes ces formes différentes de choroïdites, ce sont ordinairement les dents molaires de la mâchoire supérieure qui sont endolories.

On voit par ce qui précède qu'il n'y a que les affections des membranes vasculaires de l'œil qui sont suivies de névralgies dentaires, ce qui s'explique facilement par la richesse très-grande des nerfs ciliaires qui s'y répandent et qui une fois irrités par l'inflammation, provoquent des névralgies dans les nerfs dentaires. Quant aux maladies de la rétine et du nerf optique, ces membranes n'étant sensibles qu'à la lumière et n'ayant aucun rapport avec le nerf trijumeau, ne peuvent provoquer des douleurs névralgiques réflexes.

Dans l'exposé anatomique que nous avons fait ci-dessus, nous avons rappelé que le canal nasal reçoit son innervation du nerf dentaire antérieur. On comprend par conséquent très-facilement que l'irritation de l'un doit se traduire par des phénomènes analogues dans l'autre. C'est ainsi qu'on peut s'expliquer ces douleurs violentes des premières dents molaires que l'on voit souvent apparaître chez des individus soumis au cathétérisme du canal nasal. Les douleurs sont quelquefois tellement fortes qu'elles amènent des attaques nerveuses hystériques chez les femmes et des syncopes chez les hommes. Ces symptômes nerveux n'ont aucune signification sérieuse, ils se dissipent facilement; il faut pourtant que le chirurgien en soit prévenu et prenne des précautions en conséquence.

Mais si l'irritation du canal nasal peut donner lieu à des névralgies dentaires, il ne serait pas impossible que les altérations dentaires plus ou moins graves de la mâchoire supérieure prédisposassent à des affections des voies lacrymales et notamment du canal nasal et lacrymal. C'est ce que l'observation ultérieure va nous démontrer.

Nous abordons maintenant la deuxième classe de troubles nerveux et qui se produisent dans les yeux consécutivement à des caries dentaires. Ces maladies se présentent sous différentes formes : 1° maladies des trois périodes de dentition ; 2° asthénopies réflexes ; 3° spasmes de l'orbiculaire et des moteurs oculaires.

I. — MALADIES OCULO-DENTAIRES CONSÉCUTIVES A LA DENTITION.

Personne ne peut ignorer aujourd'hui combien sont fréquentes les affections oculaires pendant la première et la seconde enfance, mais on connaît généralement peu la raison de la prédisposition de cet âge à ces maladies. Lorsque l'on consulte les travaux des auteurs qui se sont occupés des maladies des enfants, on est frappé de l'absence complète des renseignements à ce sujet. Pourtant, si l'on examine avec soin l'âge des enfants qui souffrent de kérato-conjonctivites phlycténulaires, on reste frappé d'un fait : que ces altérations se rencontrent dans la grande majorité des cas entre un an et dix ans, par conséquent juste pendant toute la période de la première et de la deuxième dentition. A cet âge, l'enfant est constamment souffrant en faisant ses dents canines et molaires, les yeux deviennent malades, ils s'injectent, et il se forme au pourtour de la cornée des phlyctènes plus ou moins volumineuses, plus ou moins nombreuses. Tantôt on n'y aperçoit qu'une seule phlyctène qui se guérit rapidement ; tantôt au contraire l'irritation augmente, l'enfant souffre des dents et des yeux, de nouvelles phlyctènes surgissent au pourtour ou au centre de la cornée, la rougeur s'étend à toute la surface du globe et de la conjonctive palpébrale, et pourvu que cela se prolonge, la cornée peut courir de grands risques pour sa transparence ; certaines des phlyctènes qui occupent la cornée gagnent en profondeur, la suppuration s'étend dans les couches profondes de cette membrane, et entraîne, si elle n'est pas arrêtée, la perforation ou la destruction de la cornée. Tels sont les faits connus à tous les médecins et que l'on rapporte généralement au lymphatisme ou à la scrofulose des enfants. Mais personne jusqu'à présent n'a cherché à se rendre un compte exact de la persistance si grande de la maladie chez les enfants et de la prédisposition à cette affection chez ces petits êtres, des récidives continuelles, ce qui ne se voit pourtant que rarement à un âge plus avancé.

Depuis longtemps j'ai fait des recherches à ce sujet et je suis arrivé aujourd'hui à cette conclusion que le travail de dentition doit être considéré comme la cause la plus importante de ces affections oculaires chez les enfants nerveux lymphatiques et scrofuleux. Par moment nous voyons le mal s'appaiser, les phlyctènes ou les abcès entrer dans la voie de résolution ou de guérison, lorsqu'une nouvelle poussée vient aggraver l'état de ces yeux. Cette nouvelle recrudescence est due à la nouvelle poussée de dentition. Nous avons eu l'occasion de soigner cette année avec M. le docteur Barthez, un enfant G.., âgé de dix-huit mois, atteint d'un abcès de la cornée, qui a récidivé plus de trois fois, à chaque nouveau travail de dentition ; l'incision de la gencive, faite par M. Barthez, a fait cesser l'irritation oculaire et amena très-rapidement la guérison définitive de l'abcès cornéen.

Des inflammations oculo-dentaires se produisent aussi assez souvent vers l'âge de six à dix ans, où le travail de seconde dentition se fait quelquefois péniblement et occasionne une irritation plus ou moins violente dans les branches de la cinquième paire qui se répandent à l'œil. Il suffit alors d'extraire des dents malades et de faciliter la sortie des nouvelles dents pour que la maladie oculaire cesse. Bien entendu, le traitement local dirigé sur l'œil malade est indispensable pour amener une guérison plus prompte et pour prévenir les acci-accidents plus graves dans la membrane transparente de l'œil. Dans cette seconde période de dentition, on voit souvent apparaître la *kératite interstitielle* qui doit être selon moi rapportée aussi très-souvent à la cause de dentition.

Il y a encore une troisième période de dentition : elle correspond à l'âge de vingt-trois à vingt-cinq ans, époque à laquelle les dents de sagesse doivent percer. Ce travail est souvent très-pénible, les nerfs ophthalmiques de la cinquième paire s'en ressentent et cette irritation se traduit par une kérato-conjonctivite phlycténulaire, des abcès de la cornée ou une kératite interstitielle. Souvent on ne peut reconnaître aucune autre cause à ces différentes affections que la cause de la dentition difficile et pénible et on aurait tort selon moi de chercher l'explication de la maladie dans la cause constitutionnelle, strumeuse ou syphilitique, là où il n'y a bien souvent qu'une dentition pénible.

(*A suivre.*) Dr GALEZOWSKI.

BIBLIOGRAPHIE

PUBLICATIONS FRANÇAISES ET ÉTRANGÈRES

De l'amaurose tabétique.

Dans ses leçons sur les *Anomalies de l'ataxie locomotrice* professées à l'hospice de la Salpêtrière, et recueillies par le docteur Bourneville, M. Charcot étudie quelques points relatifs à ceux des symptômes de l'ataxie qu'il a désignés sous le nom de *symptômes céphaliques*. Ces symptômes répondent à des lésions variées des nerfs crâniens et bulbaires. Dès les premières périodes, les douleurs fulgurantes, seule représentation, à cette époque, de la lésion spinale, se trouvent en général combinées, en proportions diverses, avec des troubles des nerfs bulbaires ou des nerfs optiques. J'ajouterai que ces accidents, — et c'est là une circonstance bien propre à faire ressortir l'intérêt clinique qui s'attache à leur étude, — peuvent précéder parfois, dans l'évolution du processus morbide, les douleurs fulgurantes elles-mêmes, et se montrer ainsi complétement isolés pendant plusieurs mois, voire même pendant plusieurs années.

Il n'est peut-être pas un seul nerf bulbaire qui, à cette époque même, ne puisse être affecté. Mais, le plus ordinairement, ce sont les nerfs moteurs oculaires qui sont envahis les premiers. C'est, par ordre de fréquence, les nerfs de la troisième paire et de la sixième ; puis, mais de très-loin, le nerf pathétique ; le facial, l'hypoglosse et la cinquième paire ne sont pas eux-mêmes toujours indemnes. Les symptômes qui répondent à ces lésions se traduisent, dans les uns par un état paralytique, dans les autres par des douleurs. Mais, de tous les nerfs crâniens, les *nerfs optiques* sont ceux qui, dans l'espèce, méritent surtout de fixer l'attention en raison de la grande fréquence de leur altération et de la gravité de l'affection que cette lésion détermine. Nous allons donc entrer à ce propos dans quelques développements.

I. Les troubles visuels dans l'ataxie peuvent être rangés sous deux principaux chefs. Ce sont : 1° des troubles de l'accommodation, la diplopie, liés à des lésions plus ou moins transitoires et fugaces ; 2° des troubles visuels dépendant d'une lésion particulière du nerf optique. Ceux-ci sont autrement sérieux que les premiers, car l'affaiblissement de la vue, comme la lésion qui l'a produite, se distingue par une marche fatalement progressive et envahissante.

La lésion des nerfs optiques dont il s'agit pourrait être désignée du nom d'*induration grise progressive*, par opposition d'une part à la lésion de ces mêmes nerfs dans la sclérose en plaques, qui reconnaît un processus fort analogue, mais dont la progression est moins inévitable ; et, d'autre part, aux lésions connues sous le nom de *névrite optique :* dans ces deux derniers cas, malgré quelques traits de ressemblance, les lésions et les symptômes diffèrent d'une manière essentielle de ce qu'ils sont dans l'atrophie optique tabétique.

L'induration grise progressive des nerfs optiques se traduit pendant la vie par des caractères ophthalmoscopiques spéciaux et qui répondent à ce qu'on est convenu, en ophthalmologie, d'appeler *atrophie progressive de la papille*. Ces caractères seraient à peu près spécifiques, d'après quelques auteurs, et tels que — en dehors même des troubles fonctionnels concomitants qui, eux aussi, offrent des particularités très-dignes d'intérêt au point de vue clinique — ils permettraient de *diagnostiquer* l'ataxie ou la sclérose des cordons postérieurs, si déjà elle existe, ou d'en *prévoir la venue* plus ou moins prochaine, si elle n'est pas encore définitivement constituée. Les assertions de MM. Jaeger, Wecker, Galezowski, sont formelles à ce sujet.

Nous verrons, messieurs, ce qu'il en faut penser. Je dois dire toutefois par avance que, ayant été bien des fois témoin de la sûreté, de la précision du diagnostic établi par les médecins compétents en ces matières, je suis arrivé à partager, au moins en grande partie, la conviction qui les anime. Bien que ces faits ne soient pas absolument de ma compétence spéciale, je vous demanderai la permission, cependant, d'entrer à leur égard dans quelques détails. Mon entreprise trouvera, je l'espère, sa justification dans l'intérêt qui doit s'attacher à toutes les questions qui concernent le diagnostic du *tabes dorsalis*.

II. L'énoncé sommaire de deux points relatifs aux difficultés que je signale suffira pour mettre en lumière l'importance qu'il y a pour nous, médecins, à nous familiariser, autant que possible, avec l'examen régulier du fond de l'œil.

En premier lieu, j'essayerai de vous démontrer que l'ataxie peut se présenter entourée de symptômes que reproduisent certaines lésions encéphaliques, les tumeurs, par exemple, avec une telle similitude que le diagnostic en devient des plus difficiles, et je vous ferai voir du même coup quel parti il est possible de tirer, en pareille occurrence, de l'examen ophthalmoscopique.

En second lieu, suivant quelques ophthalmologistes, la lésion optique propre à l'ataxie peut, dans un certain nombre de cas, précéder tous les autres symptômes et composer à elle seule, parfois pendant de longues années, toute la maladie. — Or, ainsi que je vous l'ai fait pressentir, rien n'est mieux établi, à mon sens, que cette proposition. Si cela est vrai, il sera, vous le comprenez, de la plus haute importance d'être fixé sur ces caractères qui, suivant les auteurs, permettent de reconnaître l'amaurose des ataxiques, et de la distinguer de toutes les autres formes d'affaiblissement de la vue.

En ce qui concerne, tout d'abord, l'existence isolée de l'*amaurose tabétique* durant une suite d'années, c'est là un fait dont la réalité peut être facilement établie dans cet hospice à l'aide d'observations faites sur une grande échelle. Je crois pouvoir déclarer que *la grande majorité des femmes* qui sont admises dans les dortoirs comme atteintes de cécité amaurotique offrent tôt ou tard, après leur entrée dans l'établissement, des symptômes plus ou moins manifestes d'ataxie. J'ai insisté sur ce point déjà, dans mes leçons de 1868 ; mes observations ultérieures me permettent de confirmer ce que j'avais alors avancé à cet égard. — Je pourrais vous présenter, à l'appui de mes assertions, des faits nombreux, je me contenterai de faire passer sous vos yeux deux exemples d'ailleurs très-démonstratifs :

1° Mil..., couchée au n° 12 de la salle Saint-Alexandre, est âgée de cinquante-cinq ans. Elle est entrée à la Salpêtrière, comme aveugle, en 1855.

Les troubles de la vue, accompagnés de douleurs de tête, ont paru en 1856. D'abord limités à l'œil gauche, ils ne tardèrent pas à envahir l'œil droit. Au bout d'un an, la cécité était complète. Or, c'est en 1860 seulement, c'est-à-dire dix ans après le début, que les douleurs fulgurantes se sont manifestées pour la première fois. Elles se sont bientôt compliquées de douleurs en ceinture ; la maladie, depuis ce temps, est restée à peu près stationnaire.

Les symptômes d'incoordination motrice ont cependant commencé à s'accuser il y a quelques mois.

2° Coud..., placée dans le dortoir Saint-Charles, est également âgée de cinquante-cinq ans environ. A vingt-six ans, il y a vingt-neuf ans de cela, elle éprouva des élancements violents dans l'orbite, et fut peu après frappée de cécité à gauche. Peu après la cécité frappa l'œil droit. Trois ans plus tard, elle fut prise de douleurs fulgurantes dans la tête et les muscles; auxquelles s'associèrent des crises gastriques. Depuis lors, la maladie n'a pas subi d'aggravation.

Ces faits, je pourrais, messieurs, les multiplier beaucoup, si je ne craignais de fatiguer votre attention.

En somme, je suis très-disposé à croire, d'après ce que j'ai vu, que les amaurotiques, chez lesquels l'*atrophie progressive de la papille* est la cause de la cécité, n'échappent guère à cette loi fatale.

Il importerait donc de pouvoir reconnaître pour ce qu'elle est, dès l'origine, cette affection du nerf optique qui, dix, quinze ans après s'être constituée, sera suivie d'ataxie ; de pouvoir, en d'autres termes, un cas d'amaurose par lésion atrophique du nerf optique étant donné, déclarer si l'ataxie s'ensuivra tôt au tard, d'une façon à peu près inévitable, ou si, au contraire, l'affection du nerf optique demeurera isolée.

Pour cela il faut rechercher quels sont les caractères de l'induration grise des nerfs optiques, et examiner s'ils sont, en réalité, comme on le dit, à peu près infaillibles.

III. Un mot d'abord concernant la lésion anatomique à laquelle se rattache le trouble visuel qu'il s'agit d'étudier.

A l'*œil nu*, l'altération du nerf optique se présente sous la forme d'une induration grise, dont l'aspect rappelle à tous égards celui de la sclérose fasciculée spinale. Elle paraît, en règle générale, débuter par l'extrémité périphérique du nerf et s'étendre ensuite progressivement vers les parties centrales. Les bandelettes optiques sont aussi atteintes, à leur tour, à un moment donné, et quelquefois même les corps genouillés. Au delà de ce point, on perd les traces de l'altération. Il est remarquable que celle-ci affecte, comme vous le voyez, dans le nerf optique, une marche centripète, tandis que les lésions correspondantes des nerfs spinaux offrent au contraire une progression centrifuge.

L'*étude histologique*, à son tour, fait reconnaître de nouvelles analogies entre l'induration grise des nerfs optiques et la sclérose spinale tabétique. Il y a lieu de relever à ce propos que, à l'état normal, les nerfs optiques se rapprochent, quant à la texture, beaucoup plus de la substance blanche des centres nerveux que tous

les autres nerfs. C'est ainsi que, dans les nerfs optiques, on trouve, comme l'a signalé M. Leber, des cellules conjonctives étoilées et un réticulum fibroïde. J'ajouterai que les tubes nerveux qui les composent sont très-déliés, très-délicats et offrent, en conséquence, une grande analogie avec les tubes nerveux de l'encéphale.

La lésion qui constitue l'induration grise s'accuse d'ailleurs dans le nerf optique, comme dans la moelle épinière, par la métamorphose fibrillaire de la névroglie et la disposition concomitante du cylindre de myéline d'abord, puis du cylindre axile. Dire quel est des deux phénomènes celui qui précède l'autre est chose difficile; j'incline beaucoup à croire que, de même que dans la moelle épinière, le tube nerveux est affecté en premier lieu, antérieurement à la gangue conjonctive. On expliquerait ainsi pourquoi, dans la lésion tabétique des nerfs optiques, l'élément nerveux subit une destruction comparativement bien plus complète et plus rapide que celle qui se produit dans la sclérose en plaques, les cylindres d'axe persistant en effet beaucoup plus longtemps dans le cas de la dernière affection. L'induration grise des nerfs optiques, dans l'ataxie locomotrice, pourrait donc être, d'après cela, caractérisée du nom de *névrite parenchymateuse*.

Quoi qu'il en soit, ce n'est pas encore, quant à présent, dans l'histologie qu'il faut chercher des traits distinctifs, car, à cet égard, il y a une ressemblance très-grande entre l'induration qui se produit dans le nerf optique en conséquence de la *névrite* liée aux tumeurs cérébrales (névrite optique) et l'induration grise de ce même nerf chez les tabétiques. Recherchons dans la clinique des données plus décisives.

Exposons en premier lieu les caractères ophthalmoscopiques qui correspondent d'ailleurs, jusqu'à un certain point, à l'anatomie faite sur le vivant. Je vous rappellerai très-brièvement l'aspect de la papille optique à l'état normal. — Vous n'avez pas oublié la forme ovaloïde que celle-ci présente; ses contours très-nets, très-accusés; la ligne de dépression cupuliforme qu'elle offre dans sa partie centrale; enfin, la teinte légèrement rosée qui distingue au contraire sa partie périphérique, et qui est due à la présence des vaisseaux propres que renferme le nerf optique dans son épaisseur. — Pour ce qui est des vaisseaux de la papille, vous savez qu'ils consistent en deux veines et une artère, celle-ci beaucoup moins volumineuse que celle-là, et reconnaissable d'ailleurs aux divisions dichotomiques qu'elle présente.

Voici maintenant en quoi toutes ces particularités se trouvent modifiées dans le cas d'*induration grise progressive*.

La papille n'a pas éprouvé de changement, soit dans sa forme, soit dans ses dimensions; ses contours sont toujours très-accentués. Les vaisseaux restent ce qu'ils étaient auparavant; seulement, contrairement à ce qui a lieu dans l'état normal, on ne peut plus les suivre, pénétrant à une certaine distance dans l'épaisseur de la papille, sur laquelle ils paraissent être simplement appliqués. Bien d'ailleurs qu'il s'éloigne profondément de l'état normal, voici le caractère décisif. Par suite du changement de texture qu'a subi le nerf optique, et en conséquence surtout de la disposition du cylindre de myéline, la papille a cessé d'être transparente; elle réfléchit au contraire fortement la lumière, et ne laisse plus voir dans sa pro-

fondeur les vaisseaux propres. Il s'ensuit qu'elle ne présente plus la teinte rosée normale, et qu'elle offre, au contraire, une coloration blanche, crayeuse, comme nacrée.

Tel est, messieurs, le caractère dont il faut se pénétrer ; car, à lui seul, quand il est manifestement accusé, il suffit pour spécifier l'amaurose tabétique et pour éclairer la situation d'une façon décisive. Il convient néamoins de ne point négliger les troubles fonctionnels qui, eux aussi, ont bien leur importance. Ils peuvent, en effet, contribuer puissamment à établir le diagnostic, dans les cas où les symptômes ophthalmoscopiques sont peu accentués, en donnant plus de poids à l'impression ressentie par l'observateur. D'ailleurs, parmi ces troubles fonctionnels il en est quelques-uns qui, même à défaut des signes ophthalmoscopiques, font jusqu'à un certain point préjuger la nature du mal.

Je signalerai en premier lieu la limitation concentrique et unilatérale du champ visuel, trouble fonctionnel qui ne se trouve pas dans la *névrite optique ;* en second lieu, la contraction plus ou moins prononcée des pupilles, contraste frappant avec ce qui a lieu dans la névrite optique, où les pupilles se montrent au contraire dilatées.

Nous devons citer un symptôme qui, suivant quelques auteurs (Galezowski, Benedik), est en quelque sorte spécifique; il s'agit d'une forme particulière d'achromatopsie, caractérisée ainsi qu'il suit : 1° perte de la notion des teintes secondaires (4 et 5 de l'échelle de M. Galezowski); 2° perte de la notion du *rouge* et du *vert;* la notion du *jaune* et du *vert* persistant, au contraire, à un haut degré et pendant longtemps.

Ces signes peuvent se montrer déjà très-fortement accusés, alors que la perte de l'acuité visuelle est incomplète et permet encore de lire les gros caractères.

J'ajouterai que le début de ces accidents par un œil et la localisation prolongée de la lésion, dans ce même œil, sont tout à fait l'inverse de ce qu'on observe dans la névrite optique. De plus, dans les *tabes*, l'évolution des troubles visuels est, dans l'immense majorité des cas, lente, graduelle, progressive, tandis que, dans la névrite optique, leur début s'opère assez souvent d'une façon à peu près subite.

Les autres troubles fonctionnels qu'il nous reste à signaler sont plutôt de nature à obscurcir le diagnostic; mais, en raison de cela même, ils méritent, eux aussi, d'être relevés. Telles sont des douleurs de tête continues ou à peu près et qui siégent principalement au front et à la nuque. A ces douleurs permanentes s'associent, dans bien des cas, des fulgurations revenant par accès et occupant le trajet des branches de la cinquième paire. Dans les paroxysmes, les malades éprouvent des sensations qu'ils comparent à celles que produirait l'arrachement du globe oculaire.

Si l'on fait abstraction des douleurs de tête qui sont un symptôme assez banal, les phénomènes qui viennent d'être signalés constituent dans leur ensemble une physionomie à peu près caractéristique. Ils permettraient de distinguer aisément l'amaurose tabétique de celle, par exemple, qui accompagne la sclérose en plaques.

L'embolie de l'artère centrale de la rétine donne lieu, à la longue, à des apparences ophthalmoscopiques qui rappellent celles de la papille tabétique. Il y a tou-

tefois des caractères distinctifs tranchés et que nous trouvons exposés dans les traités spéciaux. Le début brusque dans le cas d'embolie et la concomitance habituelle d'une hémiplégie et d'une cardiopathie ne laisseraient d'ailleurs pas longtemps subsister le doute.

Je ne ferai que mentionner en passant la lésion du nerf optique qui s'observe quelquefois dans la glycosurie et la rétino-choroïdite syphilitique, comme pouvant également reproduire, jusqu'à un certain point, l'aspect de l'atrophie papillaire tabétique. Enfin, dans la paralysie générale, on observe quelquefois une lésion de la papille qui ne diffère en rien d'essentiel de celles qui se montrent dans l'ataxie ; mais nous avons eu le soin de vous faire remarquer déjà que les lésions spinales tabétiques se rencontrent quelquefois liées à la paralysie générale, et cette circonstance permet peut-être d'expliquer l'occurrence fréquente de l'atrophie papillaire progressive dans la méningite chronique diffuse.

Je me borne à signaler brièvement ces diverses affections, me proposant d'attirer toute votre attention sur les symptômes objectifs que produit l'altération du nerf optique désignée sous le nom de *névrite optique* ou de *névro-rétinite*, car là se trouve en réalité le nœud de la situation. (*Mouvement médical*, novembre 1872.)

Iritis rhumastismale (d'après Hutchinson).

On s'est beaucoup occupé en Angleterre, dans ces dernières années, de l'iritis rhumatismale, et en parcourant les auteurs récents qui ont traité cette maladie, on voit qu'elle est loin d'être aussi rare qu'on serait tenté de le croire au premier abord : c'est ce qui ressort du reste du travail très-intéressant, exposé sous forme de rapport, du docteur *Jonathan Hutchinson.*

L'iritis rhumatismale est une de ces maladies qui, dans le siècle de spécialité où nous vivons, mérite d'être mieux approfondie ; et cependant elle n'a encore été l'objet d'aucune recherche sérieuse. — Il est même certains auteurs qui, en traitant le rhumatisme, ne mentionnent pas l'œil, d'autres en parlant de l'œil semblent écarter le rhumatisme avec un dédaigneux laconisme. Cependant une attaque d'iritis rhumatismale n'est pas des plus agréables, et plus d'un malade remercierait son médecin s'il possédait un moyen rapide de guérison, et encore plus, s'il pouvait découvrir quelque moyen pour la prévenir. Les ophthalmologistes dans ces dernières années n'ont pas été oisifs ; cependant leur attention a été surtout absorbée pour l'exploration de nouveaux champs d'étude. Les splendides révélations de l'ophthalmoscope, les séduisants problèmes de l'accommodation et de la réfraction, et les recherches plus récentes encore d'histologie pathologique ont présenté un tel attrait qu'on en est arrivé à une négligence naturelle, mais très-regrettable touchant des questions plus nouvelles et plus vagues. Il est aussi une autre cause qui a contribué à mettre dans l'ombre l'iritis rhumatismale, je veux parler de la tendance qui s'accroît de jour en jour chez les pathologistes modernes de reconnaître la syphilis comme la cause éloignée de tout phémomène morbide. Cette tendance en est arrivée à un tel point que quelques observateurs ont l'habitude d'accepter le diagnostic de l'iritis arthritique avec la plus grande

défiance, convaincus qu'ils sont que si l'on pouvait remonter aux sources de la vérité, on trouverait que l'iritis est d'origine syphilitique. Pour ma part je ne partage nullement les soupçons auxquels j'ai fait allusion. Je crois fermement que l'iritis due à la diathèse rhumatismale est une maladie commune, et que beaucoup de cas traités comme syphilitiques sont réellement arthritiques. Je crois de plus que cette affection présente plusieurs variétés de formes, accompagnées de différences cliniques suffisantes pour permettre d'établir un diagnostic sérieux.

L'iritis simple résultant d'une diathèse rhumatismale ou arthritique est une maladie très-rare, mais, comme affection secondaire, l'iritis est fréquente. La cause prédisposante est la diathèse rhumatismale, ce qui fait qu'on ne rencontre guère cette affection que chez les personnes qui ont eu autrefois des attaques de rhumatisme ou de goutte. Commune au printemps et en automne, quand des affections catarrhales et rhumatismales règnent, le docteur *Hutchinson* raconte qu'il se rappelle une année pendant laquelle deux fois, et à des intervalles éloignés, cette maladie s'est montrée sous forme épidémique. Il cite également le rhumatisme et la goutte comme causes prédisposantes aux inflammations de l'œil après l'extraction de la cataracte. Il considère que cette affection est généralement métastatique, et que l'attaque est plus violente si la maladie semble depuis quelque temps enrayée dans son cours : en effet, très-fréquemment une attaque de goutte ou de rhumatisme dans les extrémités suspendra immédiatement l'action inflammatoire qui siégeait dans l'iris.

L'iritis rhumatismale diffère d'autres formes d'iritis par les particularités suivantes :

Le siége de la douleur commence dans l'orbite (non dans le globe) ; la couleur de la zone sclérotícale apparaît d'un rouge terne et empreinte de rouille ; l'injection de la sclérotique n'atteint pas le bord de la cornée, ce qui fait qu'on aperçoit un cercle blanc de sclérotique immédiatement externe au bord de la cornée : quelquefois une contraction permanente de la pupille sans synéchies résultant d'un dépôt interstitiel. Après des attaques répétées, il est commun de voir survenir une opacité commençante de la capsule, sans entraîner toutefois de destruction plus profonde de l'œil.

La cornée est quelquefois entourée d'un cercle blanchâtre. La douleur est particulière. — Le malade ressent d'abord une douleur vive qui bientôt s'atténue en s'étendant au front, à la tempe, au nez, au nerf maxillaire inférieur, pour augmenter pendant la nuit ou de grand matin à l'approche du jour. La conjonctive reste normale pendant que la sclérotique se couvre de vaisseaux nombreux. Le chémosis est ordinairement absent ou très-léger. L'inflammation s'étend souvent à la cornée et à la choroïde chez les personnes fortement prédisposées aux affections rhumatismales, quand la cause est à la fois puissante et persistante. Souvent le malade se plaint d'amblyopie par suite d'un décollement commençant de la rétine dû à une tension exagérée produite par la congestion de la choroïde et de l'iris. La communication entre la chambre antérieure et postérieure est souvent fermée, et lorsque les attaques se répètent, il n'est pas rare de voir survenir un glaucome.

Comme traitement, le colchique au début semble donner de bons résultats : les

déplétions locales, les applications de sangsues : à l'intérieur, l'opium, le quinquina, le fer, rendent des services incontestables.— Une nourriture légère, abstinence d'alcool. (*Ophthalmic hospit. Reports*, 1872.)

L. TARDY.

Ciseaux-pince de Dowell (New-York).

Ces ciseaux ont été construits dernièrement par M. Collin, successeur de M. Charrière, sur les indications de M. Dowell (de New-York). Cette modification est très-ingénieuse ; on tient ces ciseaux comme des pinces ordinaires et l'on coupe facilement l'iris ou la conjonctive, dans les opérations oculaires. Cet instrument



présente un avantage important sur les ciseaux ordinaires, en ce qu'on peut s'en servir indistinctement de la main gauche ou de la main droite, ce qui est très-important dans les opérations de la pupille artificielle, où le chirurgien lui-même tient le prolapsus irien avec la pince et est obligé de l'exciser de l'autre main. Nous recommandons beaucoup cet instrument aux ophthalmologistes.

Blépharospasme double guéri par la section du nerf sus-orbitaire, par M. QUAGLINO (de Milan).

Une fille de vingt-sept ans a été atteinte depuis trois mois d'un blépharospasme double et d'une sorte de tic spasmodique dans les autres muscles de la face. Ces contractions convulsives étaient continuelles et ne se calmaient que la nuit. Tous les traitements qu'on a employés pendant deux mois, et notamment injections de curare, de strychnine, de morphine, d'atropine, d'extrait de Calabar, etc., restèrent sans résultat. M. Quaglino ayant remarqué que le spasme disparaissait aussitôt qu'il comprimait les deux nerfs sus-orbitaires, se décida à pratiquer la section sous-cutanée de ces branches du trijumeau. L'opération a été faite par le procédé de section sous-cutanée et elle n'a été suivie d'aucun accident. Le tic cessa complétement et définitivement, mais il est resté une anesthésie du front et du cuir chevelu jusqu'au sommet de la tête. (*Annali di ottalmologia*, 1872. Milano, 4e fasc.)

Sur la mesure des sensations physiques, et sur la loi qui lie l'intensité de ces sensations à l'intensité de la cause excitante, par M. PLATEAU.

L'auteur s'est assuré que le jugement que nous portons sur ces intensités rela-

tives n'est pas aussi vague qu'il le paraît au premier abord. Il a fait faire, par des amis habiles, trois carrés, l'un très-blanc, l'autre très-noir, et le troisième aussi éloigné du blanc que du noir. Or, il est arrivé que huit personnes lui ont donné le même gris ; par conséquent elles ont éprouvé de la même manière la sensation du contraste.

Voici actuellement, d'après l'auteur, une méthode au moyen de laquelle on obtiendra les intensités lumineuses relatives de plusieurs teintes, ce qui permettra de trouver au moins une loi empirique. On sait que si l'on partage un disque de carton en sections alternativement blanches et noires, toutes les premières étant égales entre elles, et toutes les secondes étant de même égales entre elles, et si l'on fait tourner rapidement ce disque dans son plan autour d'un axe central, de manière à produire l'apparence d'une teinte grise uniforme, l'intensité lumineuse de ce gris est à celle du blanc comme la largeur angulaire d'un secteur blanc est à la somme des largeurs angulaires d'un secteur blanc et d'un secteur noir. Cela étant, supposons qu'au lieu de secteurs noirs complets, il n'y ait sur le disque que des portions de secteurs comprises entre le bord et ce disque, et une circonférence concentrique dont tout l'intérieur soit blanc ; supposons, en outre, que le disque soit placé devant une surface noire ; alors, quand on le fera tourner, l'ensemble des portions de secteur donnera une zone grise, et l'on pourra comparer le contraste entre le gris dont il s'agit et le blanc central, avec le contraste entre ce même gris et le noir extérieur. Maintenant, comme on est maître de modifier à volonté le degré de foncé du gris de la zone, en changeant les largeurs angulaires relatives des portions noires et blanches, on pourra arriver par tâtonnement à réaliser une teinte grise qui paraisse exactement aussi différente du noir extérieur que du blanc central. On conçoit qu'il sera facile, au moyen de disques partagés autrement, d'appliquer le même mode à la recherche d'une suite de gris dont on connaîtra les intensités lumineuses relatives, et qui exciteront des sensations dont les rapports seront également connus. (*Archives de médecine*, novembre 1872, p. 630.)

Note sur un accident peu connu et non signalé de l'opération de la cataracte par extraction suivant la méthode prussienne, par M. Fano.

Au moment où il se fait une juste réaction contre les prétentions des oculistes prussiens, de vouloir substituer à notre belle méthode française d'extraction de la cataracte (méthode Daviel) le procédé de M. von Graefe, aussi périlleux dans l'exécution que peu probant dans ses résultats, il ne sera pas sans intérêt de signaler un des accidents consécutifs à ce dernier procédé : c'est la production d'*une fistule borgne interne de la sclérotique* au niveau de la partie la plus périphérique de la chambre antérieure, c'est-à-dire à l'endroit même où l'on incise l'œil pour faire sortir le cristallin. Je ne puis savoir si les partisans de l'extraction par la méthode prussienne ont noté ce triste résultat, mais je ne crois pas qu'ils l'aient signalé dans leurs écrits.

Voici le fait que j'ai observé :

Une femme âgée de cinquante-trois ans se présenta à ma clinique, dans le cours du mois de septembre dernier. Elle nous raconta avoir été opérée, au commencement de l'année 1870, dans un hôpital de Paris, non par le chef de service, mais par un des élèves, d'une cataracte de l'œil droit. Elle se plaignait, malgré l'opération, de ne pas voir distinctement de cet œil et d'éprouver un certain *embarras* dans l'organe. Je constatai tout d'abord que, de l'œil opéré armé d'un verre de 2 pouces 1/2, elle ne pouvait que *déchiffrer* des lettres de 17 millimètres de haut (n° 20 de Jæger). Immédiatement au-dessus de la demi-circonférence supérieure de la cornée, c'est-à-dire au niveau de cette portion de la sclérotique qui est attenante à la cornée et qui forme la partie la plus périphérique de la chambre antérieure, se voit une vésicule de la grosseur d'une tête d'épingle.

Cette vésicule est un soulèvement de la conjonctive par un liquide clair. A travers la vésicule et la base de celle-ci se voit une tache noire qui se continue de chaque côté avec une ligne de même couleur. Le contour de l'iris est interrompu au niveau de la partie supérieure du diaphragme dans le point correspondant à la ligne noire qui vient d'être indiquée (iridectomie). La pupille, allongée de bas en haut, est remplie de débris d'opacités capsulaires Il n'existe sur la cornée aucune cicatrice.

En fendant d'un coup de ciseaux la petite ampoule conjonctivale, il s'écoule un liquide clair. Après quelques minutes de repos accordés à la patiente, une légère pression exercée sur le globe fait suinter par la petite plaie conjonctivale une nouvelle quantité de liquide clair.

Je pratiquai l'occlusion des paupières et j'ajoutai une compression méthodique sur le globe. Nonobstant, au bout de quelques jours, la vésicule reparut. Une nouvelle incision suivie de la compression ne donna pas de résultat plus favorable.

Deux questions se présentent ici :

Quel est le procédé opératoire qui a été mis à exécution sur la malade ?

De quelle nature est l'affection dont elle est actuellement atteinte, et quelles sont les chances de curabilité de cette affection ?

1° Il n'est pas douteux que le cristallin ait été enlevé, puisque, d'une part, la patiente lit, avec un verre convexe de 2 pouces 1/2, de grands caractères imprimés, et que, de l'autre, on aperçoit derrière la pupille des restes d'opacités capsulaires. L'extraction n'a certainement pas été faite par la cornée, puisque cette membrane n'offre aucun sillon cicatriciel. La présence d'une ligne noirâtre sur la sclérotique, immédiatement au-dessus de la cornée, l'absence de la portion d'iris correspondant à cette ligne, sont bien les traces de l'extraction par le procédé de M. von Graefe.

2° Le soulèvement de la conjonctive, sous forme d'une petite ampoule au niveau de la ligne noire que présente la sclérotique, c'est-à-dire au niveau de la plaie pratiquée à la sclérotique, est la conséquence de la sortie d'une faible quantité d'humeur aqueuse à travers un point de la plaie scléroticale qui *ne s'est pas cicatrisée*. Ce qui prouve que l'humeur aqueuse soulève la conjonctive à ce niveau,

c'est que si l'on ouvre la vésicule d'un coup de ciseaux, ce qui a pour conséquence de laisser écouler le liquide renfermé dans la petite ampoule, la pression exercée sur le globe fait sortir par la plaie une nouvelle quantité de liquide incolore.

Il s'agit donc, dans ce cas, d'une *fistule de la sclérotique*, laquelle fistule occupe la partie la plus périphérique de la chambre antérieure, et peut être appelée, tant que la conjonctive qui recouvre la plaie de la sclérotique est intacte, *fistule borgne interne de la chambre intérieure*.

Il y a peu à compter sur la guérison de cette affection. Comment, en effet, obtenir l'oblitération de la petite ouverture sclérotícale ? Il faudrait provoquer un travail adhésif des lèvres de cette plaie en y appliquant des topiques irritants. Mais il y aurait tout lieu de craindre, en agissant de la sorte, de déterminer une phlegmasie de la chambre antérieure, qui compromettrait à tout jamais les fonctions de l'œil. Il est donc préférable de s'en tenir à des moyens palliatifs : l'ouverture de la petite ampoule conjonctivale, alors que cette ampoule est trop distendue, et la compression méthodique du globe à travers les paupières avec un bandage convenable. (*Union médicale*, 10 décembre 1872.)

L'accident observé par M. Fano, à la suite de l'extraction linéaire modifiée, et qui a donné lieu à ce qu'il appelle justement une *fistule borgne interne de la sclérotique*, a été signalé par de nombreux ophthalmologistes ; et c'est von Graefe qui, le premier, ayant remarqué après une iridectomie pratiquée dans un cas de glaucome, où la pression intra-oculaire était considérablement augmentée, que la conjonctive à l'un des angles de la plaie se dilatait en forme de vésicule ou d'ampoule et s'emplissait d'humeur aqueuse, nota cette particularité et désigna le phénomène en question sous le nom de *cicatrisation cystoïde*.

Dans l'extraction linéaire modifiée, la ponction et la contre-ponction doivent être faites à un demi-millimètre environ du bord cornéen. — Par conséquent, la pointe du couteau traverse, aux deux angles de la plaie, la conjonctive et la sclérotique. On a donc, en même temps qu'une plaie sclérotícale ou scléro-cornéenne, une plaie conjonctivale qui est d'autant plus étendue que l'incision a été plus périphérique. Dans certains cas, assez rares pourtant, à moins qu'il n'y ait un enclavement de l'iris à l'un des angles, il arrive que la plaie faite à la conjonctive se cicatrise plus vite que la plaie scléro-cornéenne, ou pour mieux dire, il peut se faire que celle-ci soit retardée pour un motif ou pour un autre ; et alors l'humeur aqueuse, continuant de suinter à travers la petite fistule, trouve devant elle la con-

jonctive qui lui oppose une barrière, et qui, à cause de son extensibilité, se dilate en forme de vésicule.

D'ailleurs, à part les cas de pression intra-oculaire exagérée, comme dans les affections glaucomateuses, où la cicatrisation cystoïde peut se produire à la suite de l'excision régulière de l'iris et ne présente pas d'inconvénient sérieux, on peut dire que presque toujours, si elle a lieu après l'extraction par la méthode linéaire, elle est le résultat d'un enclavement de l'iris qui empêche en ce point la coaptation des lèvres de la plaie, d'où il suit que les accidents à redouter proviennent bien plutôt des tiraillements du sphincter que de la *fistule borgne interne*. Cette dernière, en effet, est généralement considérée comme douée d'une parfaite innocuité, et elle n'a de gravité qu'autant qu'elle se complique de la cause habituelle qui l'a engendrée, c'est-à-dire de la présence de l'iris dans la plaie qui, à la vérité et comme le pense M. Fano, n'est pas toujours inévitable dans le procédé de von Graefe.

Hydatides développées dans le sinus frontal et dans l'orbite. — Incision du foyer, évacuation des poches hydatiques. — Guérison ; par le Dr VERDALLE. (Observation empruntée au *Bordeaux médical*, n° du 8 septembre 1872.)

Hôpital Saint-André de Bordeaux, au lit n° 32 de la salle 18, est couché un jeune homme de vingt-deux ans, nommé Laghey (Jean) ; il est arrivé le 12 janvier 1870 ; sa profession, son état social, veux-je dire, consiste à garder les troupeaux à Biscarosse, près de Maransin : il est *pastour*. Fortement constitué, il paraît jouir d'une robuste santé ; mais l'expression de sa physionomie dénote une intelligence très-obtuse ; ce que du reste le seul énoncé de ses occupations habituelles devait nous faire largement présumer, et la façon dont il répond aux questions qu'on lui adresse est loin de donner un démenti au jugement que le seul aspect de sa physionomie nous a fait porter.

C'est à grand'peine que nous pouvons tirer de lui d'autres réponses que de stériles monosyllabes. De vagues renseignements, des explications incohérentes, et qui souvent se contredisent ; c'est tout ce que nous obtenons, malgré le zèle et la bonne volonté d'un de ses parents qui l'accompagne.

Voici cependant ce que, grâce à de considérables efforts d'induction, nous sommes enfin parvenus à savoir de son histoire :

A l'âge de quinze ans environ, Laghey reçut un coup de bâton sur le côté droit du front. La contusion était violente ; survint du gonflement, une douleur très-vive, puis une carie du frontal se déclara qui amena un abcès. Le pus se fit jour à l'ex-

térieur. Une fistule s'établit, qui existe encore. Peu de temps après, de très-fortes douleurs se manifestèrent dans tout le côté droit de la tête, et en particulier dans l'orbite. L'œil, projeté d'abord en avant, se flétrit bientôt et finit par se perdre.

Depuis trois ans environ les choses en sont là. Mais, dans ces derniers temps, les douleurs étaient devenues plus vives, la suppuration plus abondante; Laghey prit enfin le parti de venir demander aux secours de la chirurgie une guérison que la nature tardait trop à lui accorder.

Le 13 janvier, à la visite du matin, le malade est examiné par le Dr Denucé. Voici ce que nous observons avec lui :

Au côté externe de la bosse frontale droite, à 2 centimètres environ du rebord orbitaire, la peau présente un petit boursouflement de forme conique; au sommet de la tumeur s'ouvre l'orifice d'une fistule; deux bourgeons charnus, d'un rouge vif, sortes de végétations pédiculées, occupent le centre de l'orifice, empiétant un peu sur ses bords. La peau tout autour a conservé sa couleur normale. Du pus s'échappe par l'ouverture en petite quantité, crémeux, jaune, avec toute apparence de bonne nature.

La tumeur est molle; il est facile de la déprimer : on n'y sent aucune augmentation de chaleur, la pression détermine l'issue d'une certaine quantité de pus.

Le doigt, appliqué sur la tumeur, sent d'une façon manifeste une fluctuation profonde; mais une autre sensation s'y produit, plus importante et tout aussi nette : la tumeur est animée de battements parfaitement isochrones avec les pulsations des artères. Le doigt est légèrement soulevé à chaque pulsation; mais ces battements, étudiés avec soin, ne semblent pas produits par une expansion des parois mêmes de la tumeur; ils lui sont communiqués, selon toute apparence, par une influence du voisinage.

En outre de ces sensations que je viens de décrire, le doigt perçoit encore une série de mouvements qui paraissent aussi communiqués de loin à la tumeur. Ce sont comme des ondulations, un va-et-vient régulier qui correspond par son rhythme à celui des mouvements de la respiration. Plus marqués dans les fortes inspirations, les cris, les efforts, ces mouvements sont cependant toujours perceptibles d'une façon régulière et continue.

Si le doigt circonscrit la tumeur et cherche à reconnaître ses rapports avec l'os, il sent, à peu près au point où correspond l'orifice de la fistule, un enfoncement circulaire, creusé dans l'épaisseur du frontal. Les bords en sont arrondis, réguliers, comme taillés à l'emporte-pièce; sa circonférence est à peu près celle d'une pièce de cinquante centimes.

La pression sur la tumeur est douloureuse, elle arrache des cris au malade.

L'œil est projeté en avant, les paupières œdématiées; mais, quoique le gonflement les empêche de se rejoindre exactement sur le globe oculaire, elles exécutent néanmoins leurs mouvements comme à l'état normal.

L'œil lui-même est le siége d'un énorme chémosis; enveloppée dans les bourrelets de la conjonctive, la cornée paraît à peine, elle est opaque; le globe oculaire semble aplati, ridé. La vue est complétement perdue.

Le doigt placé sur le globe oculaire perçoit vaguement une fluctuation pro-

fonde; mais ni les battements, ni les mouvements ondulatoires que j'ai décrits plus haut ne se manifestent en ce point.

Telles sont les lésions extérieures; une exploration profonde paraît nécessaire. M. Denucé introduit dans la fistule un stylet de trousse; il pénètre à travers l'ouverture du frontal, enfonce encore son stylet, et, ne rencontrant qu'une sorte de résistance vague et obscure, après avoir vu disparaître plus de la moitié de l'instrument, se sentant dans une sorte de cavité à parois mollasses, comme fongueuses, il s'arrête effrayé et borne là son exploration. Le stylet jouait en effet dans tous les sens; aux cris poussés par le malade, des mouvements brusques comme des soubresauts animaient l'instrument. En ce point, ces sensations trompeuses étaient trop effrayantes pour que l'expérience fût poussée plus loin. L'examen s'arrêta là.

Le stylet est retiré, il est souillé de pus, avec quelques stries de sang.

A quelle affection avons-nous affaire? Le diagnostic le plus probable est celui-ci : carie du frontal survenue à la suite d'une violence extérieure; décollement de la dure-mère par le pus d'un abcès, qui, occupant une cavité assez vaste dans l'intérieur du crâne, s'est ouvert une communication avec l'orbite.

Dans le doute, une indication s'impose formelle : évacuer le pus, lui ouvrir une issue plus large.

Le malade est averti de la gravité de son état; on ne peut abandonner à elle-même la marche du mal; il faut lui faire une petite opération. Mais lui tenir ce langage, c'est s'exposer à des mécomptes. Il résiste et refuse l'opération, avec tout l'entêtement que comporte la nature du pâtre landais.

Il faut trois jours pour le décider à se laisser faire.

Le 15 janvier, M. Denucé introduit une sonde cannelée dans l'orifice de la fistule, et incise la peau dans la longueur de 2 ou 3 centimètres de chaque côté.

L'incision laisse d'abord écouler du sang et du pus en assez grande quantité; puis se présente entre les lèvres de la plaie une masse blanchâtre, à contours arrondis, réguliers, de forme globuleuse; des mouvements très-distincts l'animent, qui coïncident avec les pulsations artérielles. Aux cris que pousse le malade, aux efforts qu'il fait, correspond aussi une série de mouvements qui la poussent au dehors ou la font rentrer.

M. Denucé reconnaît, en palpant cette sorte de tumeur, que ces mouvements n'ont rien qui lui soit propre, mais lui sont évidemment communiqués par le cerveau auquel elle est contiguë en arrière. Il sent une résistance et une ondulation caractéristiques, aussi n'hésite-t-il pas : d'une pince il saisit la tumeur, l'attire au dehors par des mouvements de bascule; la tumeur glisse, arrive peu à peu, se dégage intacte, et nous reconnaissons une hydatide de belle taille. Sa forme, l'aspect du liquide qu'elle contient, ne peut nous laisser de doutes sur sa nature; et, du reste, s'il en était resté quelques-uns, l'examen au microscope fait le lendemain par le Dr Demons les aurait entièrement levés.

En même temps que la poche hydatique, la plaie livre passage à un flot abondant de pus, le malade pousse des cris; mais rien ne fait présumer que le cerveau lui-même prenne part en rien à l'action; aucun désordre ne se manifeste ni dans les membres, ni dans les appareils des sens.

La pression exercée sur le globe oculaire fait sortir de la plaie du pus d'abord, puis des petites hydatides au nombre de six à huit, toutes intactes, d'une grosseur qui varie entre le volume d'un gros pois à celui d'une noisette.

Cette sorte d'accouchement arrache des cris au malade, qui bientôt se calme et accuse un grand soulagement.

L'œil rentre dans l'orbite; l'exophthalmie disparaît. Il ne s'écoule plus par la plaie que quelques gouttes de pus. Une hémorrhagie peu importante se déclare et oblige à lier une branche de la frontale, que l'incision a sectionnée.

Cela fait, un stylet est introduit dans l'ouverture du frontal explorant la paroi crânienne et rencontre l'orifice qui fait communiquer l'orbite avec la cavité crânienne. M. Denucé retire son stylet, le recourbe et l'introduit de nouveau, le conduit dans l'orbite, puis le faisant basculer, soulève avec l'extrémité de l'instrument la partie moyenne de la paupière supérieure ; une incision est faite en ce point, une mèche à séton attachée à l'extrémité du stylet; alors, retirant son instrument, M. Denucé entraîne la mèche, qu'il laisse dans la plaie, et dont il fixe les deux bouts réunis sur la partie droite du front.

La contre-ouverture pratiquée à la paupière ne donne issue à aucun liquide, tandis que l'orifice de la fistule laisse encore écouler du pus, surtout quand on presse sur le globe oculaire.

Pansement à la charpie, soutenu par un bandage unilatéral de la tête.

Le malade est fatigué, mais son état général est excellent.

16 *janvier.* — Le malade a dormi. Il ne souffre pas ; on examine sa plaie. L'ouverture supérieure a donné issue à une grande quantité de pus ; mais la contre-ouverture faite à la paupière n'en a pas laissé passer une goutte.

La pression exercée sur l'œil fait sortir par la fistule beaucoup de pus et des débris d'hydatides.

17 *janvier.* — Voyant que la contre-ouverture pratiquée à la paupière supérieure n'aboutit à aucun résultat, M. Denucé se décide à en faire une nouvelle à la paupière inférieure. Une sonde d'homme est introduite par l'ouverture du frontal, jusque dans l'orbite ; le bout en est dirigé de manière qu'il vienne faire saillie à la partie la plus basse de la cavité ; une incision est pratiquée en ce point. Il sort du sang en assez grande quantité, mais pas de pus. Cependant, en pressant fortement sur le globe oculaire, tout en ayant soin de tenir fermé l'orifice de la fistule, on parvient à faire sortir par cette nouvelle contre-ouverture quelques gouttes de pus. Une mèche à séton est passée au travers de l'orbite, de la même manière que ci-dessus, et la plaie est pansée comme à l'ordinaire.

Le soir, vers trois heures, une hémorrhagie assez abondante a lieu par l'orifice inférieur. Une première fois arrêtée par une compression énergique, elle se renouvelle bientôt dans la soirée et m'oblige à pratiquer un tamponnement avec de la charpie imbibée de perchlorure de fer. Elle diminue beaucoup, mais ne s'arrête définitivement que le lendemain matin.

19 *janvier.* — L'état du malade est satisfaisant. La pression sur le globe oculaire fait sortir par l'orifice supérieur du pus et quelques caillots de sang. L'ouverture inférieure ne laisse rien passer.

Le lendemain 20 janvier, l'état général et local est à peu près le même.

Pendant environ quinze jours depuis cette époque, les choses ont toujours été en s'amendant. La quantité de pus a diminué de jour en jour. L'ouverture inférieure, chose bizarre, est demeurée rebelle au passage de tout liquide; peu à peu elle s'est même complétement fermée.

Le malade continuait à aller de mieux en mieux; il ne souffrait plus, mangeait et dormait bien. Effrayé peut-être par l'idée de nouvelles tortures, rien ne put le décider à rester plus longtemps parmi nous. Il s'en alla, il nous échappa, qu'on me permette cette expression, dans les premiers jours de février, emportant avec lui, jusque dans le fond des Landes, toute une série de questions que nous nous posions sur la nature de ses lésions, une foule d'*inconnues* que nous aurions voulu pouvoir élucider.

Mais un malade n'échappe pas aussi aisément qu'il le croit à la vigilance de la médecine; son nom et sa patrie étaient restés gravés sur nos tablettes, et, dans ces derniers temps, désirant savoir ce qu'il était advenu de notre ingrat fugitif, j'écrivis à M. le Dr Gazaillan (de Biscarosse), pour lui demander des nouvelles de son sauvage client.

Voici ce qu'il me répondit : je transcris ici sa lettre et je saisis cette occasion de lui témoigner publiquement mes remercîments pour l'obligeant empressement qu'il a mis à me répondre :

« Monsieur et cher confrère,

» J'ai vu ce matin Laghey, qui se porte à merveille. Les plaies qu'il présentait en sortant de l'hôpital ont parfaitement cicatrisé.

» Une dépression du frontal droit, au lieu où le sinus a été ouvert, et la perte de l'œil du même côté, sont les seules traces apparentes de son ancienne maladie.

» Le globe de l'œil n'est pas entièrement vide et remplit encore la plus grande partie de l'orbite; aucune déformation des os de la face, rien du côté du cerveau.

» Laghey travaille comme s'il n'avait jamais eu de mal, et travaille beaucoup.

» Veuillez agréer, monsieur, etc.

» E. GAZAILLAN.

» 26 mars 1872. »

Névralgie rebelle de la cinquième paire. Troubles anesthésiques de la face, et troubles nutritifs très-graves du côté des organes des sens.

L'élément anatomique a pour condition d'existence la *propriété de nutrition* qui lui est inhérente, naît et meurt avec lui; M. le professeur Robin, M. Chauveau et bien d'autres physiologistes ont mis ce fait hors de doute; mais il ne faudrait pas refuser cependant au système nerveux toute espèce de participation à l'accomplissement régulier des phénomènes nutritifs des tissus. L'élément anatomique a besoin d'être secondé par les *nerfs vaso-moteurs*, comme l'ont déjà prouvé bon nombre

d'expériences physiologiques, comme le démontre aussi chaque jour l'observation clinique.

Un nouveau fait qui rentre entièrement dans cet ordre d'idées s'est présenté à nous à l'Hôtel-Dieu, dans le service de M. le professeur Richet, remplacé actuellement par M. E. Cruveilhier. Une femme, âgée de trente-deux ans, offrant depuis très-longtemps un embonpoint excessif, puisqu'elle pèse au moins 200 (à vingt-deux ans, elle pesait 208 livres), n'avait jamais eu de maladie grave, si ce n'est quelques douleurs passagères au niveau des jointures, lorsqu'elle fut prise, il y a un an, de *névralgie faciale* du côté droit. Les souffrances qu'elle endurait étaient si intenses qu'il y avait chez elle insomnie presque complète, car les accès, tout d'abord, étaient quotidiens. D'après le dire de la malade, les douleurs n'étaient pas seulement limitées à un point, mais bien générales, et toute la moitié droite de la tête et de la face lui faisait éprouver des élancements d'une violence extrême.

Au bout de quelque temps, elle s'aperçut que la paupière supérieure droite tombait et ne pouvait se relever d'elle-même. Tant que ce phénomène eut lieu, l'*œil resta sain*, mais quand il eut disparu, une quinzaine de jours après, et que la malade put ouvrir facilement l'orifice palpébral, le globe oculaire devint malade.

Ces troubles de la vision apparurent au mois de janvier dernier, c'est-à-dire trois mois après le début de la névralgie, et consistèrent dans un peu de photophobie, de rougeur de l'œil et un larmoiement considérable qui la forcèrent de consulter un oculiste, mais qui ne s'améliorèrent pas, malgré le traitement prescrit.

Les accès névralgiques continuaient, mais devenaient plus rares, tandis que les troubles de la vision s'exagéraient et inquiétaient d'autant plus cette malade qu'elle trouvait que tout le côté droit de la tête et de la face avait perdu sa sensibilité.

Au moment de son entrée dans le service de M. Richet, cette malade offrait encore quelques phénomènes de névralgie; mais ce qu'il y avait chez elle de plus curieux, c'était le *contraste frappant qui existait entre les troubles anesthésiques de la face et les douleurs provoquées*, quand le doigt venait à appuyer sur le lieu d'émergence de certains nerfs. On pouvait, et l'on peut encore actuellement, pincer ou piquer superficiellement la peau de la moitié droite du crâne et de la face, sans qu'elle en ait conscience; mais vient-on à presser un peu fortement au niveau des points sus- et sous-orbitaire, mentonnier, pariétal et surtout temporal, elle accuse une douleur très-vive. Cette anesthésie occupe, du côté droit de la face, les *paupières*, le *nez*, la *joue*, la *commissure labiale*, la *région maxillaire inférieure*. Le doigt peut toucher et même presser le *bulbe oculaire* et la *cornée*, sans que la malade accuse la moindre sensation de contact. La sensibilité générale de toute la moitié droite de la *muqueuse linguale* est très-émoussée. L'*oreille externe* échappe en partie à ces phénomènes anesthésiques, en raison, très-probablement, du rameau nerveux considérable qu'il reçoit du plexus cervical; mais il existe des troubles profonds très-marqués du côté de l'*oreille interne*, car la malade, après avoir entendu, pendant quelque temps, sifflements et bourdements, s'est aperçue que l'audition diminuait, à droite, d'une façon sensible. Notons, enfin, que l'*olfac-*

tion a été bien moins impressionnée à droite qu'à gauche par un flacon d'ammoniaque porté sous les narines.

Les *altérations du globe oculaire* sont de beaucoup les plus marquées et celles qui inquiètent le plus cette personne, car elles vont en s'accroissant de jour en jour. La cornée, dans toute sa moitié droite et dans sa partie supérieure, a complétement perdu sa transparence; il existe un leucoma de tous ces points; la conjonctive est rouge, mais cette inflammation n'offre aucun caractère d'acuité, elle est en quelque sorte passive; les vaisseaux sont gorgés d'un sang qui stagne et ne circule plus dans leur intérieur. En raison de cette stase sanguine, il s'est produit un boursouflement de la partie inférieure de la conjonctive, qui est convertie en une *plaque charnue* tendant même à empiéter sur la circonférence cornéenne.

Par la moitié interne de la cornée restée à peu près translucide, on constate un *rétrécissement de la pupille*, et la malade dit qu'elle a conservé un peu de vision de ce côté; les troubles profonds de l'œil sont donc loin d'être en rapport d'intensité avec les troubles superficiels. La température de la peau ne nous a pas paru sensiblement augmentée, soit au niveau de la tempe, soit sur le nez ou l'oreille.

Nous avons affaire ici à un cas un peu complexe, où l'on retrouve des symptômes dus à une paralysie incomplète de la troisième paire, car nous avons dit qu'à un moment donné la malade avait eu une chute de la paupière supérieure. Mais les troubles prédominants portent sur la sensibilité de tous les points du côté droit de la tête et de la face, qui sont animés par les branches du trijumeau et sur les organes des sens correspondants. La névralgie rebelle dont cette femme a été atteinte, peut-être même la *névrite* de ce tronc nerveux, ont été la cause déterminante des troubles nutritifs les plus accusés, qui se sont plus spécialement localisés sur l'organe de la vision.

Ces troubles peuvent être rapprochés, jusqu'à un certain point, de ceux que l'on détermine expérimentalement sur les animaux auxquels on sectionne la cinquième paire, et chez lesquels la dilatation paralytique des vaisseaux sanguins consécutive à la division des *nerfs vaso-moteurs* annexés au trijumeau provoque des désordres dans la nutrition des différentes parties de la face. A l'exemple de Schiff et de H. Snellen qui, pour éviter ces lésions oculaires chez les animaux, ont fermé les paupières du côté anesthésié, M. E. Cruveilhier se propose, chez cette femme, de suturer les deux bords palpébraux. Cette tentative ne sera guère, malheureusement pour la malade, qu'un moyen palliatif, qui aura peut-être pour but de diminuer un peu l'hypérémie de l'œil, mais qui sera tout à fait impuissant contre les lésions graves de la cornée que nous venons de décrire plus haut.

(*Union médicale*, 24 octobre 1872. Revue clinique par le Dr GILLETTE.)

NÉCROLOGIE

M. le Dr Daremberg, professeur d'histoire de la Faculté de médecine, membre de l'Académie de médecine et bibliothécaire de la bibliothèque Mazarine, est décédé le 24 octobre 1872, au Mesnil-le-Roy (Seine-et-Oise), à l'âge de cinquante-cinq ans. Ses obsèques ont eu lieu dans cette localité le 26 courant, en même temps qu'un service funèbre était célébré à l'église Saint-Germain-des-Prés.

Il y avait à peine deux années que le professeur Daremberg avait obtenu la chaire d'histoire de la médecine, et Dieu sait au prix de quels labeurs. Les derniers événements avaient retardé la prise de possession de cette chaire. Et voilà que la mort vient de le surprendre presque au moment où il atteint le terme de ses légitimes ambitions! « Honorons la mémoire de l'un des plus vaillants et des » plus courageux travailleurs de notre époque, de l'historien de notre science » médicale, qui a su condenser en deux volumes un travail qui a dû exiger vingt » ans d'études et de préparation, du traducteur d'Hippocrate et de Galien, d'Ori- » baze et de Rufus (d'Éphèse), qui bravement, souvent à ses frais, quelquefois à » l'aide de maigres subventions arrachées au ridicule budget de notre instruction » publique, a été fouiller dans la poussière des grandes bibliothèques de l'Europe » pour en exhumer quelque manuscrit ignoré, pour y découvrir un texte altéré, » une interpolation menteuse, une variante inconnue; qui en a rapporté des » richesses très-appréciées par les érudits et les bibliographes, qui a publié des » mémoires de très-grand prix sur la médecine avant Homère, et énucléé des » poëmes historiques tout ce qu'ils renferment de relatif à la science médicale; qui » a enrichi nos recueils et nos journaux d'une foule de notions intéressantes et » curieuses; un savant enfin qui, avec Littré, son maître et ami, avec René Brian, » est devenu un des rares représentants, en France, de l'érudition, de l'histoire » et de la bibliographie. » (Amédée Latour.) — L'esprit se confond devant la tâche immense, et trop souvent ingrate, que le professeur Daremberg avait entreprise et qu'il a si glorieusement menée à bonne fin. — Laissons parler M. Achille Chereau, qui devait prononcer les derniers adieux sur la tombe de ce savant regretté, de cet homme de bien, doublé de l'homme le plus généreux, le plus confiant, le plus accessible, le plus véritablement honnête :

« Je souhaite aux commençants d'avoir le même bonheur que celui que j'ai eu : » c'est à eux de rencontrer, à l'aurore toujours incertaine de leurs premiers tra- » vaux, un guide aussi bon, aussi simple, aussi affectueux, et aussi encourageant » que l'était le professeur Daremberg, avec lequel on se trouvait toujours à l'aise, » qui vous prenait volontiers tout de suite pour son compagnon d'études, et qui » mettait à votre disposition, sans morgue ni fracas, non-seulement tous les tré- » sors de son érudition, mais encore le concours inépuisable de ses livres, de ces » milliers d'amis avec lesquels il était en commerce constant.

» Il ne faut pas se faire illusion, ni chercher à atténuer la portée du » malheur : la mort de Daremberg est une véritable catastrophe pour les études » qu'il poursuivait avec tant de zèle, de conviction et d'amour. Elle est aussi un » malheur pour les nombreux correspondants étrangers avec lesquels le savant,

» qui n'est plus avait établi des relations suivies, au grand profit de la littérature » médicale du monde entier. Le temps est encore loin où l'on pourra remplacer » un homme doué de telles aptitudes, qui a passé toute sa vie à l'étude des textes » grecs et latins de nos anciens auteurs, qui a scruté les plus grandes bibliothè- » ques de l'Europe pour y découvrir des manuscrits intéressant l'histoire de la » médecine, et qui, seul, bravant une indifférence qui eût lassé tout autre que lui, » est parvenu à convaincre les plus récalcitrants, et à démontrer que notre belle » science ne vit pas seulement des splendides conquêtes du présent, mais qu'elle » puise dans les travaux herculéens de nos devanciers des inspirations souvent » glorieuses, toujours utiles. »

Qui de nous ne connaissait et n'appréciait ce vieillard, cet homme, devrais-je dire, prématurément vieilli par les travaux, le professeur simple, modeste, à la figure avenante, à l'accueil le plus cordial, indulgent pour tout le monde, qui se faisait le protecteur, le conseiller et l'ami de la jeunesse, et qu'il suffisait d'avoir vu pour l'aimer, tant sa physionomie était sympathique, son humeur douce et sa bonté inépuisable. Nous n'avons eu qu'une seule fois l'occasion de nous rencontrer avec lui, quelques semaines avant sa mort, à une époque où il travaillait à un article sur l'*Histoire de l'Ophthalmologie*, qui eût été une bonne fortune pour notre journal et que la mort est venu interrompre, et nous ne saurions dire à quel point nous avons été touché, ému de sa bonté, de sa cordialité unie à tant de simplicité.

— M. le docteur Félix Voisin, membre associé de l'Académie de médecine, ancien médecin des hôpitaux, a succombé le 23 novembre, à l'âge de soixante-dix-huit ans, dans la commune de Vanves où il s'était retiré. C'était un aliéniste distingué, dont les travaux remarquables ont occupé de longues années l'attention publique. Parmi les principaux écrits, autant philosophiques que médicaux de M. le docteur Voisin, citons l'étude du *Bégayement* qu'il fit paraître en 1821, les *Causes morales* et *physiques des maladies;* la *Nouvelle loi morale religieuse de l'humanité;* du *Traitement intelligent de la folie*, de l'*Homme animal;* et enfin de l'*Homme, considéré dans ses facultés intellectuelles, industrielles, artistiques et perceptives*, etc.

— Le 6 décembre, M. le docteur F. A. Pouchet est décédé à Rouen, à l'âge de soixante-douze ans. Dans sa ville natale, il fut successivement professeur d'histoire naturelle au Muséum, professeur à l'École de médecine.

M. Pouchet laisse de nombreux et importants ouvrages. Parmi ses principales publications, nous devons citer : *la Théorie positive de l'ovulation spontanée* qui lui fit obtenir, en 1845, le grand prix de physiologie expérimentale : l'*Hétérogénie* ou son *Traité de génération spontanée*, et ses *Nouvelles expériences de génération spontanée.*, etc.

— A la dernière heure, nous apprenons la mort du docteur L. Fleury, l'auteur d'un important ouvrage sur l'*Hydrothérapie scientifique.*

A. P.

Le propriétaire-gérant :
LAUWEREYNS.

FIN DU PREMIER VOLUME.

TABLE ALPHABÉTIQUE

DES MATIÈRES CONTENUES DANS LE PREMIER VOLUME.

A

Abstractifs (Strabismes fonctionnels)..... 382
Accident peu connu et non signalé de l'extraction de la cataracte..... 620
Accommodation dans l'aphakie..... 430, 427
Affections oculaires (Sur un nouveau procédé de traitement des)..... 119
Affections des voies lacrymales..... 180
Affections oculaires de cause cérébrale..... 335, 391
Affections générales ou cérébrales compliquant la cataracte..... 164
Affections oculaires d'origine syphilitique..... 495
Affections oculaires qui résultent du beriberi..... 586
Affections oculaires d'origine syphilitique (Observations d')..... 565
Affections oculo-dentaires..... 606
Agrandissement de la commissure externe (Pince pour l')..... 449
Alcoolique (Amblyopie)..... 462
Altération de la tache jaune..... 200
Amaurose congénitale (Variété d')..... 342
Amaurose tabétique..... 612
Amblyopie déterminée par la masturbation..... 188
Amblyopie alcoolique..... 462
Amblyopie (Abus des spiritueux et du tabac, cause d')..... 325
Amblyopie dans le diabète sucré..... 398
Amplitude du déplacement parallactique de l'image ophthalmoscopique..... 319
Angle interne (Kyste dermoïde de l')..... 299
Aortique (Pulsation spontanée de l'artère centrale dans un cas d'insuffisance)..... 120
Aphakie (Accommodation dans l')..... 430, 427
Apoplexies de la rétine..... 5
Arcade orbitaire (Ostéo-périostite de l')..... 65
Arrachement de l'iris..... 247
Arrêt de développement de la rétine..... 296
Arsenic (Kératite ulcéreuse produite par l')..... 561
Artère centrale de la rétine (Oblitération de l')..... 482
Artère centrale de la rétine (Pulsation spontanée de l')..... 120
Association française pour l'avancement des sciences..... 537
Astigmatisme (De l')..... 4, 112, 148
Astigmatisme irrégulier de la cornée..... 21
Astigmatisme (Appareil pour l')..... 483
Atrophies papillaires..... 43, 108, 138
Atrophie du nerf optique, de cause cérébrale..... 322
Atrophie de la choroïde..... 323
Atrophie essentielle du bulbe..... 326
Atrophique (Choroïdite)..... 195
Aveugles (Congrès international d'instituteurs des)..... 220
Aveugles..... 274

B

Beriberi (Affections oculaires qui résultent du) 586
Blépharo-hétéroplastie 272
Blépharo-phimosis 534
Blépharoplastie 532
Blépharospasme 484
Blépharospasme guéri par la section du nerf sus-orbitaire 619
Bulbe (Atrophie essentielle du) 326
Bulbes pileux (Destruction des) 530

C

Canal nasal (Rétrécissement du) 191
Canalicules (Polypes développés dans les) 24
Cataracte 274
Cataracte capsulaire postérieure congénitale 323
Cataracte (Considérations sur l'opération de la) 328
Cataracte (Extraction de la) 78
Cataractes traumatiques 83
Cataracte (De la meilleure méthode d'extraire la) 507
Cataracte (Affections générales ou locales compliquant la) 164
Catarrhe du sac (Traitement du) 436
Cathétérisme méthodique 389
Cautérisation du sac 436
Cérébrale (Affections oculaires de cause) 335, 391
Cerveau (Tumeur du) 272
Cervelet (Tumeurs du) 526
Choroïde (Ossification de la) 325
Choroïdes et rétines 491
Choroïde (Tubercules de la) 560
Choroïdiennes isolées (Déchirures) 275
Choroïdite séreuse aiguë 32
Choroïdite sympathique 9
Choroïdites atrophique et exsudative 495
Choroïdite syphilitique 569
Circulation de sa propre rétine (Expérience sur la) 455
Circulation (De la région maculaire et de sa) 92
Ciseaux-pince 619
Clinique ophthalmique de l'université de Palerme 163
Collyres (Eau distillée de lavande, véhicule de) 435
Coloboma de l'œil 432
Commissure externe (Agrandissement de la) 447
Condylomes de l'iris 567
Congénitale (Variété d'amaurose) 342
Congrès international d'instituteurs des aveugles 220
Congrès médical de France 220
Congrès international d'ophthalmologie 491
Conjonctive (Œdème de la) 275
Conjonctive (Mélanose de la) 530
Conjonctives (Tumeurs des paupières et des) 229
Conjonctivite, suite de pellagre 563
Convergent hypermétropique (Strabisme) 50, 100, 125
Cornée (Déchirure traumatique de la) 276
Cornée (Opacités de la) 2, 35, 314
Cornée (Histologie de la) 166
Corps étranger enkysté dans l'iris 347
Corps vitré (Vaisseaux dans le) 323

Corps vitré (Prolapsus du) 78
Correspondance 330
Courants continus faibles et permanents, énergiques et temporaires 273
Cystoïde (Cicatrisation) 622

D

Daturine 388
Déchirure traumatique de la cornée 276
Déchirures choroïdiennes isolées 275
Décollement de la rétine (Sur le traitement du) 27
Décollement de la rétine (Son traitement par l'iridectomie) 594
Dentaires (Affections oculo-) 606
Déplacement parallactique (Amplitude du) 319
Dépôts gélatineux dans la chambre antérieure 275
Dermoïde (Kyste dermoïde de l'œil droit) 299
Développement de la rétine (Arrêt de) 296
Diabète (Amblyopie dans le) 398
Diagnostic de la choroïdite atrophique, etc 195
Dictionnaire des praticiens 274
Diplopie pathognomonique de la paralysie de la sixième paire 503
Distichiasis 530
Douches de vapeur (Traitement des kératites par les) 574
Droits externes (Nystagmus par insuffisances des) 223

E

Ectropion (Traitement palliatif de l') 435
Ectropion de la paupière inférieure 279
Ectropion spasmodique 276
Énucléation de l'œil 369
Épidémique (Héméralopie) 358
Épidémique (Ophthalmie) 325
Épithélioma perlé de l'iris 480
Étranger de l'iris (Corps) 347
Étude sur les altérations de la tache jaune 200
Évacuation de poches hydatiques développées dans l'orbite 623
Excavation de la papille 322
Excision partielle du sac 389
Exophthalmique (Goître) 278
Expérience sur la circulation artérielle de sa propre rétine 455
Externe (Agrandissement de la commissure) 447
Extraction de la cataracte compliquée, etc 72
Extraction de la cataracte (Accident peu connu et non signalé de l') 620
Extraire la cataracte (De la meilleure méthode d') 507

F

Faciale (Névralgie) 72
Fistule lacrymale (Traitement de la) 436
Fistules des canalicules lacrymaux 276
Fonctionnels abstractifs (Strabismes) 382
Formation de membranes vitrées 325
Formes irrégulières du glaucome 206, 307, 457, 513
Front, ayant donné lieu à des troubles de la vue (Zona du) 405

G

Gélatineux dans la chambre antérieure (Dépôts) 275
Glande lacrymale (Extirpation de la) 276

Glaucome (Névralgie faciale suivie de) 72
Glaucome (Formes irrégulières du) 206, 307, 457, 513
Glaucome (Contribution à l'étude du) 520
Goître exophthalmique 278
Granuleuse (Ophthalmie) 487
Granuloma de l'iris 324

H

Héméralopie épidémique 358
Hernie de l'iris 536
Histoire d'une rétinite 288, 349
Histologie normale et pathologique de la cornée 166
Huile de croton dans les opacités de la cornée 531
Hydatides développées dans le sinus frontal et l'orbite 623
Hyoscyamine, daturine 388
Hypermétropique (Strabisme convergent) 50, 100
Hypermétropie (Strabismes fonctionnels de l') 382
Hypopyon dans l'iritis 563

I

Image (Déplacement parallactique de l') 319
Injections du sac avec le sulfite de soude 389
Injections d'iode dans le sac 436
Institut ophthalmique 333
Insuffisance des droits externes (Nystagmus par) 223
Interstitielle (Kératite) 414
Iridectomie dans les opacités de la cornée 235, 314
Iridectomie dans le décollement de la rétine 594
Iris en totalité ou en partie (Arrachement de l') 247
Iris (Corps étranger de l') 347
Iris (Granuloma de l') 324
Iris (Épithélioma de l') 480
Iris (Abcès de l') 565
Iris (Condylomes de l') 567
Irido-choroïdite métastatique 523
Iritis syphilitique avec perte complète de la vue 284
Iritis syphilitique (A propos d'observations d') 449
Iritis en général (De l') 483
Iritis avec hypopyon 563
Iritis rhumatismale 617
Irrégulières des glaucomes (Formes) 206, 307, 457, 513

K

Kératite interstitielle dite prolifférative 414
Kératites par les douches de vapeur (Traitement des) 571
Kératites parenchymateuses 576
Kératites ponctuées 582
Kératites prolifératives 583
Kératoconus et de son traitement, par le procédé de de Graefe (Du) 15
Kyste dermoïde de l'œil droit 299
Kystitome (Pince) 418
Kystotomie et pince kystitome 418

L

Lacrymales (Affection des voies) 180
Larmoiement rebelle 276

Lavande (Eau distillée de) 435
Lépreuse (Maladies des yeux d'origine) 433
Lymphatiques de l'œil (Voies) 171
Lymphatiques de la rétine (Voies) 172

M

Maladies des paupières 277
Maladies des yeux d'origine lépreuse 433
Margaritoïde de l'iris (Épithélioma) 480
Masturbation (Amblyopie déterminée par la) 188
Maxillaire (Ectropion, suite d'une nécrose de) 279
Mélanique de la choroïde (Sarcome) 324
Mélanose de la conjonctive 530
Membranes vitrées (Formation de) 325
Méningites (Maladies de l'œil qui succèdent aux) 173
Méningite (Maladies consécutives à une) 323
Mesure des sensations physiques 619
Métastatique (Irido-choroïdite) 523
Méthode d'extraire la cataracte (De la meilleure) 507
Muscle grand oblique (Fonctions du) 528
Myopie aiguë 433

N

Nasal (Rétrécissement du canal) 191
Nécrologie. Gioppi, Laugier 219
— Pamard 278
— Adolphe Richard 390
— Denonvilliers 438
— Vigla 493
— Louis 494
— Quesnel 540
— M. Duplay 540
— Bourdillat 541
— Horteloup 541
— Daremberg 630
— Félix Voisin 631
— Pouchet 631
— L. Fleury 631
Nécrose du maxillaire (Ectropion, suite d'une) 279
Nerf optique (Atrophie du) 322
Nerfs sus-orbitaires (Section des) 484
Névralgie faciale à forme convulsive 72
Névralgie rebelle de la cinquième paire 627
Névrite optique 478
Névro-rétinite (Théories nouvelles de la) 172
Névro-rétinite, suite d'une tumeur du cerveau 525
Nystagmus par insuffisance des droits externes 223

O

Oblique (Fonctions du muscle grand) 528
Oblique (Paralysie du petit) 407, 439
Oblitération de l'artère centrale de la rétine 482
Observations d'iritis syphilitique (A propos d') 449
Oculaires de cause cérébrale (Affections) 335, 391
Oculaires d'origine syphilitique (Affections) 495
Oculistique (Lettres sur l') 487
Oculo-dentaires (Affections) 606

Œdème de la conjonctive après les opérations..... 275
Œdème chronique de la paupière supérieure et de la conjonctive..... 327
Œil (Opérations qui se pratiquent sur l')..... 213
Œil (Énucléation de l')..... 369
Opacités de la cornée (Iridectomie dans les)..... 235, 311
Opacités du cristallin..... 571
Opérations (Traité des)..... 213
Ophthalmie épidémique..... 326
Ophthalmie granuleuse..... 487
Ophthalmie sympathique..... 329
Ophthalmoscopique (Déplacement de l'image)..... 319
Ophthalmoscope en médecine et en chirurgie..... 164
Ophthalmologistes à Londres (Congrès d')..... 221
Ophthalmostat..... 330
Optique (Atrophie du nerf)..... 322
Optique (Névrite)..... 478
Origine syphilitique (Affections oculaires d')..... 495
Os malaire (Ectropion, suite d'une nécrose de l')..... 279
Ossification de la choroïde..... 325
Ostéo-périostite de l'arcade orbitaire..... 65

P

Paire (Paralysie de la sixième)..... 503
Paire (Névralgie rebelle de la cinquième)..... 627
Papille (Excavation de la)..... 322
Papillaires (Atrophies)..... 43, 108, 138
Parallactique (Amplitude du déplacement)..... 319
Paralysie de la troisième paire..... 175
Paralysie du petit oblique gauche..... 407
Paralysie de la sixième paire..... 503
Parenchymateuses (Kératites)..... 576
Pathognomonique de la paralysie de la sixième paire (Diplopie)..... 503
Paupières (Tumeurs des)..... 229
Paupière inférieure (Ectropion de la)..... 279
Pellagre de la face avec ptosis de la paupière supérieure..... 563
Perception ophthalmoscopique de la circulation de l'œil humain..... 602
Périnévrite optique double, apoplexies de la rétine liées probablement à une fièvre larvée..... 5
Périnévrite optique syphilitique double..... 571
Périostite (Ostéo-) de l'arcade orbitaire, etc..... 65
Persistance des plis rétiniens..... 295
Phthisie du globe de l'œil..... 324
Physiques (Mesure des sensations)..... 619
Pigmentaire (Formes anormales de rétinite)..... 327
Pince kystitome (Kystotomie et)..... 414
Pince pour l'agrandissement de la commissure externe..... 447
Polypes développés dans les canalicules..... 24
Ponctuées (Kératites)..... 582
Prolapsus du corps vitré..... 78
Proliferative (Kératite interstitielle dite)..... 414
Ptosis..... 563
Puissance d'accommodation dans l'aphakie..... 427
Pulsation spontanée de l'artère centrale, etc..... 120

R

Redressement artificiel du globe oculaire..... 535
Réfraction (Trouble de la)..... 21
Région maculaire (De la)..... 92

Rétine (Décollement de la) 27
Rétine (Pulsation spontanée de l'artère centrale de la) 120
Rétine (Arrêt de développement de la) 296
Rétine (Expérience sur la circulation de sa propre) 455
Rétines (Choroïdes et) 491
Rétiniens (Persistance des plis) 206
Rétinite (Histoire d'une) 288, 349
Rétinite pigmentaire 327
Rétrécissement du canal nasal 191

S

Sac (Excision partielle du) 389
Sarcome mélanique de la choroïde 324
Scléroticale (Enclavement de la rétine dans une plaie) 27
Sensations physiques (Mesure des) 619
Simulation dans l'héméralopie 358
Spasmodique (Ectropion) 276
Spiritueux, cause d'amblyopie (De l'abus des) 325
Staphylôme de la sclérotique et de la choroïde 323
Statistique des affections oculaires 333, 437
Strabisme *traumatique*, accompagné de diplopie fort gênante 18
Strabisme convergent hypermétropique 50, 100, 125
Strabismes fonctionnels 382
Strabisme paralytique (Strabotomie interne) 535
Sucré (Amblyopie dans le diabète) 398
Sur le traitement du décollement de la rétine, etc. 27
Sulfate de quinine (Traitement de l'ophthalmie granuleuse par le) 487
Sulfite de soude (Injections au) 389
Sus-orbitaires (Section des nerfs) 484
Sympathique (Choroïdite) 6
Sympathiques de l'œil (Affections) 165
Sympathique (Ophthalmie) 329
Syphilitique (A propos d'observations d'iritis) 449
Syphilitique (Affections oculaires d'origine) 495
Syphilitique avec perte de la vue (Iritis) 284

T

Tabac comme cause d'amblyopie (De l'abus du) 325
Tabétique (Amaurose) 612
Tache jaune (Altération de la) 209
Ténotomie du droit externe 18
Traitement de la kératite interstitielle 414
Traité des opérations qui se pratiquent sur l'œil 213
Traumatique (Strabisme) 18
Traumatiques (Cataractes) 83
Trichiasis 389
Trouble de la réfraction, dû à un astigmatisme irrégulier de la cornée 21
Troubles de la vue dans le zona du front 405
Tumeurs des paupières et des conjonctives 229
Tumeurs lacrymales (Cure radicale des) 389
Tumeurs du cervelet 526

U

Ulcéreuse perforante (Kératite) 536
Ulcéreuse, produite par l'arsenic (Kératite) 561

V

Vaisseaux artériels de sa propre rétine (Expérience sur la circulation des)..... 155
Vaisseaux dans le corps vitré..... 323
Vaporisateur (Traitement des affections oculaires au moyen d'un)..... 119
Variété d'amaurose congénitale..... 342
Variété de kératite interstitielle..... 414
Vitrées (Formation de membranes)..... 325
Voies lymphatiques de l'œil..... 171
Voies lymphatiques de la rétine..... 172
Vue (Iritis avec perte complète de la)..... 284
Vue dans le zona du front (Troubles de la)..... 465

Z

Zona du front ayant donné lieu à des troubles de la vue..... 405

FIN DE LA TABLE DES MATIÈRES DU PREMIER VOLUME.

TABLE ALPHABÉTIQUE

DES AUTEURS.

Abadie, 21, 72, 166, 191, 319, 427.
Anagnostakis, 492.
Apostoli, 462.
Arcoleo (Giuseppe), 163.

Bader, 487.
Barbeyron, 438.
Baréty, 455.
Barry, 164.
Bastide, 347.
Berthold, 323.
Bogas, 493.
Boiland, 438.
Boncour, 275, 322, 335, 391, 430, 478, 520.
Bravais, 488.

Carel, 493.
Chibret, 288, 349.
Colson, 330.
Cuignet, 50, 100, 125, 195, 247, 407, 437, 439, 503.
Cusco, 534.

Daguenet, 342, 414.
Daymard, 493.
Delgado, 333, 437.
Delioux de Savignac, 435.
Delorme, 92.
Desgranges, 490.
Dieu, 188.
Dowel, 619.
Duplay, 532.

Fano, 487, 528, 530.
Faucon, 223, 358.
Fitz Gerald, 120.
Förster, 430.
Fournier, 495.

Galezowski, 27, 43, 108, 138, 166, 180, 206, 229, 258, 307, 342, 457, 513.
Gayat, 491.
Gayda, 296.
Gillette, 532.
Giraud-Teulon, 273.
Gomez, 493.
Gorecki, 493.
Gosselin, 9, 536.
Gros, 438.
Guément, 493.
Gueneau de Mussy (Noël), 5, 175, 272.
Gunning, 275, 277.

Hayes, 530.
Hersing, 275.
Hirschler, 325.
Hybord, 438.

Junge, 432.

Krohn, 478.

Landesberg, 325.
Lauréat, 388.
Leber, 327.
Ledoux, 165.
Lefort, 272.
Longuet, 284.
Lourenço (José), 15, 119, 328, 418, 447.

Manché, 369. 507.
Meyer, 213.
Miard, 382.

Monoyer, 389, 480.
Montméja (de), 213.

Oulmont, 382.

Pagenstecher, 492.
Panas, 535.
Pauchon, 235, 314.
Paul, 24.
Pedraglia, 433.
Perrin (Maurice), 54, 148.
Piéchaud (Adolphe), 78, 165, 213, 398, 449, 482, 494, 541.
Pintaud-Desallées, 164.

Reich, 432.
Richet, 32, 65, 299.
Romée, 483.
Rosenbach, 525.
Ruaux (Albert), 279.
Rydel, 520.

Salivas, 200.
Schiess, 275.
Schmidt, 322, 523.
Schroeter, 433.
Schwalbe, 170.
Sichel, 482.
Sieffert, 526.

Talko, 276.
Tardy, 405.
Thiry, 434.
Thomas, 331.
Tillaux, 484.
Trélat (Ulysse), 83, 492.

Van Gils, 277.
Verneuil, 436.

Walson, 329.
Windsor, 531.

FIN DE LA TABLE DES AUTEURS.

PARIS. — IMPRIMERIE DE E. MARTINET, RUE MIGNON, 2

29al 202

U. HOLZER BINDER BOSTON, MASS.